This is a digital copy of a book that was preserved for generations on library shelves before it was carefully scanned by Google as part of a project to make the world's books discoverable online.

It has survived long enough for the copyright to expire and the book to enter the public domain. A public domain book is one that was never subject to copyright or whose legal copyright term has expired. Whether a book is in the public domain may vary country to country. Public domain books are our gateways to the past, representing a wealth of history, culture and knowledge that's often difficult to discover.

Marks, notations and other marginalia present in the original volume will appear in this file - a reminder of this book's long journey from the publisher to a library and finally to you.

Usage guidelines

Google is proud to partner with libraries to digitize public domain materials and make them widely accessible. Public domain books belong to the public and we are merely their custodians. Nevertheless, this work is expensive, so in order to keep providing this resource, we have taken steps to prevent abuse by commercial parties, including placing technical restrictions on automated querying.

We also ask that you:

+ *Make non-commercial use of the files* We designed Google Book Search for use by individuals, and we request that you use these files for personal, non-commercial purposes.

+ *Refrain from automated querying* Do not send automated queries of any sort to Google's system: If you are conducting research on machine translation, optical character recognition or other areas where access to a large amount of text is helpful, please contact us. We encourage the use of public domain materials for these purposes and may be able to help.

+ *Maintain attribution* The Google "watermark" you see on each file is essential for informing people about this project and helping them find additional materials through Google Book Search. Please do not remove it.

+ *Keep it legal* Whatever your use, remember that you are responsible for ensuring that what you are doing is legal. Do not assume that just because we believe a book is in the public domain for users in the United States, that the work is also in the public domain for users in other countries. Whether a book is still in copyright varies from country to country, and we can't offer guidance on whether any specific use of any specific book is allowed. Please do not assume that a book's appearance in Google Book Search means it can be used in any manner anywhere in the world. Copyright infringement liability can be quite severe.

About Google Book Search

Google's mission is to organize the world's information and to make it universally accessible and useful. Google Book Search helps readers discover the world's books while helping authors and publishers reach new audiences. You can search through the full text of this book on the web at `http://books.google.com/`

UNIVERSITY OF CALIFORNIA
SAN FRANCISCO MEDICAL CENTER
LIBRARY



Archiv

für

pathologische Anatomie und Physiologie

und für

klinische Medicin.

Herausgegeben

von

Rudolf Virchow.

0638

LIBRARY OF THE UNIVERSITY OF CALIFORNIA

Zweiundachtzigster Band.

Achte Folge: Zweiter Band.

Mit 19 Tafeln.

Berlin,

Druck und Verlag von G. Reimer.

1880.

LIBRARY OF THE UNIVERSITY OF CALIFORNIA

Inhalt des zweiundachtzigsten Bandes.

Erstes Heft (7. October).

		Seite
I.	Ueber das specifische Gewicht der Leber und Milz. Von Dr. H. Smidt, Assistenzarzt am städtischen Baracken-Lazarett zu Berlin.	1
II.	Ueber Ohren- und Augenerkrankungen bei Febris recurrens. (Nach einem in dem Verein für wissenschaftliche Heilkunde zu Königsberg am 10. Mai c. gehaltenen Vortrage.) Von Dr. Luchhau, Assistenzarzt der städtischen Krankenanstalt zu Königsberg i. Pr.	18
III.	Ueber Wanddicke und Umfang der Arterien des menschlichen Körpers. Von Valerie Schiele-Wiegandt aus Zürich. (Hierzu 4 Tabellen.)	27
IV.	Ueber die Folgen der Unterbindung der Ureteren und der Nierenarterien bei Thieren, im Zusammenhang mit einigen anderen pathologischen Prozessen. Von Dr. Leo Popoff aus St. Petersburg. (Hierzu Taf. I—II.)	40
V.	Anatomische Untersuchungen über Spondylitis. (Aus dem pathologischen Institut des Herrn Prof. Langhans in Bern.) Von Dr. Gottlieb Feurer. (Hierzu Taf. III.)	89
VI.	Untersuchungen über die Entstehung von Kokken und Bakterien in organischen Substanzen. Von Dr. Rudolf Arndt, Professor in Greifswald. (Hierzu Taf. IV.)	119
VII.	Ueber die sogenannte Pharyngitis granulosa. Von Dr. Martin Saalfeld in Stettin. (Aus dem pathologisch-anatomischen Institut der Universität Heidelberg.) (Hierzu Taf. V.)	147
VIII.	Ein Fall von mikroskopisch kleinen Rundwürmern — Rhabditis genitalis — im Urin einer Kranken. Mitgetheilt von Dr. S. H. Scheiber, gew. Chef des travaux anatomiques in Bukarest, gegenw. pract. Arzt in Stuhlweissenburg (Ungarn). (Hierzu Taf. VI. Fig. 1—7.) . . .	161

124473

Seite

IX. Woraus besteht der schwarze Punkt der Comedonen? Von Dr. P. G. Unna in Hamburg. 175

X. Kleinere Mittheilungen.

1. Ueber zwei Fälle von Anomalie der Pulmonalarterienklappen. Von Dr. A. Brüninghausen, Assistenzarzt in Pforzheim. (Hierzu Taf. VI. Fig. 8—9.) 200

2. Ausländische Preisvertheilungen an deutsche Aerzte und Naturforscher. Zusammengestellt von Dr. W. Stricker, pract. Arzte in Frankfurt a. M. 202

Berichtigung zu Bd. LXXXI. 208

Zweites Heft (5. November).

XI. Ueber das Verhalten der kleinen Körperarterien bei Granularatrophie der Niere. Von Dr. Sotnitschewsky aus Kiew. (Aus dem pathologischen Institute des Herrn Prof. v. Recklinghausen zu Strassburg.) 209

XII. Ueber angeborne Bronchiectasie. Von Dr. Paul Grawitz, Assistenten am pathologischen Institut zu Berlin. 217

XIII. Ueber Veränderungen des Lungenepithels bei künstlich hervorgerufenen pneumonischen Prozessen. Experimentell-histologische Untersuchungen von C. Veraguth, pract. Arzt in Zürich. (Aus dem pathologischen Institut in Zürich.) (Hierzu Taf. VII.) 238

XIV. Ein Fall von acuter Fibrinurie. Von Dr. B. Baumüller, erstem Assistenten am pathologischen Institute zu Würzburg. (Hierzu Taf. VIII.) 261

XV. Das Ovarialpapillom in pathologisch-anatomischer und histogenetischer Beziehung. Von Hugo Coblenz. (Pathologisches Institut zu Halle a. S.) (Hierzu Taf. IX—XII.) 268

XVI. Ueber den Ausgang der Pneumonie in Induration (Pneumonia fibrosa chronica. Carnificatio). Von Dr. Felix Marchand, Assistenten am pathologischen Institute zu Breslau. (Hierzu Taf. XIII.) 317

XVII. Neue experimentelle Beiträge zur Inhalationstuberculose der Hunde. Von Dr. Tappeiner in Meran. 353

XVIII. Bemerkungen über ein fünf Monate altes Kind mit angebornem Mangel aller Gliedmassen. Von Dr. H. Ranke, Professor der Kinderheilkunde in München. (Hierzu Taf. XIV. Fig. 3.). 360

XIX. Kleinere Mittheilungen.

Ein parasitischer Steisszwilling. Von Dr. M. Simmonds, Assistenzarzt an der chirurgischen Klinik in Kiel. (Hierzu Taf. XIV. Fig. 1—2.) 374

Drittes Heft (8. December).

Seite

XX. Beiträge zur Anatomie des miliaren Tuberkels. I. Ueber Lebertuberculose. Von Prof. Dr. Julius Arnold in Heidelberg. (Hierzu Taf. XV.) 377

XXI. Ueber Lupus und Tuberculose, besonders der Conjunctiva. Von Dr. Paul Baumgarten, Privatdocenten und Prosector am pathologischen Institut zu Königsberg i. Pr. (Hierzu Taf. XVI.) . . . 397

XXII. Ueber die Herstammung und Ausscheidung des Kalks im gesunden und kranken Organismus. Von Dr. Schetelig, Nervi — Homburg. 437

XXIII. Ueber die histologischen Veränderungen der Stauungsmilz. Von Dr. R. Nikolaides. (Hierzu Taf. XVII.) 455

XXIV. Anatomische Notizen. (Fortsetzung.) Von Dr. Wenzel Gruber, Professor der Anatomie in St. Petersburg.

I. (CLI.) Osteologisches. 460

II. (CLII.) Schlauchförmige, bis auf den Unterschenkel reichende Aussackung der Synovialhaut der Capsula inter-cuneiformis I. tarsi, von den Vasa tibialia antica et dorsalia pedis spiralförmig umwunden. (Hierzu Taf. XVIII. Fig. 5.) 463

III. (CLIII.) Ganglion synoviale der Capsula articularis temporomaxillaris. 464

IV. (CLIV.) Eine Bursa mucosa epitrochlearis subcutanea von enormer Grösse. 465

V. (CLV.) Ueber den Musculus atlantico-basilaris, M. epistropheobasilaris und andere vor den obersten Halswirbeln zwischen den Mm. recti capitis antici majores vorkommende Muskelvarietäten. (Hierzu Taf. XVIII. Fig. 1—4.) 465

VI. (CLVI.) Ein bilaminärer Musculus vastus externus biceps. . 473

VII. (CLVII.) Duplicität der Arteria occipitalis. 474

VIII. (CLVIII.) Verlauf der Vena anonyma sinistra vor der Thymusdrüse. 475

IX. (CLIX.) Eine in die Länge congenital vergrössert gebliebene Leber eines Erwachsenen, mit eigenthümlichem Verhalten zur Milz. . 475

X. (CLX.) Doppelte Nebenleber. 476

XXV. Zwei Fälle von Fibrom der Mamma mit Uebergang in Carcinom. Mitgetheilt von Dr. Max Elsaesser in Mannheim. (Aus dem pathologisch-anatomischen Institut der Universität Heidelberg.) (Hierzu Taf. XIX.) 478

XXVI. Experimentelle Untersuchungen über die Resorption und Wirkung des regulinischen Quecksilbers der grauen Salbe. Von Dr. Paul Färbringer, Prof. e. o. an der Universität Jena. 491

XXVII. Ein Beitrag zur Lungensyphilis. Von Dr. M. v. Cube, pract. Arzt in Mentone. 516

Luft und Gewichtsverlust im Wasser genau berücksichtigt wurde. Das benutzte Wasser wurde durch Zusatz von Alkohol jedesmal dem 1000 Theilstrich des Urometer gleich gemacht. Wage und Gewichte hielten der Controle stand. Doch verdunstete bei verlängerten Wägungen ein Theil der Parenchymflüssigkeit, und ebenso wurde ein lange im Wasser hängendes Organ durch Diffusion zwischen Wasser und Parenchymflüssigkeit leichter. Um das Maass der Erleichterung zu constatiren wurden folgende Untersuchungen angestellt.

1. Wägung. Leber No. 36 (der Tabelle S. 8). Thermometer (R) im Schatten 20°, mit feuchter Kugel 12°.

Im Wasser (erstes Stückchen)

11¾ Uhr	237 Mgr.	Verlust
12¼ -	222 -	15 Mgr.

Verlust pro Minute 0,33 Mgr.

In der Luft (zweites Stückchen)

1 Uhr	8312 Mgr.	Verlust
1 - 10 Min.	8270 -	42 Mgr.
1 - 30 -	8200 -	70 -
		112 Mgr.

Verlust pro Minute 3,7 Mgr.

2. Wägung. Leber No. 2. Thermometer (R) im Schatten 17°, mit feuchter Kugel 12°.

Im Wasser (erstes Stückchen)

11 Uhr 40 Min.	36 Mgr.	Verlust
12 - 40 -	28 -	8 Mgr.

Verlust pro Minute 0,13 Mgr.

In der Luft (zweites Stückchen)

1 Uhr	7000 Mgr.	Verlust
1 - 15 Min.	6954 -	46 Mgr.
1 - 30 -	6914 -	40 -
		86 Mgr.

Verlust pro Minute 2,9 Mgr.

Da jedoch eine Wägung sich in 1—2 Minuten vollenden lässt, und das Gesammtgewicht den Fehler für 2 Minuten um mehr als das 1000fache übertrifft, so kann letzterer keinen wesentlichen Einfluss ausüben. Der Gewichtsverlust in der Luft lässt sich ausserdem durch Schwängerung des Wägeraums mit Feuchtigkeit vermindern.

Es fragte sich ferner, ob eine Leber oder Milz in allen ihren Theilen ein annähernd gleiches spec. Gew. zeige. Dies liess sich am besten an Kindermilzen entscheiden, deren spec. Gew. zunächst e toto, dann hälftenweise bestimmt wurde. 5 derartige Untersuchungen ergeben folgende Resultate:

1. Milz (No. 4) e toto: 1,0599
   Hälften { 1,0591 (Hilus)
   { 1,0598
2. Milz (No. 21) e toto: 1,0597
   Hälften { 1,0569 (Hilus)
   { 1,0589
3. Milz (No. 52) e toto: 1,0633
   Hälften { 1,0626 (Hilus)
   { 1,0640
4. Milz (No. 55) e toto: 1,0656
   Hälften { 1,0659 (Hilus)
   { 1,0668
5. Milz (No. 56) e toto: 1,0663
   Hälften { 1,0639 (Hilus)
   { 1,0669

Eine getrennte Gewichtsbestimmung des gesunden und comprimirten Gewebes einer Schnürleber ergab folgende Zahlen (Leber No. 19):

Gesundes Parenchym { 1,0528
{ 1,0541

Schnürfurche { 1,0519
{ 1,0522

Eine etwas grössere Differenz fand sich im Parenchym einer Milz (No. 39), deren Hauptmasse dunkel cyanotisch und sehr derb war, während eine wallnussgrosse Stelle aus schlafferem hellrothen Gewebe bestand. Letzteres wog 1,0533, die übrige Masse 1,0566 bis 1,0574. Doch stand diese Differenz ganz singulär da.

Das Gewicht eingelagerter Tumoren verhielt sich in 2 Fällen wesentlich anders, wie das des übrigen Gewebes (No. 1 und 14).

Um möglichst sichere Zahlen zu gewinnen, wurden von jedem Organ mindestens zwei Wägungen vorgenommen. Diese differirten höchstens um 0,003, meist war die Differenz viel geringer. Sie erklärt sich aus den soeben angeführten Fehlerquellen. Doch glaube ich, dass ich bei Angabe des Durchschnitts aus den gewonnenen Werthen nicht wesentlich von den thatsächlichen Verhältnissen abweiche.

Als Grundlage zu den späteren Erörterungen gebe ich die nachfolgende Tabelle über 60 Leber- und 42 Milzwägungen. Sehr schlaffe und matsche Milzen waren natürlich wegen der Zerreisslichkeit des Parenchyms von den Bestimmungen ausgeschlossen. Da meines Wissens auch andere Organe nur selten auf ihr spec. Gew.

untersucht sind, so schicke ich die wenigen Wägungen, die ich in dieser Hinsicht gemacht habe, voraus[1]).

1) No. 4.	Leber	1,031	Milz	1,060	Niere	1,050	Herz	1,055 (l. Ventr.)
2) No. 18.	-	1,052	-	1,061	-	1,047	-	1,050 Muskel 1,050 (Oberschenkel)
3) No. 20.	-	1,053	-	1,057	-	1,049	-	1,057
4) No. 21.	-	1,053	-	1,058	-	1,050	-	1,050
5) No. 43.	-	1,059	-	1,059	-	1,050	-	1,057 Knorpel 1,068 (Rippenkn.)

In der ersten Columne der folgenden Tabelle ist das Alter und Geschlecht (M., W.) angegeben. In die zweite Columne wurden die wichtigsten Daten über etwaiges intra vitam beobachtetes Fieber, sowie intra vitam vorgenommene Körperwägungen eingetragen. Post mortem konnten solche Wägungen aus Mangel an geeigneten Wagen leider nicht ausgeführt werden. Die dritte Columne enthält das Gesammtgewicht der Leber nach Abtrennung der Gallenblase, Ligamente und grossen Gefässstämme, sowie das spec. Gew. der Leber, die vierte das Gesammtgewicht der Milz, sowie deren spec. Gew., soweit dessen Bestimmung möglich war, die fünfte den mikroskopischen Befund der Leber, sowie die gröberen makroskopischen Verhältnisse der Milz. Rein subjective Urtheile wurden möglichst vermieden. Der Fettgehalt der Leber wurde in der Weise bestimmt, dass mit der Zahl 0 gänzlicher Mangel an Fett oder das vereinzelte Vorkommen von Fetttröpfchen in den mikroskopischen Schnitten, mit 1 Fettinfiltration oder Degeneration der Randzone, mit 2 Fettinfiltration auch der Mittelzone, mit 3 Fettinfiltration bis zum Unsichtbarwerden aller Parenchymzellen bezeichnet wurde. Natürlich geben derartige Bestimmungen nur ganz ungefähre Verhältnisse, doch war mir leider eine chemische Analyse unmöglich, da dieselbe zu zeitraubend ist. Columne 6 endlich giebt die wesentlichen pathologischen Veränderungen der übrigen Organe. Die Reihenfolge der Fälle wurde durch das spec. Gew. der Leber bestimmt.

[1]) Dr. B. Danilewsky hat neuerdings pycnometrische Bestimmungen des spec. Gew. der grauen und weissen Substanz des Gehirns veröffentlicht (Centralblatt f. d. med. Wissensch. 1880. No. 14). Er fand unter anderm:

Spec. Gew. der grauen Substanz 1,03854—1,02927
- - - weissen - 1,04334—1,03902
- - des Grosshirns 1,04154—1,03519.

Blut und andere Körpersäfte sind häufig auf ihr spec. Gew. geprüft. Wundt (Lehrb. d. Physiologie III. Aufl. S. 255) giebt für das Blut ein spec. Gew. von 1,045 bis 1,075 an. Frey (Handbuch der Histologie u. Histochemie des Menschen IV. Aufl.) macht Angaben über das spec. Gew. normaler Körpergewebe nach einer Arbeit von Krause u. Fischer (Henle's u. Pfeufer's Zeitschr. 3. R. Bd. 26. S. 306).

Alter, Geschlecht.	Körperwägungen intra vitam. Fieber etc.	Absolutes und specif. Gew. der Leber.	Milz.	Pathologisch-anatomischer Befund der Leber und Milz.	Wichtige pathologische Veränderungen der übrigen Organe.
No. 1. W. 53 J.	Kein Fieber. 1 Tag ante mortem Punction des Ascites (2500 Ccm.)	4500 Parenchym: 0,999 Tumoren: 1,041	156 1,057	L. Fett 3. Zahlreiche runde haselnuss- bis wallnussgrosse Carcinomknoten, in der Mitte fettig resp. schleimig degenerirt. M. sehr derb, dunkelroth.	Hydrops universalis. Degeneratio carcinomatosa secundaria glandularum. Lymph.
No. 2. M. 18 J.	Monatelang unregelmässiges hectisches Fieber (36,2—39,2). 3 Monat a. m. 52 Kg. 2 - - 49 - 1 - - 49 - 6 Tage - 57,5 - (Hydrops universalis).	1630 1,007	232	L. Fett 2—3. M. blutreich, matsch.	Phthisis pulm. ulcerosa duplex. Ulcera tuberculosa intestini. Nephritis parenchymatosa duplex. Hydrops universalis.
No. 3. M. 43 J.	Hectisches Fieber (35,9 bis 39,2). 8 Tage a. m. 47,5 Kg.	1720 1,026	397 1,046	L. Fett 2—3. M. mässig derb.	Phthisis pulm. ulcerosa duplex. Hypertr. follicularum lymph. intest.
No. 4. M. M. 87.	Starke Atrophie (1 Tag in der Anstalt). Obstipation.	170 1,031	10,5 1,060	L. Fett 2—3. M. mässig derb, blutreich.	Atelectasis lobul. infer. poster. pulmonum. Körpergewicht p. m. 3070 Grm.)
No. 5. M. 31 J.	Flecktyphus. † während des Stadium der Febris continua (ca. 6. Tag). Potator strenuus.	3355 1,034	477	L. Fett 2. M. matsch.	Oedema piae. Hypostasis pulmonum.
No. 6. M. 46 J.	Hectisches Fieber (36,2 bis 39,2). 2 Monate a. m. 56,0 1 - - 54,5 ½ - - 52,0 5 Tage - 50,5	2095 1,037	287	L. Fett 2—3. M. matsch.	Phthisis pulm. ulcerosa dupl. Insufficientia valv. mitralis.
No. 7. W. 40 J.	2 Tage in der Anstalt. Fieber unmittelbar a. m. 39,4.	1990 1,039	210 1,061	L. Fett 2. Viel Pigment. M. mässig derb, blutreich.	Phthisis pulm. ulcerosa dupl.
No. 8. M. 31 J.	Fieber 38,0—39,4. Krankheitsdauer circa 8 Tage. Potator strenuus.	3185 1,040	194	L. Fett 2. M. matsch, sehr blutreich.	Pleuropneumonia duplex. Nephritis parench.
No. 9. M. 32 J.	Hectisches Fieber (37,2 bis 39,6). 10 Tage a. m. Fiebernachlass (36,0—38,1). 2 Tage a. m. 53,5 Kg.	1745 1,045	181 1,054	L. Fett 1—2. M. sehr blutreich, mässig derb.	Phthisis pulm. ulcerosa duplex.
No. 10. W. 13½ J.	Abends Fieber (37,8 bis 39,0). 5 Tage a. m. 31 Kg.	1100 1,049	134 1,056	L. etwa ¼ der Substanz amyloid degenerirt, Fett 1. M. hochgradig amyloid degenerirt.	Phthisis pulm. ulcerosa dupl. Degeneratio amyloidea intestini. Ulcera tuberculosa intestini crassi et tenuis.

Alter, Geschlecht.	Körperwägungen intra vitam. Fieber etc.	Absolutes und specif. Gew. der Leber.	Milz.	Pathologisch-anatomischer Befund der Leber und Milz.	Wichtige pathologische Veränderungen der übrigen Organe.
No. 11. M. 4½ J.	Febris continua (39,0 bis 40,1).	520 1,050	90 1,056	L. Fett 1. M. mässig derb, sehr bunt.	Diphtheritis faucium conjunctivae. Bronch pneumonia dupl.
No. 12. W. 35 J.	Zeitweise unregelmässiges Fieber (39,4). Sub finem vitae Collapstemperatur.	1688 1,050	146 1,052	L. Fett 1. M. derb, blutreich.	Hepatisatio grisea lob infer. utriusq. Carcino ma uteri, vesicae, gla dul. lymphaticarum.
No. 13. W. 18 J.	Fieber seit etwa 4 Monaten, Abends 38,0 bis 40,4. Morgens Temperatur meist normal.	1315 1,050	209	L. Fett 1—2. M. mässig derb, blutreich.	Phthisis pulm. ulcerosa dupl. Ulcera tubercul intestini crassi.
No. 14. W. 49 J.	Hohes, anfangs remittirendes Fieber (37,2 bis 39,9). In den letzten 5 Lebenstagen 38,5 bis 39,4.	1920 Parenchym: 1,050 Tumor: 1,045 Sarcomatöse Lymphdrüsen: 1,044	675 1,051	L. Fett 2. Zahlreiche eingestreute miliare bis wallnussgrosse Sarcomknoten. M. steif, mit Sarcomknoten durchsetzt.	Degeneratio sarcomatosa glandularum lymph praec. cervical. et me senter.
No. 15. M. 19 J.	Kein Fieber.	1197 1,050	108 1,059	L. Fett 9. Starke Rarefication d. Parenchyms (Stauung). Cirrhosis II. Grades. M. derb, blutreich.	Stenosis et Insufficienti valv. mitralis. Infarctu haemorrhagicus pulm Cyanosis univers.
No. 16. W. 56 J.	Kein Fieber.	1090 1,052	210 1,055	L. Fett 0—1. Viel Pigment. M. sehr derb, blutreich.	Emphysema pulm. Cya nosis renum. Oedem pedum. Gastritis.
No. 17. M. 24 J.	2 Monate lang Febris hectica (35,9—39,0). Vorher meist normale Temperaturen. 4 Monate a. m. 57 Kg. 3 - - 61 - 2 - - 58 - 1 - - 57 - 12 Tage - 52 -	1830 1,052	267 1,058	L. Fett 0—1. M. derb, sehr blutreich.	Phthisis pulm. ulcerosa duplex. Insufficienti valv. mitralis. Nephriti parench. duplex.
No. 18. M. 47 J.	Kein Fieber.	1251 1,052	232 1,061	L. hochgradige Cirrhose II. Grades. Reste der Acini stark fetthaltig. M. sehr derb, blutreich.	Induratio apic. pulm dextr. Nephritis par enchym. Peritoniti diffusa recens.
No. 19. W. 83 J.	Kein Fieber.	945 1,053 Gegend der Schnürfurche 1,052	130 1,059	L. Fett 0, sehr reichliches Pigment, starke Schnürfurche. M. sehr derb, blutreich.	Atrophia senilis renum Atheroma arteriarum

Alter, Geschlecht	Körperwägungen intra vitam. Fieber etc.	Absolutes und specif. Gew. der Leber.	Milz.	Pathologisch-anatomischer Befund der Leber und Milz.	Wichtige pathologische Veränderungen der übrigen Organe.
No. 20. W. 34 J.	Fieber 38,7 — 39,2 (3 Tage in der Anstalt), 8 Tage a. m. Frühgeburt (Zwillinge im 8. Monat).	1765 1,053	310 1,057	L. Fett 0. M. weich, blass.	Peritonitis puerperalis. Infarctus renum. Insufficientia valvulae mitralis.
No. 21. M. 2 J.	Hie und da Abends 38,5. Keine Durchfälle.	317 1,053	12,9 1,058	L. Fett (feinste Kügelchen) 2. M. wenig blutreich.	Hypertrophia foll. lymph. intest. Rhachitis. Atelectasis lobul. inf. post. pulm. Körpergewicht p. m. 5550 Grm.
No. 22. M. 49 J.	Kein Fieber (Collaps), 4 Tage in der Anstalt.	1935 1,053	294 1,058	L. Fett 0. M. mässig weich, blutreich.	Hepatisatio grisea pulm. sinistr. Pleuritis dupl. Pericarditis.
No. 23. W. 56 J.	Kein Fieber. 8 Monate a. m. 42,5 Kg. 6 - - 43,5 -	1332 1,053	220	L. Fett 0. M. matsch, mässig blutreich.	Tabes dorsalis. Pneumonia hypostatica dupl.
No. 24. W. 54 J.	Kein Fieber.	1323 1,054	128 1,051	L. Fett 1, viel Pigment. M. mässig derb.	Carcinoma uteri. Atheroma arter. Atrophia gran. renum. Oedema pedum.
No. 25. M. 35 J.	Febris fere continua 38,0—39,4.	1397 1,054	269	L. Cirrhosis II. Grades. Fett 0. M. matsch, blutreich.	Phthisis pulm. ulceros. dupl. Degen. caseos. part. renis dextr.
No. 26. W. 62 J.	Kein Fieber (nur zweimal 38,2).	1030 1,054	68 1,061	L. Fett 1, reichliches Pigment. M. mässig derb.	Pneumonia caseos. dextr. Atroph. gran. renum. Atheroma arteriarum.
No. 27. M. 33 J.	Fieber 38,0 — 40,0. 3 Wochen a. m. 47,3 2 - - 47,5 1 - - 46,8	1536 1,054	88	L. Fett fast 0. M. mässig derb.	Phthisis pulm. ulceros. dupl.
No. 28. W. 69 J.	Temperaturerhöhung sub finem vitae, sonst fieberfrei.	1005 1,054	200 1,056	L. Fett 0 — 1, viel Pigment. M. derb, mässig blutreich.	Hepatisatio grisea lob. sup. sin. Oedema pulm. Insuff. mitralis. Hydrops univers.
No. 29. M. 46 J.	Zeitweilig Fieber (Decubitus). 3 Monate a. m. 56,5	1576 1,054	163	L. Fett 0—1. M. ziemlich schlaff.	Gummata cerebri. Decubitus.
No. 30. M. 31 J.	Kein Fieber. 2 Monate a. m. 55,5	1457 1,055	195 1,059	L. Fett 1—2. M. ziemlich derb.	Bronchiectasiae lob. inf. dextr. Nephritis parench. et interstitialis. Hydrops univers.
No. 31. M. 51 J.	Seit Monaten hectisches Fieber (36,0—39,2).	1275 1,055	125	L. Fett 1. M. schlaff, blutleer.	Phthisis pulm. ulcerosa dupl.

Alter, Geschlecht.	Körperwägungen intra vitam. Fieber etc.	Absolutes und specif. Gew. der Leber.	Milz.	Pathologisch-anatomischer Befund der Leber und Milz.	Wichtige pathologisch Veränderungen der übrigen Organe.
No. 32. M. 63 J.	Hectisches Fieber, bes. in den letzten 2 Lebensmonaten (35,8-39,0). 4 Mon. a. m. 42 Kg. 3 - - 40 - 2 - - 39 - 1½ - - 37,5 - ½ - - 36,5 -	1430 1,055	157 1,057	L. Fett 0—1. Amyloid. Deg. der Mittelzone. M. derb, starke Amyloiddegeneration der Follikel.	Phthisis pulm. ulcero dupl. Degeneratio am loidea incip. renum intestini.
No. 33. M. 30 J.	Monatelang hectisches Fieber (36,0—39,0). 3 Mon. a. m. 44 Kg. 2½ - - 41 -	1146 1,057	87 1,059	L. Fett 0—1, zahlreiche Tuberkel. M. mässig derb und blutreich.	Phthisis pulm. ulcero duplex. Ulcera tube cul. intestini. Tuberc losis gland. mesent
No. 34. W. 35 J.	Temperatur Morgens meist 37,0, Abends 38,0.	756 1,057	87 1,059	L. Fett 1, viel Pigment. M. mässig derb, blutreich.	Carcinoma cervicis ut et vaginae.
No. 35. M. 47 J.	Seit Monaten hectisches Fieber (36,2—38,5). 3 Monate a. m. 52,5 8 Tage - 48,5	1055 1,057	235	L. Fett 0—1, zahlreiche Tuberkel. M. schlaff, mässig blutreich.	Phthisis pulm. ulcero dupl. Ulcera tuberc losa intestini praecip crassi.
No. 36. M. 58 J.	Meist fieberfrei. Selten Abends Fieber (38,4). 5 Monate a. m. 47,5 4 - - 49,0 3 - - 51,0 2 - - 51,5 8 Tage - 51,8	1850 1,057	198	L. Fett 0. M. äusserst schlaff, matsch.	Induratio pulm. sinist Gangraena partial lob. inferioris sinist
No. 37. M. 57 J.	Seit Monaten hectisches Fieber (35,0—39,0). 8 Monate a. m. 50,5 1 - - 44,3	1425 1,058	nicht gemessen.	L. Fett 0—1, zahlreiche Tuberkel.	Phthisis pulm. ulcero dupl.
No. 38. M. 46 J.	2 Tage in der Anstalt. Temper. 37,5—38,4.	887 1,058	174 1,054	L. Fett 0—1. M. schlaff, mässig blutreich.	Phthisis pulm. ulcero dupl.
No. 39. M. 63 J.	Abends einige Male 38,6. 1 Monat a. m. 45,3 4 Tage - 44,2	1435 1,058	332 1,057	L. Fett 0—1, stark pigmentirt. M. derb, blutreich.	Bronchitis putrida. Oed ma pulm. Atherom arter.
No. 40. M. 2 J. 7 M.	Febris fere continua (38,2—38,7), nur 2 Tage in der Anstalt.	400 1,059	34 1,057	L. Fett 0—1, zahlreiche Tuberkel. M. schlaff, wenig blutreich, zahlreiche Tuberkel, z. Th. verkäst.	Bronchopneumonia c seosa duplex. Tube culosis pleurae, renum
No. 41. W. 5 M.	Temperatur M. 37,0—37,6, Ab. 38,0—38,9.	132 1,059	13,2 1,058	L. Fett 1, zahlreiche Tuberkel. M. derb, sehr blutreich, sehr zahlreiche frische und verkäste Tuberkel.	Bronchopneumonia c seosa duplex.

Alter, Geschlecht.	Körperwägungen intra vitam. Fieber etc.	Absolutes und specif. Gew. der Leber.	Milz.	Pathologisch-anatomischer Befund der Leber und Milz.	Wichtige pathologische Veränderungen der übrigen Organe.
a. 42. M. 45 J.	**Leberschwellung schon vor Monaten constatirt. Geringes Fieber (37,0 bis 38,4).**	1606 1,059	200	L. Ausgedehnte Bindegewebswucherung mit zahlreich. Rundzellen. Geringe Schrumpfung. Fett 0—1. M. ziemlich schlaff, wenig blutreich.	Pneumonia caseosa lob. sup. utriusque. Pleuritis duplex. Hydropericardium. Ascites.
o. 43. W. 6½ J.	**Fieber bis 39,6. Scarlatina (2 Tage in der Anstalt).**	570 1,059	62 1,059	L. Fett 0—1. M. mässig derb, blutreich.	Diphtheritis faucium. Nephritis parenchymatosa.
o. 44. M. 25 J.	**Monatelang Fieber (im letzten Monat 37,0—38,5, im vorletzten 38,0—39,5).** **4 Mon. a. m. 65 Kg.** **3 - - 65 -** **2 - - 63 -** **1 - - 59 -** **3 Tage - 54 -**	2050 1,059	345 1,058	L. Beginnende Bindegewebswucherung. Fett 1. M. mässig derb, blutreich.	Phthisis pulm. ulcerosa dupl.
o. 45. W. 65 J.	**Fieberloser Verlauf.**	737 1,060	153 1,066	L. Fett 0—1, reichl. Pigment. M. derb, wenig blutreich.	Carcinom. nondum exulc. pylori et omenti. Induratio apicis pulm. sinistr. Ascites. Anasarca.
o. 46. M. 42 J.		1235 1,060	196	L. Fett 0. M. matsch, mässig blutreich.	Phthisis pulm. ulcerosa dupl. Nephritis parench. Ulcera intest. crassi.
o. 47. M. 32 J.	**Hectisches Fieber (36,3 bis 39,4).** **19 Tage a. m. 41,5** **9 - - 40,6**	1255 1,060	235	L. Fett 0, sehr zahlreiche Tuberkel. M. zahlreiche frische u. verkäste Tuberkel.	Phthisis pulm. ulceros. dupl. Ulcera tub. intestini. Tubercula renum.
o. 48. M. 53 J.	**Monatelang hectisches Fieber mit fieberfreien Intermissionen.**	1177 1,060	90	L. Fett fast 1. M. sehr schlaff.	Phthisis pulm. ulcerosa dupl. Peritonitis tuberc. Tubercula intestini.
o. 49. W. 24 J.	**Während des letzten Monats hectisches Fieber (36,0—40,0).**	1650 1,060	255 1,061	L. Fett fast 1. M. mässig derb u. blutreich.	Phthisis pulm. ulcerosa dupl. Nephritis parench. Ulcera tub. intest. crassi. Graviditas mensis V.
o. 50. W. 20 J.	**Monatelang hohes hectisches Fieber (36,0—40,5).** **6 Monate a. m. 44,5** **4 - - 38,0**	1050 1,063	212 1,057	L. Fett 0, feine Amyloiddegeneration. M. sehr derb, hochgradige Amyloiddegeneration. Zahlr. Tuberkel.	Degeneratio caseosa totalis renis dextr. Nephritis parench. renis sinistr. Tuberculosis vesicae.

Alter, Geschlecht.	Körperwägungen intra vitam. Fieber etc.	Absolutes und specif. Gew. der Leber.	Milz.	Pathologisch-anatomischer Befund der Leber und Milz.	Wichtige pathologisch Veränderungen der übrigen Organe.
No. 51. W. 8½ M.	14 Tage a. m. hectisches Fieber 37,0—40,8.	234 1,066	25,3 1,064	L. Fett 0 - 1. M. derb.	Bronchopneumonia lob infer. sinistr.
No. 52. W. 6½ M.	Einigemale Abends 39,5. 3 Wochen a. m. 5,5.	170 1,066	11,6 1,063	L. Fett 0. M. derb, sehr blutreich.	Bronchopneumonia lob infer. utr. Ecchymose punctiform. mucosa intest.
No. 53. M. 68 J.	Fast kein Fieber. 3 Monate a. m. 38,0 2 - - 40,0 4 Tage - 37,6	876 1,066	103 1,060	L. Fett 0. Interacin. Bindegewebe leicht hypertroph., viel Pigment. M. derb, wenig blutreich.	Bronchiect. lob. in dextra. Atrophia s nilis renum.
No. 54. W. 6 M.	Kein Fieber. 14 Tage a. m. 3,5.	112 1,067	4,5 1,063	L. Fett 0. M. mässig derb, blutreich.	Atrophia univers. E teritis follic. sine ulc ribus.
No. 55. W. 6 M.	Fieber nur 1 Tag a. m. (Abends 38,4).	130 1,068	18,6 1,066	L. Fett 0. Zahlreiche Tuberkel. M. mässig derb. Verkäste Tuberkel.	Bronchopneumonia c seosa duplex. Ulcer tuberc. int. tenuis.
No. 56. W. 3 M.	Fieber sub finem vitae. 2 Monate a. m. 3,8 1 - - 4,0	101 1,068	15,5 1,066	L. Fett 0—1. M. derb, blutreich.	Bronchopneum. dupl Atrophia univers.
No. 57. W. 3 J.	Hohes unregelmässiges Fieber bis 40,0 (3 Wochen krank).	331 1,068	47,0 1,060	L. Fett fast 0. M. mässig derb, wenig blutreich.	Diphtheritis fauc. Bro chopneumonia dupl.
No. 58. M. 59 J.	Subnorm. Temp. 34,5—35,0. Seit Monaten choleriforme Diarrh. 2 Tage a. m. 39,3.	942 1,070	84 1,065	L. Fett 0—1, viel Pigment. M. mässig derb.	Induratio lob. sup. dext Atrophia granul. ren Ecchymos. punctif. i testini.
No. 59. M. 8 M.	Temperatur fast stets normal. Sub finem vitae 41,0.	258 1,070	19,8 1,064	L. Fett 0—1. M. mässig derb, blutreich.	Conjunctivitis et Ker titis scrophulosa. D generatio caseosa gla dularum lymph.
No. 60. M. 10½ J.	Sub finem vitae einmal Fieber.	1185 1,080	106	L. Fett 0. M. matsch, mässig blutreich.	Abscessus cerebri. Per tonitis chronica. Asc tes chylosus.

Schon die oberflächliche Betrachtung der vorstehenden Tabelle zeigt uns, dass die meisten der gemessenen Lebern ein spec. Gew. von 1,050—1,063 zeigen. Ein höheres specifisches Gewicht zeigen 8 Kinder- und 2 Greisenlebern, ein niedrigeres die Fettlebern. Letztere Erscheinung war schon a priori zu erwarten. Interessant wäre eine Untersuchung darüber, inwieweit das spec. Gew. dem

Procentgehalt an Fett entspricht. Die physiologische Fettinfiltration scheint zu gering zu sein, um einen merklichen Einfluss auf das spec. Gew. zu äussern.

Schliessen wir Fettdegeneration und andere schwer destructive Prozesse aus (Tab. No. 1—15, 18, 25, 32, 42, 44, 50, 58, 60), so erhalten wir für annähernd normale Lebern und für Milzen folgende Zahlen nach dem Alter der Patienten.

Alter.	absol. Gew. der Leber.	spec. Gew. der Leber.	absol. Gew. der Milz.	spec. Gew. der Milz.
3 Mon.	101 (1 Fall)	1,068	15,5 (1 Fall)	1,066
5 -	132 (1 -)	1,059	13,2 (1 -)	1,058
6—7 -	137 (3 -)	1,067	11,6 (3 -)	1,064
8—9 -	234 (1 -)	1,066	25,3 (1 -)	1,064
1—2 Jahre	258 (1 -)	1,070	19,8 (1 -)	1,064
2—3 -	365 (2 -)	1,064	40,0 (2 -)	1,059
6—7 -	570 (1 -)	1,059	62,0 (1 -)	1,059
20—29 -	1740 (2 -)	1,056	260 (2 -)	1,059
30—39 -	1319 (6 -)	1,056	186 (4 -)	1,059
40—49 -	1338 (5 -)	1,056	234 (2 -)	1,056
50—59 -	1358 (6 -)	1,056	210 (1 -)	1,055
60—70 -	1068 (6 -)	1,058	168 (6 -)	1,059
83 -	945 (1 -)	1,063	130 (1 -)	1,059

Das durchschnittliche spec. Gew. der annähernd normalen Leber des Erwachsenen beträgt demnach 1,056. Der Vergleich der benutzten Fälle ergiebt ein Schwanken von 1,052 bis 1,060.

Bei der amyloiden und cirrhotischen Leber erwartet man ein besonderes hohes spec. Gew., da durch diese Degenerationsformen die Consistenz der Organe beträchtlich vermehrt wird. Doch ist dem nicht so. Unsere beiden Amyloidlebern No. 10 und 32 zeigen ein spec. Gew. von 1,049 resp. 1,055. Sie erreichen also nicht das Durchschnittsgewicht. Noch interessanter ist eine Zusammenstellung unserer cirrhotischen Lebern.

No. 15.	abs. G.	1197	sp. G.	1,050.	Cirrh. 2. Grades. Rarefication der Parenchymzellen durch Stauung. Fett = 0.
No. 18.	-	1251	-	1,052.	Cirrh. II. Gr. Fett = 1.
No. 25.	-	1397	-	1,054.	Cirrh. II. Gr. Fett = 0.
No. 42.	-	1606	-	1,059.	Ausgedehnte Bindegewebswucherung fast ohne Schrumpfung. Fett = 0—1.
No. 44.	-	2050	-	1,059.	Beginnende Bindegewebswucherung. Fett = 1.

Es ergiebt sich also, dass wenigstens in unsern Fällen das erste Stadium der Cirrhose mit einem spec. Gew. verbunden ist, welches den Durchschnitt überschreitet, während die feste unter dem Messer knirschende geschrumpfte Leber das durchschnittliche spec. Gew. nicht erreicht.

Das Auftreten mikroskopischer Tuberkel in der Leber scheint ihr spec. Gew. nicht zu modificiren, da diese Neoplasmen im Verhältniss zum übrigen Parenchym nur einen verschwindend kleinen Raum einnehmen.

Wenn wir aus allen diesen Daten ersehen, dass anscheinend kein degenerativer Vorgang das spec. Gew. der Leber über die normalen Grenzen zu erhöhen vermag, so wird uns die Thatsache um so bedeutungsvoller erscheinen, dass in der Kindheit das durchschnittliche spec. Gew. höher wie beim Erwachsenen ist, selbstverständlich bedeutenden Fettgehalt ausgenommen. Allerdings darf man die Zahlen der Tabelle nur mit Reserve aufnehmen; bei vielen der erwähnten Kinder sind reichliche Durchfälle intra vitam beobachtet und es ist wahrscheinlich, dass grössere Wasserverluste das spec. Gew. einzelner Organe erhöhen. So hatte der Patient No. 58 vor dem Tode wochenlang an profusen Diarrhöen gelitten, so dass er in der letzten Lebenszeit das Bild eines Cholerakranken bot, subnormale Temperaturen, Cyanose ohne erklärenden Lungenbefund, beim Emporheben der Haut Stehenbleiben einer Hautfalte etc. Dem entsprechend fand sich p. m. eine sehr trockene schlaffe Leber mit 1,070 spec. Gew. Derartige Erscheinungen bot aber keins der gestorbenen Kinder. Es scheint mir passender, ihre Lebern zum Vergleich den Organen Erwachsener gegenüber zu stellen, bei denen Darmgeschwüre, in unseren Fällen stets phthisischer Natur, gefunden wurden. Wir erhalten dann folgende Zahlen:

(Nicht berücksichtigt sind die Fett- resp. Amyloidlebern No. 2, 3, 10, 13, 32.)

Erwachsene	Ulcera tuberculosa	No. 33.	abs. G.	1146	sp. G.	1,057
		No. 35.	-	1055	-	1,057
		No. 46.	-	1235	-	1,060
		No. 47.	-	1255	-	1,060
		No. 48.	-	1177	-	1,060
		No. 49.	-	1650	-	1,060
Kinder	Punctf. Haemorrhag.	No. 52.	-	170	-	1,066
	Schwellung der Follikel	No. 54.	-	112	-	1,067
	Ulcera tuberculosa	No. 55.	-	130	-	1,068
	Punctf. Haemorrhag.	No. 58.	-	942	-	1,070.

Also auch in dieser engeren Auswahl nehmen die Kinderlebern die letzten Stellen ein. Ueberhaupt ist es ja wahrscheinlich, dass mässige Wasserverluste durch vermehrte Aufnahme von Wasser compensirt werden, in specie finde ich bei den Lebern der vorstehenden Tabelle stets ziemlichen Blutreichthum, niemals grosse Trockenheit des Parenchyms notirt. Endlich waren bei den Kindern No. 51, 56, 57, 59 und 60 intra vitam keine erheblichen Durchfälle beobachtet.

Es wäre zunächst denkbar, dass im Kindesalter die Parenchymzellen gedrängter ständen und in Folge dessen ein grösseres Uebergewicht über die specifisch leichteren Parenchymsäfte hätten. Nach Harting (cit. v. Henle, Handbuch der Eingeweidelehre, 2. Aufl. 1873 S. 224) nehmen die Leberzellen während des Wachsens des Körpers an Grösse zu. Ich habe mittelst des Ocularmikrometers einige vergleichende Messungen von Leberzellen vorgenommen, doch variiren die einzelnen Zellen desselben Organs so sehr und sind so polymorph, dass die Resultate wenig werthvoll erscheinen. Die Leberzellen wurden aus dünnen Schnitten in ¼procentiger Kochsalzlösung ausgepinselt und untersucht. Der grösste und kleinste Durchmesser verhielt sich zu einander (Mittel aus 10 Messungen)

bei		wie	
No. 4.	(3 M. 8 T.)	169 : 127.	Fett 2—3
No. 5.	(31 J.)	183 : 153.	Fett 2
No. 19.	(83 J.)	198 : 169.	Fett 0
No. 20.	(34 J.)	190 : 138.	Fett 0
No. 43.	(6½ J.)	170 : 124.	Fett 0—1
No. 59.	(1 J. 8 M.)	156 : 117.	Fett 0—1.

A priori erscheint es als nicht unwahrscheinlich, dass die Zellen im Kindesalter überhaupt kleiner sind und wohl auch in andern Organen durch gedrängte Stellung das spec. Gew. etwas erhöhen.

Nun ist aber die Differenz im spec. Gew. zwischen kindlichen Organen und Organen Erwachsener nach unsern Erfahrungen (s. oben Messungen anderer Organe sowie Milzwägungen) unter allen Organen bei der Leber am grössten. Es müssen hier also noch andere Verhältnisse mitwirken.

Wichtig für das Verständniss scheint mir die Thatsache zu sein, dass das relative Gewicht der Leber einerseits täglich während der Verdauung höher ist, als im nüchternen Zustande, andererseits gegen das höhere Alter hin constant abnimmt.

Frerichs (Klinik der Leberkrankheiten 2. Aufl., 1861, I. S. 21) sagt: „Während der zweiten Periode der Verdauung nimmt das Organ an Umfang und Gewicht zu, theils wegen der Hyperämie, welche alsdann sich einstellt, theils wegen der reichlicheren Ablagerung körniger und amorpher Stoffe innerhalb der Leberzellen. Nach anhaltendem Fasten wird die Drüse kleiner und leichter. Bidder und Schmidt fanden bei Katzen drei Stunden nach der Mahlzeit das relative Gewicht = 1 : 30, nach 12 bis 15 Stunden = 1 : 25, nach 24 bis 48 Stunden = 1 : 31, nach 7tägigem Fasten = 1 : 37.“ Aehnliche Zahlen werden dann noch für das Kaninchen und den Menschen angeführt. Ferner kommt Frerichs (l. c. S. 18) bei seinen sehr zahlreichen Wägungen zu dem Resultat, dass die Leber während der ersten Periode der Entwickelung im Verhältniss zum übrigen Körper am meisten ausgebildet sei, schon in den späteren Monaten des Fötallebens und vorzugsweise bald nach der Geburt, ferner gegen das höhere Alter hin, nehme dieses relative Gewicht mehr und mehr ab. Frerichs giebt für normale Verhältnisse folgende Zahlen (l. c. S. 20):

	Proportion zwischen Leber und Körpergewicht.
5 M. Fötus	1 : 20,5
6 M. -	1 : 21,6
7 M. -	1 : 17,0
Neugeb. Kind	1 : 28,57
Neugeb. Kind	1 : 24,1
Einige Tage alt	1 : 20,5
8 Tage alt	1 : 26,1
5 Wochen alt	1 : 21,66
1¼ Jahr	1 : 33,2
5 Jahr	1 : 18,3
11 -	1 : 25,56
22 -	1 : 40,3
27 -	1 : 26,5
35 -	1 : 39,0
36 -	1 : 37,0
44 -	1 : 40,1
49 -	1 : 40,1
63 -	1 : 32,5
80 -	1 : 43,5.

Vierordt (Handbuch der Kinderkrankheiten, herausgegeben v. Gerhardt 1877, I. S. 69) findet, dass die Leber des Neugebore-

nen 4,39 pCt., des Erwachsenen 2,77 pCt. des Körpergewichts ausmache.

Mir erscheint es als nicht unwahrscheinlich, dass auch das spec. Gew. der Leber wächst, je höhere Ansprüche an die Function des Organs gemacht werden, also vor allem täglich während der Verdauung, dauernd während der Wachsthumsperiode. Dafür würde auch unsere Erfahrung sprechen, dass das normale Leberparenchym specifisch schwerer als das degenerirte ist. Den stricten Beweis für die Richtigkeit dieser Annahme kann ich leider nicht führen, da hierzu Untersuchungen gehören, die sich in einem Krankenhause als zu umständlich und zeitraubend nicht anstellen lassen. Ich glaube, es wäre nicht schwer, zu sichern Resultaten zu gelangen, wenn man die Veränderungen des spec. Gew. bei verdauenden und fastenden Thieren untersuchte, wie es in Bezug auf das relative Gewicht schon geschehen ist, und ferner den Einfluss fettreicher Nahrung auf das spec. Gew. feststellte, z. B. durch Gegenüberstellung der Katzenlebern bei ausschliesslicher Fleisch- und ausschliesslicher Milchkost. Schon Vergleichung von Katzen- und Kaninchenlebern wäre wegen der ganz verschiedenen Nahrung dieser Thiere interessant. Auch in Betreff der Frage, inwieweit vermehrte Blutbildung während der Wachsthumsperiode das spec. Gew. der Leber erhöht, würde man durch Wägungen der Lebern junger Thiere womöglich desselben Wurfes in verschiedenen Alterstufen bei vorangegangener fettfreier Fütterung wohl zu sichern Resultaten gelangen.

Ich brauche kaum hinzuzufügen, dass auch Wägungen der Organe Verunglückter, die normale Verhältnisse zeigen, sehr erwünscht wären. Mir stand ein derartiges Material nicht zur Verfügung.

Die Anstellung weiterer Untersuchungen scheint mir nicht nur theoretischen, sondern vielleicht auch semiotischen Werth zu haben. In einem Falle (Leber No. 60) war nehmlich das hohe spec. Gew. der Leber die einzige nachweisbare Abnormität dieses Organs. Das Hauptsymptom der Krankheit des Patienten, chylöser Ascites ohne anatomisch nachweisbare Ursache, liess sich, wie ich glaube mit einer gewissen Wahrscheinlichkeit in ein causales Verhältniss mit einer Secretionsanomalie der Galle-bildenden Drüse bringen. Das nähere über diesen Fall ist von mir in der Zeitschrift für klinische Medicin, Bd. II, S. 199, sowie von dem dirigirenden Arzte des städtischen Barackenlazareths, Herrn Dr. Guttmann, in der Berliner klinischen Wochenschrift, 1880, S. 421, mitgetheilt worden.

Nur weniges habe ich in Bezug auf das spec. Gew. der Milz hinzuzufügen. Zunächst sind hier der Natur der Sache nach die Untersuchungen unvollständig, da das spec. Gew. der matschen und schlaffen Milzen sich mit unserer Methode nicht bestimmen lässt. Man könnte eventuell den Pycnometer zu Hilfe nehmen. Intermittens- und Leukämietumoren fehlen mir. Die drei Amyloidmilzen No. 10, 32 und 50 zeigen mittlere Werthe 1,056, 1,057 und 1,057. Auch die tuberculösen Milzen No. 40, 41 und 55 haben ein dem Alter der gestorbenen entsprechendes Gewicht 1,057, 1,058 und 1,066. Eine mit Lymphosarcomen durchsetzte Milz No. 14 zeigt entsprechend dem niedrigen Gewicht dieser Geschwülste (1,044 bis 1,045) ein Durchschnittsgewicht von 1,051.

Im Allgemeinen zeigt die Milz der Kinder höhere Zahlen (1,066—1,059) wie die der Erwachsenen. Auffallend ist es, dass nach unsern Messungen unter relativ normalen Verhältnissen die Leber im Kindesalter specifisch schwerer ist wie die Milz, während bei Erwachsenen die Gewichtszahlen sich umgekehrt verhalten.

Zum Schluss sei es mir noch gestattet, hervorzuheben, wie sehr sich die Resultate der specifischen Gewichtsbestimmung von denen der Vergleichung zwischen Körper- und Lebergewicht unterscheiden. Eine Gegenüberstellung beider Verhältnisszahlen in den Fällen, wo kurz ante mortem Körperwägungen vorgenommen waren, ergiebt folgende Tabelle.

	spec. Gew.	rel. Gew.
No. 2.	1,007	1 : 35,3
No. 3.	1,026	1 : 27,6
No. 6.	1,037	1 : 24,1
No. 9.	1,045	1 : 30,6
No. 10.	1,049	1 : 28,2
No. 17.	1,052	1 : 20,8
No. 21.	1,053	1 : 14,3
No. 27.	1,054	1 : 30,4
No. 32.	1,055	1 : 25,5
No. 35.	1,057	1 : 45,7
No. 36.	1,057	1 : 28,0
No. 39.	1,058	1 : 30,8
No. 44.	1,059	1 : 26,3
No. 47.	1,060	1 : 32,3
No. 53.	1,066	1 : 42,9
No. 55.	1,070	1 : 41,6.

Der practische Werth beider Verhältnisszahlen ist ebenfalls ungleich, und zwar fällt der Vergleich, wie ich glaube, zu Gunsten des spec. Gew. aus. Das spec. Gew. kann nicht wesentlich durch die Blutfülle der Organe modificirt werden, da das Blut in peripherischen Organstücken, die der Leiche entnommen sind, nur noch in sehr geringer Menge vorhanden ist, und ausserdem ein ähnliches spec. Gew. zeigt. Mitwägung von Luft in den grösseren Gefässstämmen lässt sich durch Vermeidung der letzteren verhindern. Die Geringfügigkeit der übrigen Fehlerquellen ist schon oben festgestellt worden. Wir haben also sichere Zahlen, die sich unter Berücksichtigung des mikroskopischen Befundes direct verwerthen lassen.

Vergleichen wir das Organ- mit dem Körpergewicht, so ist zunächst das erstere so von Zufälligkeiten abhängig, dass schon in Betreff des Durchschnittsgewichtes normaler Organe die Angaben der Autoren ganz erheblich differiren (s. Henle l. c. .S 202, 571 u. s. w.) Dasselbe gilt vom normalen Körpergewicht. Und um nur ein pathologisches Verhältniss anzuführen: entleeren wir einem Hydropischen sub finem vitae 10 Liter Flüssigkeit, so haben wir mit einem Schlage dessen Körpergewicht vielleicht um $\frac{1}{8}$ vermindert. Frerichs hat, um diese zufälligen Verhältnisse zu paralysiren, aus einer grossen Zahl von Messungen (gegen 800) Mittelwerthe zusammengestellt. Dass auch dieses Verfahren seine Mängel hat, zeigt schon die Thatsache, dass Frerichs genöthigt war, bei Krankheitsformen, die oft mit Hydrops verlaufen, je nach dessen Vorkommen enorm differirende Zahlen anzugeben, z. B. (l. c. S. 28)

Speckleber mit Hydrops 1 : 24,0, ohne Hydrops 1 : 61,18,
Lebercirrhose mit Hydrops 1 : 32,13 ohne Hydrops 1 : 42,2 u. s. w.

Derartige Beispiele über die Unsicherheit von Zahlen, die aus so schwankenden Werthen berechnet sind, liessen sich noch viele anführen.

Der Zweck der vorstehenden Mittheilung wäre erfüllt, wenn sie die Anregung zu einer Revision der Organgewichte auf Grund der rationelleren Methode gäbe.

II.

Ueber Ohren- und Augenerkrankungen bei Febris recurrens.

(Nach einem in dem Verein für wissenschaftliche Heilkunde zu Königsberg am 10. Mai c. gehaltenen Vortrage.)

Von Dr. Luchhau,
Assistenzarzt der städtischen Krankenanstalt zu Königsberg i. Pr.

I. Ohr-Erkrankungen.

Die gegenwärtige Recurrensepidemie in Königsberg, die anscheinend ihrem Erlöschen entgegengeht und seit vorigem Sommer gegen 300 Fälle in die städtische Krankenanstalt lieferte, hat mir Gelegenheit gegeben, das häufigere Vorkommen und die Entwickelung von Ohrenerkrankungen im Verlaufe des Recurrensprozesses zu beobachten. Da diese Thatsache noch nicht specieller gewürdigt, wenigstens speciellere Beschreibungen mir nicht bekannt geworden sind, so glaube ich, meine Beobachtungen hierüber mittheilen zu sollen. Wenn auch die Art der Erkrankung als solcher nicht wesentliche Besonderheiten aufzuweisen hat, so dürfte durch diese Beobachtungen doch die Aetiologie der Ohrkrankheiten und andererseits auch die Pathologie der Recurrens eine kleine Bereicherung finden.

Das Auftreten von Erkrankungen des Gehörorgans, insbesondere des Mittelohrs, im Verlaufe acuter Infectionskrankheiten, ist eine im Allgemeinen zwar bekannte Thatsache, hat aber, wie mir scheint, weder practisch noch theoretisch immer hinreichende Würdigung gefunden, was allerdings in der etwas verborgenen Lage dieses Organs seine Erklärung findet.

Erkrankungen des nervösen Theils des Gehörorgans und daher resultirende Taubheit sind glücklicherweise ziemlich selten, häufiger diejenigen des Mittelohrs. Gerade diese aber verdienen grosse Beachtung, da durch dieselben Folgezustände herbeigeführt

zu werden pflegen, welche die Functionen des Ohrs im höchsten Grade beeinträchtigen und unter Umständen selbst das Leben gefährden können (vorzugsweise kommen hier langdauernde Eiterungen, Polypenbildung, Caries in Betracht). Ein grosser Prozentsatz aller Ohrkrankheiten, die in die Polikliniken für Ohrkranke kommen, besteht bekanntlich in eitrigen Prozessen und Trommelfellperforationen, die sich im Verlaufe von acuten Infectionskrankheiten entwickelt haben. Die grosse Sorglosigkeit der Patienten bei Ohrkrankheiten ist bekannt, daher kommen viele Fälle erst zur Behandlung, nachdem das Gehör soweit geschädigt ist, dass eine Restitutio ad integrum nicht mehr möglich ist.

Doch auch die ärztliche Behandlung acuter Infectionskrankheiten nimmt, wie sich aus der von solchen Ohrkranken aufgenommenen Anamnese ergiebt, auf die Affectionen des Ohrs wohl nicht immer die gebührende Rücksicht. Ich habe speciell die Erkrankungen des Mittelohrs im Sinne. Bei näherer Rückfrage in solchen Fällen, die erst nach längerem Verlauf, als sogenannte abgelaufene, chronisch gewordene Mittelohreiterungen mit secundären Zerstörungen des Trommelfells, der Knochensubstanz etc. in der otiatrischen Poliklinik früher vielfach mir zur Beobachtung gekommen sind, habe ich in einzelnen Fällen constatiren können, dass, selbst wenn es bereits zur Perforation des Trommelfells gekommen war, nur eine Behandlung mittelst Einspritzungen von lauem Wasser oder Kamillenthee und zwar mittelst einer kleinen Glasspritze, durch die sehr schwer eine vollständige Reinigung des mit eingedicktem Eiter gefüllten Gehörganges ermöglicht wird, stattgefunden hat, ein Verfahren, welches den durch die Sachlage gegebenen Indurationen nur unvollständig Genüge leistet.

Das Vorkommen von Ohrenaffectionen bei Recurrens machte sich namentlich im Februar d. J. bemerklich, also zu einer Zeit, in welcher die Epidemie ihren Höhepunkt erreicht hatte, und der Tagesbestand von Recurrenskranken in der städtischen Krankenanstalt auf 90 bis 100 gestiegen war. Einmal aufmerksam geworden auf die im Verlaufe der Recurrenskrankheit zur Entwicklung gelangenden Ohrerkrankungen, habe ich mich der Mühe unterzogen, von dem gedachten Zeitpunkte an fast den gesammten Bestand und alle demnächstigen Zugänge von Recurrenskranken in Bezug auf diese Erkrankung specieller zu untersuchen. Die Zahl der speciell auf

das Vorhandensein von Ohrerkrankungen untersuchten Recurrenskranken beläuft sich auf 180. Natürlich habe ich bei dem überaus grossen Krankenbestande nicht jeden Recurrenskranken einer wiederholten Untersuchung unterwerfen können, sondern nur diejenigen, welche auf Befragen in irgend einer Weise Ohrsymptome darboten. Es können daher Einzelne bei ihrer Indolenz gegen geringfügige Beschwerden meiner Beobachtung entgangen sein.

Von den erwähnten 180 specieller in Betracht gezogenen Patienten habe ich bei 15 Erkrankungen des Ohrs constatiren können, die fast alle kurz nach überstandenem Anfall auftraten. Sämmtliche Fälle betrafen das Mittelohr.

Ich glaube davon absehen zu dürfen, ausführlichere Krankengeschichten mitzutheilen und mich darauf beschränken zu können, in Kürze das Hauptsächlichste über Entwicklung, Symptome und Verlauf anzuführen.

Den ersten Fall, welcher mir Gelegenheit gab, die pathologisch-anatomische Seite dieser im Verlauf von Recurrens auftretenden Mittelohrentzündungen zu studieren, beobachtete ich bei einem am 5. Februar pr. in die städtische Krankenanstalt aufgenommenen Arbeiter von 21 Jahren, Sch., bei welchem im Verlaufe des am 23. Febr. eingetretenen dritten Anfalls das Ergriffensein des Ohrs constatirt wurde. Das Sensorium des betreffenden Pat. war sehr benommen, weshalb über die subjectiven Symptome nichts eruirt werden konnte. Am 27. Febr. traten die Symptome einer ausgebreiteten Pneumonie auf, und wurde auch eitriger Ohrenfluss aus dem linken Ohr beobachtet. Die genauere Untersuchung ergab nach Reinigung des Gehörganges eine kleinerbsengrosse Perforation des Trommelfells. Auf dem rechten Ohr eitriges Exsudat in der Paukenhöhle, Vorbucklung des Trommelfells. In diesem Fall erschien es angemessen, von der Paracentese des Trommelfells Abstand zu nehmen, da die übrigen schweren Symptome der Erkrankung das baldige, am nächsten Tage denn auch eintretende letale Ende voraussehen liessen.

Die Section, von Herrn Dr. Baumgarten ausgeführt, ergab: Milz sehr vergrössert mit zahlreichen, in eitriger Einschmelzung begriffenen Infarcten und zahllosen kleineren Abscessen; doppelseitige croupöse Pneumonie mit eitriger Pleuritis; Meningitis und, was hier besonders interessirt, die schon erwähnte Trommelfellperforation des linken Ohrs, die rechte Paukenhöhle mit Eiter erfüllt, Trommelfell convex nach aussen gebuckelt. Die Paukenhöhlenschleimhaut geschwollen und aufgelockert. Sämmtliche Hohlräume des Felsenbeins, soweit constatirt werden konnte, mit Eiter erfüllt. Ein Zusammenhang zwischen der eitrigen Affection der Meningen und des Mittelohrs war nicht zu constatiren, wenigstens nicht bei makroskopischer Betrachtung.

Die beiden nächsten Fälle betrafen Kranke, welche 3—4 Tage nach überstandenem Anfall Ohrenschmerzen, Sausen und Schwer-

hörigkeit bekamen, jedoch erst Mittheilung davon machten, als die Ohreiterung eingetreten, als nach ihrer Meinung das Geschwür im Ohre geplatzt war, und die Schmerzen nachgelassen hatten. In dem einen Fall war die Perforationsöffnung eine kleine, und gelang es der Behandlung Heilung herbeizuführen; in dem anderen Fall war bereits über die Hälfte des Trommelfells zerstört. Die sofort eingeleitete Behandlung dieser Ohraffection konnte in diesem Falle in der Krankenanstalt nicht bis zum Ende der Cur fortgesetzt werden, da dem Kranken, welcher sich abgesehen von seiner Trommelfellperforation und Mittelohreiterung sonst ganz wohl fühlte, die von ihm äusserer Umstände wegen erbetene Entlassung nicht verweigert werden konnte.

In all den folgenden Fällen ist es (mit einer Ausnahme) durch rechtzeitiges operatives Eingreifen gelungen, eine spontane Perforation und weitere Zerstörung des Trommelfells zu verhüten und sind dadurch gleichzeitig dem betreffenden Kranken auch viele Schmerzen und manche schlaflose Nächte erspart worden.

Ein Kranker, St., klagte 2 Tage nach überstandenem dritten Anfall über folgende, angeblich seit 24 Stunden bestehende Symptome: Schwerhörigkeit, Schmerz und Sausen in einem Ohr. Bei der Untersuchung fand ich unmittelbar vor dem Trommelfell an der oberen Gehörgangswand eine erbsengrosse, mit Blut gefüllte Blase. Dieselbe wurde punctirt, und präsentirte sich nun ein tiefgeröthetes, geschwollenes, unten und hinten stark vorgebuckeltes Trommelfell. Ich machte sodann die Paracentese des Trommelfells; hierbei entleerte sich relativ reichlicher Eiter aus der Paukenhöhle. Ausspülung mit lauem 1procentigem Carbolwasser und Luftdouche, die der Kranke mittelst des Valsalva'schen Versuchs selbst vornahm, bildeten die Nachbehandlung. Nach einigen Tagen hatte sich die lineare Incisionswunde in ein kleines, rundes Loch verwandelt, die Eiterung war gering. Etwa 14 Tage später klagte der Kranke wieder über Schmerzen im Ohr und ausserdem auch über bedeutende Schmerzhaftigkeit der Gegend hinter dem Ohr. Wie der Kranke berichtete, war in den letzten Tagen bei dem Valsalva'schen Versuch die Luft nicht mehr durch die Perforationsöffnung geströmt, und war auch keine Eiterabsonderung wahrgenommen worden, so dass der Patient Heilung angenommen hatte. Bei näherer Untersuchung fand ich die Haut über dem Processus mast. geröthet, etwas geschwollen, auf Druck schmerzhaft, die Trommelfellöffnung durch einen von dem Trommelfell ausgegangenen, nach innen gewucherten Polypen verlegt. Letzterer wurde mit der Schneideschlinge abgetragen, die Paukenhöhle durch Ausspülung von Eiter gereinigt und mittelst des Katheters Luft in die Paukenhöhle getrieben. In die Gegend des Proc. mast. wurden 2 Blutegel gesetzt. Am nächsten Tage war derselbe nicht mehr schmerzhaft. Bei fortgesetzter sorgfältiger Behandlung trat allmählich Heilung ein, und konnte der Kranke nach 3 Wochen geheilt entlassen werden.

In Bezug auf die übrigen Fälle dürfte eine detaillirte Schilderung überflüssig sein, und will ich dieselben daher hier nur gruppenweise kurz mittheilen.

In drei derselben wurden gleich beim ersten Auftreten der Schmerzen und der Schwerhörigkeit Blutentziehungen am Proc. mast. und vor dem Ohr vorgenommen und hierdurch ein wesentlicher Nachlass der Schmerzhaftigkeit bewirkt. Die Untersuchung ergab deutliche Zeichen einer Entzündung des Trommelfells und der Paukenhöhlenschleimhaut, eitriges Exsudat war nicht nachweisbar.

In sechs anderen Fällen fanden sich gleich bei der ersten Untersuchung alle Kriterien einer Mittelohreiterung. In allen diesen Fällen wurde durch künstliche Perforation des Trommelfells dem Eiter ein Abfluss geschaffen. Die Heilung erfolgte sodann unter der eingeschlagenen, bereits erwähnten Behandlung mit Carbolwasserausspülung und Luftdouche in 2 bis 3 Wochen. In einem Fall war wegen zu frühen Schlusses der Paracenteseöffnung eine Wiederholung der Incision erforderlich.

Der Fall, in welchem es, wie bereits oben angedeutet, zu einer spontanen Perforation des Trommelfells kam, ist folgender:

Jurkschat, Arbeiter, 29 Jahre alt, am 24. März wegen Recurrens aufgenommen, klagte gegen Ende des dritten Anfalls über Ohrsymptome. Da letztere zunächst nicht besonders dringlich erschienen, so wurde die specielle Untersuchung, in Anbetracht, dass an demselben Abend zunächst noch dringlichere Fälle zu erledigen waren, bis auf den anderen Morgen verschoben. Am nächsten Tage war bereits spontane Perforation des Trommelfells eingetreten. Die weitere Behandlung dieses Falles bot übrigens keine Schwierigkeit, der Kranke verliess vollständig geheilt die Anstalt.

Die bei den acuten Infectionskrankheiten auftretenden Mittelohrentzündungen pflegen als fortgeleitete aufgefasst zu werden. Bei fast allen derselben finden sich Rachenkatarrhe, die sich auf die Tuben fortpflanzen, auf diesem Wege zum Mittelohr gelangen und dieses in Entzündung versetzen. Man pflegt daher die inficirenden Stoffe nicht direct als Ursache dieser Erkrankungen anzusehen. Anders liegen die Verhältnisse bei Recurrens. Ich habe sehr genau auf das Vorkommen von Rachenkatarrhen bei Recurrens geachtet, besonders in den Fällen, die durch Ohrenaffectionen complicirt waren. Nur in einem einzigen der mit Ohraffectionen verlaufenden Fälle habe ich einen leichten Rachenkatarrh constatiren können. In der Regel ist der Rachen und die Tuba Eustachii vollständig intact.

Dafür, dass die Schleimhaut der Tuba Eustachii in den untersuchten Fällen in keinem erheblichen Grade geschwollen war, spricht auch die leichte Durchgängigkeit der Tube schon bei geringem Luftdruck. Alle von mir speciell darauf instruirten Kranken waren im Stande, mit Leichtigkeit und Erfolg den Valsalva'schen Versuch auszuführen.

Darf man für einen Theil der im Verlaufe von Recurrens auftretenden Entzündungsprozesse verschiedener Organe den specifischen Krankheitserreger der Recurrens als Ursache ansehen, so dürfte dieselbe Annahme auch für die im Mittelohr localisirte Entzündung nicht gar zu ferne liegen.

Die Prognose dieser durch den Recurrensprozess bedingten Ohraffectionen ist, wie überhaupt die der Mittelohrentzündungen, im Allgemeinen nicht ungünstig, allerdings unter der Voraussetzung, dass zur rechten Zeit eine sachgemässe Behandlung eintritt. Hat der in der Paukenhöhle angesammelte Eiter das Trommelfell durchbrochen, die Eiterung längere Zeit bestanden, so ist eine Restitutio ad integrum schwer zu erreichen. Eine zur rechten Zeit ausgeführte künstliche Perforationsöffnung ist in der Regel von günstigem Erfolg auf den Verlauf. Die Perforationsöffnung selbst heilt in der Regel in kurzer Zeit, bisweilen sogar früher, als erwünscht.

Ueber die Behandlung habe ich bereits bei Erörterung der einzelnen Fälle das Wesentlichste mitgetheilt. Wenn noch keine Eiterung stattgefunden hat, genügen meist Blutentziehungen, gegen die Schmerzen erweist sich unter Umständen etwas Morphium nützlich. Sind deutliche Zeichen von Eiterung vorhanden, so ist mit der Paracentese des Trommelfells nicht zu zögern. Der kleine Einstich ist zwar momentan schmerzhaft, dafür sind aber auch die durch die Entzündung und Spannung verursachten Schmerzen sofort beseitigt. Die Nachbehandlung besteht in Ausspülung des Eiters mit warmem 1procentigem Carbolwasser, wozu eine kleine Glasspritze allerdings nicht genügt und nur ein Nothbehelf sein kann. Mit solch schwachem Wasserstrahl, wie ihn eine kleine Glasspritze liefert, vermag man kein Ohr von eingedicktem Eiter zu reinigen. Die Reinigung der Paukenhöhle wird unterstützt durch einen durchgehenden Luftstrom. In den meisten Fällen genügte hierzu schon der Valsalva'sche Versuch. Das Politzer'sche Verfahren habe ich nie anwenden brauchen, den Katheter nur einmal bei einer beson-

deren Indication. Letztere kam in dem bereits erwähnten Falle zur Geltung, in welchem ein Ohrpolyp sich entwickelt und die Perforationsöffnung verlegt hatte.

II. Augenerkrankungen.

In Bezug auf das Auftreten von Augenkrankheiten im Verlaufe von Recurrens liegen bereits einige Mittheilungen in der Literatur vor[1]); doch glaube ich, dass der Gegenstand noch keineswegs ganz erschöpft sein dürfte.

Unter den 180 Recurrenskranken der Königsberger städtischen Krankenanstalt, die ich ausser auf Ohrerkrankungen auch in Bezug auf Augenleiden genauer untersucht habe, waren 6 Kranke, bei denen ich die Entwicklung von Augenerkrankungen während der Anfallszeit verfolgen konnte. Bei drei dieser Kranken trat gegen Ende des Anfalls Iritis auf und zwar jedesmal nur auf einem Auge; in einem dieser Fälle bildete sich ziemlich rasch ein grösseres Hypopion. Alle drei Fälle wurden ohne zurückbleibende Residuen geheilt. Von einem dieser Patienten wurde noch einige Wochen über Nebligsehen auf dem an Iritis erkrankten Auge geklagt, nachdem letztere bereits vollständig geheilt war. Die vorderen Theile des Auges bis zum Glaskörper hin waren vollständig klar, der Hintergrund etwas verschleiert, bedingt durch staubförmige Glaskörpertrübugen. — In zwei anderen Fällen trat die Augenerkrankung in Form von Neuritis optica auf. In dem einen dieser Fälle (31 Jahre alter Arbeiter Liedtke) wurde die Entzündung des Sehnerven im zweiten Anfall constatirt. Der Kranke machte einen dritten schweren Anfall mit Lungenentzündung durch, ohne dass der Fieberzustand eine besondere Verschlimmerung herbei-

[1]) Blessig, Sur une forme d'irido-choroidite compliquante la fièvre récurrente de Russie. Compte-rendu. Paris 1868. — Estlander, Ueber Choroiditis nach Febris typhosa recurrens. Arch. f. Ophthalm. Bd. XV. Abth. 2. — Logetschnikow, Ueber Entzündung des vorderen Abschnitts der Choroidea als Nachkrankheit der Febris recurrens. Arch. f. Ophthalm. Bd. XVI. Abth. 1. — Lebert, Rückfall-Typhus. Ziemssen's Handbuch Bd. II. Abth. 2. — Spitz, Die Recurrens-Epidemie in Breslau im Jahre 1879. — Trompetter, Ueber Choroiditis nach Febris recurrens. Klin. Monatsbl. für Augenheilk. XVIII. Jahrg.

führte. Zur Zeit, — nach längst überstandenem Anfall — entwickelt sich eine Atrophie der Sehnerven, die Sehschärfe beträgt $\frac{1}{10}$.

Auch bei dem zweiten Fall von Neuritis optica (25 Jahre alter Arbeiter Schwarz) trat die Entzündung im zweiten Anfall auf. Einige Tage nach Beendigung des letzteren konnte Schwellung der Papilla optica constatirt werden. Die Farbe derselben war schmutzig roth, die Arterien verengt, die Venen verdickt, etwas geschlängelt, Sehschärfe = $\frac{1}{3}$ resp. $\frac{1}{4}$

Der letzte der von mir beobachteten und noch in Behandlung stehenden Fälle von den in Rede stehenden Augenerkrankungen (28 Jahre alter Fleischer Szczyglowski) gehört zu den schwersten Fällen dieser Art. Der Kranke kam im ersten Recurrensanfall mit einer bereits bestehenden Iritis und einem Hypopion in die Anstalt. Es trat hier vollständige Heilung des Augenleidens ein. Der Patient war aber nach überstandenem ersten Anfall nicht in der Anstalt zurückzuhalten, bestand vielmehr auf seine Entlassung, die ihm nach Lage der Umstände nicht verweigert werden konnte. Am Ende des zweiten Anfalls, den er zum grössten Theil ausserhalb der Anstalt in anscheinend ungünstigen Verhältnissen durchgemacht hatte, kam er indess wieder in die Anstalt zurück und zwar nunmehr mit doppelseitiger Irido-cyclitis. Bei der Spiegeluntersuchung fand ich im Glaskörper zahlreiche dicke Flocken; der Hintergrund war sehr undeutlich; doch waren Schwellung und Röthung der Papillen und zahlreiche Retinalblutungen zu erkennen.

III. Epikrise.

In Procenten ausgedrückt würde sich aus den vorstehend mitgetheilten, in der städtischen Krankenanstalt zu Königsberg gemachten Beobachtungen ergeben:

für Ohrerkrankungen 8 pCt.
für Augenerkrankungen $3\frac{1}{3}$ pCt.

Bemerkenswerth erscheint mir noch die Thatsache, dass in der letzten Zeit, in welcher die Zahl der Aufnahmen von Recurruskranken, sowie der Bestand derselben geringer geworden ist, und die Recurrensepidemie in Abnahme begriffen zu sein scheint, auch die Zahl der bei diesen Kranken zu beobachtenden Augen- und

Ohrenerkrankungen nicht allein hiermit proportional seltener geworden ist, sondern frische Fälle dieser letzteren in den letzten Wochen überhaupt nicht mehr zur Beobachtung gekommen sind. Hiernach scheint es fast, als ob das Auftreten von Augen- und Ohrenerkrankungen vorwiegend an die Zeit geknüpft ist, in der die Epidemie ihre grösste Intensität erreicht.

Wenngleich ich meine Untersuchungen über den in Rede stehenden Gegenstand noch nicht ganz für abgeschlossen erachte, so habe ich doch in Anbetracht der immerhin nicht ganz geringen Zahl von genau beobachteten und in ihrem ganzen Verlauf verfolgten Fälle es für angezeigt gehalten, eine Mittheilung zu geben und glaube es aussprechen zu dürfen, dass die nicht seltene Mitbetheiligung zweier so wichtiger Sinnesorgane an den Veränderungen des Recurrensprozesses alle Beachtung und namentlich die volle Aufmerksamkeit der practischen Aerzte verdient.

Am Schlusse dieser Mittheilungen, deren Ergänzung durch weitere Untersuchungen ich mir eventuell noch vorbehalten muss, bleibt mir noch die angenehme Pflicht zu erfüllen übrig, Herrn Director Dr. Meschede meinen aufrichtigen Dank auszusprechen, für die freundliche Ueberlassung des reichlichen Materials, welchem ich meine Untersuchungen zu Grunde legen konnte.

III.

Ueber Wanddicke und Umfang der Arterien des menschlichen Körpers.

Von Valerie Schiele-Wiegandt
aus Zürich.

(Hierzu 4 Tabellen.)

Schon bei oberflächlicher Betrachtung gewahrt man, sowohl am lebenden, als auch am todten Körper, die grösste Mannichfaltigkeit der Arterien, wie in Bezug auf ihre Weite, so auch in Bezug auf die Dicke ihrer Wände. Diese Thatsache veranlasste viele Forscher, u. A. Paget, Vierordt, Donders, Kölliker und Henle, einige Messungen jener Arterienverhältnisse vorzunehmen, jedoch erst Beneke blieb es vorbehalten, eine grosse Anzahl von Arterien betreffs ihrer Weite zu messen und einen Versuch, die Beziehungen jener Verhältnisse zum ganzen Organismus festzustellen, in seinem jüngst erschienenen Werke: „Die anatomischen Grundlagen der Constitutionsanomalien des Menschen", darzulegen. Schon im Jahre 1842 hat Paget (Lond. med. Gaz. 1842, Vol. 2. p. 553) die Weite der Arterien gemessen und bei verschiedenen Leichen ein constantes Verhältniss zwischen dem Lumen des Stammes und dem seiner Aeste gefunden; es lässt sich dieses folgendermaassen ausdrücken: Carotis communis 1 : 1,013, Subclavia 1 : 1,055, Aorta abd. kurz über der Theilung 1 : 0,893.

Vierordt hat sich hauptsächlich mit der Taxation der Arteriendurchmesser beim lebenden Menschen beschäftigt, hat aber auch die Messung der Durchmesser blossgelegter Gefässe an der Leiche vorgenommen (Stromgeschw. des Blutes u. s. w. S. 63), ohne hiervon die Resultate anzugeben. Auch Gimbert (Journal de l'anatomie 1865, p. 536) unterwarf die drei Gefässschichten einer Messung, ich führe aber, da die von ihm und mir gemessenen Arterien verschieden sind, seine bezüglichen Ergebnisse hier nicht an. Henle führt in seinem Handbuche der Gefässlehre (S. 72)

eine vergleichende Tabelle der Maasse mehrerer Autoren auf und giebt dabei auch seine eigenen Messungen von Arterien zweier Leichen junger Individuen an, die beide gewaltsamen Tod erlitten hatten. Es folgt nun diese Aufstellung für diejenigen Arterien, auf welche sich meine Messungen beziehen.

Arterien.	Donders und Jansen.	Kölliker.	Gimbert.	Henle.
Aorta abdominal. . .	0,75 (0,65)	0,95 (0,60)	(0,45)	0,75 (0,60)
Subclavia	0,58 (0,38)	0,60 (0,51)	(0,33)	—
Carotis com. am Ursprung	0,70 (0,45)	0,49 (0,37)	(0,44)	0,56 (0,36)
Cruralis unter dem Arcus cruralis	0,62 (0,34)	0,58 (0,26)	(0,33)	0,52 (0,27, stellenweise 0,47)
Brach. am Ellenbogen.	—	0,47 (0,22)	—	—
Renalis	0,38 (0,13)	—	—	0,47 (0,15)
Radialis unten . . .	—	0,22 (0,91)	—	0,35 (0,23)

In dieser Tabelle bedeuten die nicht eingeklammerten Zahlen die Wanddicke, und zwar sind unter dieser nur zwei Schichten — Adventitia und Media zu verstehen; die Intima durfte nach Henle's Ansicht ausser Acht gelassen werden, da ihr Durchmesser nur innerhalb enger Grenzen schwanke und auch in normalem Zustande in den stärksten Gefässen kaum 0,03 Mm. erreiche. Die in Klammern stehenden Zahlen bedeuten die Dicke der Media allein. Was die Messungen von Beneke anlangt, so wurden von diesem Autor nahezu an 600 ausgeführt, die in dessen Werk: „Die Grundlage etc.", niedergelegt sind. Da dieselben auf die ganze Lebensstufe von der Geburt bis in's höchste Alter reichen, die meinigen hingegen nur beim 20. Lebensjahre anfangen, so entnehme ich den „Grundlagen" zum Zweck des Vergleichs nur solche Messungen, die aus dem gleichen Altersabschnitte stammen. Dies sind die Gruppen bei vollendeter Entwickelung des Körpers vom 14.—21. Jahre und im reifen Mannesalter vom 21.—71. Jahre. Die Zahlenreihen der angeführten Gruppen, die nach Beneke das annähernde Normalmaass für die Arterienumfänge ausdrücken, sind folgende:

Alter	Aort. ascd. Mm.	Art. pulm. Mm.	Subcl. sin. Mm.	Carot. sin. Mm.	Körperlänge Cm.
1) Bei vollendeter Entwickelung des Körpers . .	61,5	61,0	21,0	19,0	165—175
2) Im reifen Mannesalter	68,0	65,0	23,0	19,5	167—175

Aus den aufgezeichneten Tabellen zieht nun Beneke folgende Schlüsse: erstens dass mit der Körperentwickelung auch das

Wachsthum der Umfänge sämmtlicher grosser Arterien allmählich fortschreitet; zweitens, dass die sämmtlichen Arterienumfänge im Verhältniss zur Körperlänge im frühesten kindlichen Alter am weitesten sind, dass sie die relativ grösste Enge zur Pubertätszeit erreichen und dass sie im reifen Mannesalter und höheren Alter wieder etwas weiter werden; drittens, dass nach vollendeter Pubertät und im reifen und höheren Alter die Aorta in der Majorität der Fälle um ein geringes umfangreicher ist als die Pulmonalis, bis zur Pubertät dagegen ein umgekehrtes Verhältniss existirt. Bei Abschluss des Pubertätsalters ist der Umfang dieser beiden Gefässe fast gleich. Die absolute Weite der Pulmonalis und der Aorta ascendens soll beim weiblichen Geschlechte, in der Mehrzahl der Fälle, in verschiedenen Lebensperioden kleiner sein als beim männlichen, entsprechend „dem im Durchschnitt um 10—15 Cm. längeren männlichen Körper". Beneke unterscheidet ferner abnorme Lumina des arteriellen Gefässsystems und zwar eine abnorme Enge und eine abnorme Weite der Arterien und führt diese Differenzen auf eine verschiedene Entstehungsweise zurück. Angeborensein, Entwickelungshemmung, abnormes Wachsthum im Querdurchmesser und pathologische Ausweitungen sind hier die ursächlichen Momente. Die engen Arterienlumina sollen häufig bei phthisischen und scrofulösen Prozessen vorkommen, und Personen mit solchen Lumina behaftet, leichter acuten Erkrankungen erliegen, als Individuen mit normaler oder grosser Gefässweite. Ebenso soll auch die abnorme Arterienweite von pathognomonischer Bedeutung für gewisse Krankheiten sein, so in erster Linie für die carcinomatöse Constitution, dann für Rachitis. Wie verhält sich nun die Arterienweite bei Herzkranken? Wann ist sie abnorm? Nach Beneke übt „eine grosse Triebkraft des Herzens, selbst eine Hypertrophie desselben, auf die Weite des übrigens gesunden arteriellen Gefässsystems gar keinen oder einen nur unerheblichen Einfluss aus". Anders soll es sich verhalten, wenn nach der Peripherie zu sich Hindernisse entgegenstellen. Dass die Pulmonalis bei Hindernissen in der Peripherie (Mitralstenose) eine Erweiterung erfährt, ist bekannt. Es werden von Beneke Fälle von 15 Herzleiden angegeben, wo die Pulmonalis 12 Mal zu weit war, aber dies nur bei Mitralstenose; bei Insufficienz der Aortenklappen fand sich keine, oder nur eine geringe Erweiterung der Pulmonalis.

Beneke kommt ferner auf das Verhältniss der Weite der Aorta ascendens zur Weite der Art. pulmonalis bei verschiedenen Constitutionsanomalien zu sprechen, welches Verhältniss „bisher ganz und gar unbeachtet geblieben ist“. Es sollen bei drei Krankheitsprozessen die gegenseitigen Verhältnisse genannter Arterien eine Rolle spielen, diese sind: carcinomatöses Leiden, Rachitis und ein Theil der phthisischen Prozesse.

Nachdem bisher die Ergebnisse und die auf dieselben gebauten Folgerungen der citirten Autoren über Gefässdicke und -Weite dargelegt wurden, gehe ich jetzt auf die von denselben geübte Präparationsmethode und Art der Messung in Kürze ein. Die Gefässpräparationsmethode von Paget konnte ich nicht ermitteln. Vierordt scheint seine Messungen an frischen Präparaten angestellt zu haben, dagegen wurden von Donders, Henle, Kölliker und Gimbert aufgeweichte Abschnitte getrockneter Gefässe benutzt. Gimbert spricht von einer zu grossen Dicke der Adventitia, da er aber Essigsäure angewandt hatte, so sieht er jenes Verhältniss als Effect dieser an. Die zuletzt genannten Autoren haben nur die Wanddicke der Gefässe und die Dicke der einzelnen Gefässschichten mikroskopisch bestimmt. Vierordt maass die Wanddicke entweder mikroskopisch oder durch Bestimmung des specifischen Gewichtes. Die Messresultate von Beneke rühren nur von frischen Gefässen her; zum Gegenstand seiner Untersuchungen hat er ausschliesslich die Gefässweite gemacht. Bei Sectionen legte er die Arterien bloss, schlitzte sie mittelst einer Scheere auf und maass mit einem in Millimeter eingetheilten Messingstabe gewisse Arterienstellen. Was die Messungen der Mächtigkeit der Arterien, d. h. ihrer Dicke und ihrer Schichten anbetrifft, so wurden dieselben an einer relativ sehr geringen Anzahl von Leichen ausgeführt, und wie Henle bei Betrachtung der von ihm aufgezeichneten Tabellen bemerkt, „fällt der Mangel an Uebereinstimmung in den dasselbe Gefäss betreffenden Angaben der Beobachter auf“. Dies soll sich erklären „zum Theil aus individuellen Verschiedenheiten des Objects, zum Theil aus der Art der Präparation desselben.“ Die Messungen sind nach Henle's Angaben sämmtlich an aufgeweichten Abschnitten getrockneter Gefässe gemacht; hierbei ist einerseits die Vollständigkeit der Austrocknung, anderseits die des Aufquellens von Einfluss. — Jetzt gehe ich zu meinen eigenen Untersuchungen über.

Auf Anregung des Herrn Prof. Quincke habe ich neben dem Umfang, auch die Dicke der Wand und ihrer einzelnen Schichten gemessen und zwar bei etwas über 100 Individuen an den gleichen Arterien. Bekanntlich ist im Leben das Lumen einer Arterie, besonders das der mittleren und kleineren Arterien, von ihrer Dicke mehr oder weniger abhängig, und, um einen vollständigen Begriff von der Mächtigkeit eines Gefässes zu erhalten, wäre es ganz unzureichend, allein die Dicke oder die Weite der Arterie zu messen, sondern es müssen die beiden Verhältnisse zugleich berücksichtigt werden. Die zur Untersuchung bestimmten Arterien sind folgende: 1) Art. pulmonalis 2—10 Mm. über der Klappe; 2) Aorta 2—10 Mm. über der Klappe; 3) Aorta hinter der Subclavia sinistra; 4) Aorta über der Theilung; 5) Carotis communis sinistra am Ursprung; 6) Subclavia sinistra am Ursprung; 7) Art. cruralis am Lig. Poupartii; 8) Art. brachialis über der Theilung; 9) Art. radialis am Ursprung; 10) Art. radialis am Handgelenk; 11) Art. renalis kurz vor der ersten Theilung. Ich begann meine Untersuchungen zuerst an frischen Präparaten. Die Gefässe wurden gleich nach der Section herauspräparirt, mit einer stumpfen Scheere der Länge nach aufgeschlitzt und die Weite derselben mit einem Millimeterstabe gemessen. Die Wanddicke maass ich zuerst mit dem von Prof. Quincke construirten Hebelapparate[1]). Abgesehen davon, dass mit diesem Apparat nur die Gesammtdicke und nicht die Dicke der einzelnen Schichten, sowie nur die Maximaldicke des einzelnen Stückchens bestimmt werden konnte, ergaben sich auch wegen Locker-

[1]) Dieser aus Messing ausgeführte Apparat bestand im Wesentlichen aus einem einarmigen Hebel. Der längere Arm 210 Mm. lang, endigte in eine Spitze (oder einen Zeiger); das Ende des kürzeren Armes war durch eine, durch den Hebel senkrecht verlaufende Schneide bestimmt, die in einer Linie zwischen der Drehungsaxe und dem Ende des Zeigers lag und von ersterer 10 Mm. abstand. Durch ein auf der anderen Seite angebrachtes Gewicht war der Hebel equilibrirt. Wenn der Hebel horizontal und der Zeiger auf 0 stand, berührte die Schneide eine feststehende Metallplatte; beim Erheben des Hebels war die verticale Entfernung der Schneide von dieser Metallplatte proportional den Theilstrichen einer ebenfalls vertical stehenden Scala, an der sich der Zeiger entlang bewegte. Zur Messung der Gefässdicke wurden quadratisch geschnittene Stückchen der Gefässwand zwischen 2 Deckgläschen von bekannter Dicke zwischen Metallplatte und Schneide gelegt und ihre Dicke an der Scala abgelesen; jeder Theilstrich der letzteren entsprach 0,0385 Mm.

heit und elastischer Beschaffenheit der Arterien zuweilen Unregelmässigkeiten, so dass ich die Methode, deren Vorzug wesentlich in der schnellen Ausführbarkeit der Messung besteht, verliess und meine Zuflucht zur Trocknung der Gefässe nahm. Die Gefässe wurden aufgeschnitten, ausgebreitet und getrocknet; nachher machte ich von ihnen Schnitte, die in Wasser aufgeweicht und in Glycerin eingeschlossen wurden. Die Messungen ergaben sehr ungleiche Resultate, weil wegen der verschiedenen Dicke der Schnitte die Aufweichung im Wasser nicht bei allen gleich stark war. Bei Zusatz von Essigsäure quollen alle drei Schichten auf, — am meisten die Adventitia, weniger die Media, noch weniger die Intima. —

Ich habe daher ziemlich bald die Erhärtung in Spiritus angewandt, und, um die Einschrumpfung in demselben möglichst zu verhindern, vorher die Gefässe etwa 8 Tage in eine 2procentige Lösung von chromsaurem Kali gelegt. Der Spiritus wurde einmal durch frischen ersetzt. Die Erhärtung geschah an nicht aufgeschnittenen Gefässen; erst nach vollendeter Erhärtung schlitzte ich sie auf, maass die Weite derselben mit Hilfe eines Millimeterstabes, dann klemmte ich kleine, herausgeschnittene Gefässstückchen in erhärtete Leber oder Uterusgewebe ein, ohne allzuviel Druck auszuüben, und, nachdem ich feine Schnitte gemacht, schloss ich diese in Glycerin ein. Das beschriebene Verfahren habe ich bei allen meinen Untersuchungen durchgeführt. Ich nahm von einem jeden Gefäss 3—4 Schnitte, die ich auf die schmalsten und dicksten Stellen untersuchte, und zog nachher aus den erhaltenen Grössen die Mittelzahlen, so dass jede, in den Tabellen stehende einfache Zahl das Mittel von mindestens 12 Messungen repräsentirt. Bei Messungen der Gefässschichten hat sich gezeigt, dass jede der drei Schichten eine sehr ungleichmässige Dicke besitzt (eigentlich nur Media und Intima, weil die Adventitia mehr künstliche Grenzen hat), was man übrigens schon mit blossem Auge sehen kann. Die Intima an kleinen Gefässen, wie Art. brachialis, radialis und renalis, ist sehr oft zickzackförmig gefaltet, bei grossen, wie Aorta, ist dies nicht der Fall, höchstens ist sie wellenförmig. Wenn man von den atheromatösen Erkrankungen der Gefässe absieht, so ist die Faltung der Intima mehr bei jungen Individuen ausgesprochen.

Dass die so erhaltenen Zahlen nicht blos unter einander vergleichbar sind, sondern auch den wirklichen Werthen während des

Lebens sehr nahe stehen, ergiebt sich aus dem Vergleich des Umfangs des Gefässes im frischen Zustande und nach der Erhärtung. Zahlreiche Messungen der Art haben mir immer die gleichen Zahlen bei einem und demselben Gefässe ergeben. —

Die makroskopischen Befunde der gemessenen Arterien und die Angaben über die zur Untersuchung gewählten Stellen derselben lassen sich in folgender Weise darlegen: Ueberall da, wo die Gefässe Zweige abgeben oder sich theilen, erfährt die Wand an den entsprechenden Winkeln eine Zunahme an Dicke; ebenso werden auch die in Bogen verlaufenden Arterien an ihrer Concavität dicker, als an ihrer Convexität (nur bei ganz kleinen Arterien muss zur Constatirung dieser Thatsachen das Mikroskop zu Hülfe genommen werden).

Die Aorta und Art. pulmonalis wurden nahe am Klappenrand abgeschnitten und 1 Cm. oberhalb desselben gemessen. Schon bei blosser Betrachtung erscheint die Art. pulmonalis mehr dünnwandig als die Aorta. Das Messen bei diesen Gefässen war oft ziemlich schwer, nicht immer war es möglich, sie in einer Ebene auszubreiten, meist musste ich den Millimeterstab den Gefässen anpassen.

Die Aorta hinter der Subclavia sinistra (unterhalb der Abgangsstelle) zeigte an ihrer Concavität viel dickere Wände, als an ihrer Convexität.

Die Aorta abdominalis über der Theilung zeigte sich sehr verschieden in Betreff ihrer Dicke und Weite, bot aber sehr oft die atheromatöse Entartung an der Stelle dar, wo sie sich theilt, wenn schon alle anderen Gefässe desselben Individuums nicht atheromatös entartet waren.

Die Carotis comm. sinistra erleidet nur geringe Aenderungen, sowohl in der Weite, als in der Dicke, bis nahe an ihre Theilungsstelle.

Die Subclavia sinistra ist an der Ursprungsstelle häufig conusartig und dies in einem solchen Grade, dass oft auf eine Strecke von 2 Cm. Länge sich beim Messen des Umfanges ein Unterschied von 3—4 Mm. herausstellte; nachher behält sie eine gleichmässige Weite bei. An der Ursprungsstelle ist die Wand der Subclavia dicker als in dem weiteren Verlaufe.

Die Cruralis am Lig. Poupartii bot selten irgend eine Abweichung dar.

Die Art. brachialis wurde ungefähr 2 Cm. oberhalb ihrer Theilungsstelle gemessen; gerade an der Theilungsstelle weitet sie sich ein wenig aus und nimmt an Dicke zu.

Die Art. radialis wurde $2\frac{1}{2}$—3 Cm. unterhalb ihrer Ursprungsstelle gemessen; sie ist gewöhnlich etwas weiter als die Art. ulnaris; gewinnen ihre Aeste, wie der Ramus recurrens, an Mächtigkeit, so werden Dicke und Lumen geringer.

Die Art. radialis wurde noch am Handgelenk gemessen; sie bietet hier auf eine Länge von mehreren Centimetern keine Schwankungen dar, — Umfang und Wanddicke bleiben constant.

Die Art. renalis wurde 1—2 Cm. oberhalb der ersten Theilung gemessen; sie weist am meisten Varietäten hinsichtlich der Dicke und Weite auf. —

Betrachten wir nun die einzelnen Schichten der Arterien. Die äussere bindegewebige Haut wurde von der Media mit der Scheere möglichst abpräparirt; trotzdem blieben immer noch Theile davon an der Media hängen. Diese haftenbleibende Schicht habe ich überall gemessen und in allen meinen Tabellen als Adventitia angegeben. Wegen dieser unsicheren, bis zu einem gewissen Grade willkürlichen Begrenzung der Adventitia habe ich für die Beurtheilung der Wanddicke in meinen Tabellen auch nur Media + Intima (M+I) berücksichtigt. Da nun aber Umfang und Wanddicke eines Gefässes in entgegengesetztem Sinne mit Contraction und Dehnungszustand desselben sich ändern und letzterer in verschiedenen Fällen durch die allgemeine Blutfülle, den Grad der Todtenstarre, die Lage der Nachbarorgane und des ganzen Körpers beeinflusst wird, so habe ich für jedes Gefäss auch noch den gesammten Querschnitt der Wand, d. h. das Product aus Umfang und Wanddicke $Q = U(M+I)$, angegeben. Diese Grösse muss von den wechselnden Füllungszuständen der Gefässe unabhängig sein. Von welchen anderen Momenten ist die Wanddicke einer Arterie abhängig? Die in meinen Tabellen angegebenen Körperlängen sind für die Weite und Dicke eines Gefässes von Bedeutung, aber nur wenn man sich im Allgemeinen in einem grösseren oder kleineren Individuum Gefässe von entsprechenden Dimensionen vorstellt, nicht aber in dem Sinne, dass, der Zunahme der Körperlänge um einige Centimeter entsprechend, die Wanddicke und Gefässweite regelmässig sich vergrössern oder dass dickere und weitere Gefässe

sich stets in grösseren Individuen vorfinden. Gracile Individuen besitzen kleine Organe und demgemäss haben auch die Gefässe den gleichen Charakter; robuste Personen von gleicher Länge, wie gracile, sind mit grösseren Organen ausgestattet, es werden daher auch die Gefässe bei ihnen weiter und dicker sein. Ich suchte die Abhängigkeit der Gefässweite und der Wanddicke von der Länge des Körpers zu eruiren, indem ich mehrere Individuen von gleicher Körperlänge und nahezu von gleichem Alter (von gleichem Decennium) in eine Gruppe zusammenstellte. Verglich ich mehrere solcher Gruppen, mit Differenz der Körperlänge von je 5 Cm. unter einander, so ergab sich keine Steigerung der Wanddicke und des Umfangs der Gefässe bei Zunahme der Körperlänge. Diese Berechnung, die für Männer und Frauen getrennt angestellt wurde, ergab für beide das gleiche negative Resultat. Dem wahren Verhältniss näher, obwohl auch nicht absolut richtig, wäre es, eine Leiche zu wägen, um aus dem Körpergewicht annähernd auf die Beziehungen der verschiedenen Arterien schliessen zu können, doch war dies leider nicht ausführbar.

Alle bei den untersuchten Individuen gewonnenen Zahlen habe ich in vier Tabellen gruppirt:

In Tabelle I, der General-Tabelle, sind nur die Messungsresultate der einzelnen Fälle ausgeführt: a) Männergruppe, b) Frauengruppe, und zwar in aufsteigender Reihe nach dem Alter geordnet.

Tabelle II enthält die Mittelzahlen[1]), welche sich ergeben, wenn man die einzelnen Fälle der General-Tabelle nach Altersperioden von je einem Decennium in Gruppen theilt. Aus der Summe aller Mittelzahlreihen dieser Tabelle wurde ausserdem noch eine Mittelzahl für Männer und Frauen gezogen, endlich aus jeder derselben das Verhältniss zu der entsprechenden Mittelzahl der Aorta (diese = 100 Mm. gesetzt) berechnet. Ist z. B. Umfang der Carotis 2,09, Umfang der Aorta 7,25, so verhält sich $2{,}09 : 7{,}25 = x : 100$. Die Körperlänge könnte, meiner Ansicht nach, ausser Acht gelassen werden, da die Differenzen zwischen den einzelnen Gruppen keine erheblichen sind (für Männer 7 Cm., für Frauen 4,3 Cm.). Da die Personen der Tabelle I an Krankheiten der allerverschiedensten Art

[1]) In Folge einer späteren Umarbeitung stimmt Tab. II nicht mit der gleichen im Handbuch der speciellen Pathologie und Therapie von Ziemssen — Krankheiten der Gefässe, H. Quincke — völlig überein.

starben, so wird man annehmen dürfen, dass die erhaltenen Za
dem Mittel der verschiedenen Altersperioden ziemlich nahe ste
und wirklich lassen dieselben, wie die unten folgende Analyse ze
wird, eine gewisse Gesetzmässigkeit erkennen, so dass obige
nahme nicht unberechtigt erscheint. Genauere physiologi
Mittelzahlen würde man gewiss durch die Untersuchung gesu
plötzlich verstorbener Individuen gewonnen haben, doch standen
von solchen zu wenige zu Gebote, und die Abweichungen der
zelnen Fälle sind bei meiner Berechnung durch die grosse
derselben einigermaassen eliminirt, so dass die Zahlen der Ta
als physiologisches Mittel für die betreffende mittl
Körpergrösse und die betreffenden Altersklassen und damit als
für die Vergleichung mit der Abweichung der einzelnen Fälle die
können. Absichtlich ausgeschlossen von dieser Mittelberechn
sind die in der Tabelle III und Tabelle IV speciell aufgefüh
Fälle von Nieren- und Herzkrankheiten, weil bei diesen am er
eine physiologische Abweichung in den Maassverhältnissen der
fässe zu erwarten war.

Wenn wir nun zu einer genaueren Untersuchung der ob
Tabellen schreiten, so müssen wir die Frage, welche Momente
fluss auf Wanddicke und Gefässweite ausüben? folgendermaa
beantworten: Geschlecht und Alter spielen die grösste Ro
Bei Frauen werden durch alle Lebensperioden hindurch Umfang
Wanddicke des Gefässes (M + I), sowie auch naturgemäss der Qu
schnitt durch kleinere Zahlen ausgedrückt, als bei Männern, d
es sind die genannten Arterienverhältnisse bei jenen geringer
bei diesen. Als Beispiel:

Männer, Alter: 20—30 Jahre.

Aorta üb. d. Klappe.		Aorta üb. d. Theilung.		Carotis comm.		Brachialis.	
U	(M + I)	U	(M + I)	U	(M + I)	U	(M + I)
6,67	1,156	3,12	0,880	1,9	0,704	0,94	0,45

Frauen, Alter: 20—30 Jahre.

6,20	0,899	2,64	0,772	1,83	0,628	0,80	0,32

In Bezug auf das Alter ergiebt sich folgendes Gesetz: Sowo
bei Männern als auch bei Frauen nehmen im Grossen und Ganze
entsprechend den höheren Altersperioden, in allen Ar
terien Umfang und Dicke, respective Media und Intima
allmählich steigend zu (s. Tab. II, Mittelzahlen).

UNIVERSITY CALIFORNIA

prung.		Radialis am Handgelenk.						Arteria renalis.					
	□ Mm.	Cm.	Mm.				□ Mm.	Cm.	Mm.				□ Mm.
M+I.	Q.	U.	A.	M.	I.	M+I.	Q.	U.	A.	M.	I.	M+I.	Q.
0,26	1,6	0,5	0,29	0,22	0,01	0,23	1,1	1,3	0,45	0,22	0,02	0,25	3,3
0,31	1,8	0,5	0,26	0,25	0,02	0,28	1,4	1,0	0,38	0,21	0,02	0,23	2,3
—	—	—	—	—	—	—	—	1,0	0,35	0,31	0,01	0,32	3,2
0,39	1,9	0,5	0,20	0,38	0,04	0,42	2,1	0,9	0,14	0,40	0,02	0,42	3,8
0,33	2,3	0,5	0,26	0,38	0,03	0,41	2,0	0,9	0,26	0,23	0,03	0,26	2,3
0,34	2,3	0,5	0,25	0,29	0,02	0,31	1,1	1,0	0,40	0,32	0,01	0,33	3,3
0,44	2,6	0,3	0,20	0,25	0,01	0,27	0,8	1,0	0,40	0,29	0,01	0,30	3,0
0,38	2,2	0,5	0,32	0,38	0,03	0,42	2,1	1,3	0,34	0,33	0,02	0,35	4,5
0,49	2,9	0,4	0,30	0,46	0,06	0,52	2,3	1,4	0,56	0,28	0,02	0,30	4,2
0,26	1,5	0,5	0,32	0,25	0,02	0,28	1,4	1,5	0,36	0,24	0,01	0,30	4,5
0,46	2,7	0,4	0,28	0,38	0,02	0,41	1,8	1,4	0,26	0,30	0,01	0,31	4,3
0,34	1,7	0,5	0,39	0,26	0,06	0,32	1,6	1,0	0,45	0,33	0,06	0,39	3,9
0,49	2,9	0,4	0,25	0,32	0,06	0,38	1,7	1,0	0,20	0,30	0,01	0,32	3,2
0,50	3,0	0,5	0,20	0,39	0,06	0,45	2,2	1,4	0,25	0,48	0,02	0,50	7,0
0,33	1,6	0,4	0,19	0,35	0,01	0,36	1,4	0,9	0,24	0,34	0,02	0,36	3,2
0,31	2,5	0,6	0,20	0,31	0,01	0,32	1,9	0,8	0,25	0,18	0,01	0,19	1,5
0,35	2,1	0,6	0,32	0,35	0,04	0,39	2,5	1,4	0,32	0,23	0,02	0,25	3,5
0,32	1,9	0,6	0,28	0,26	0,02	0,29	1,7	1,4	0,28	0,29	0,03	0,32	4,5
0,54	2,7	0,5	0,25	0,41	0,02	0,44	2,2	0,7	0,18	0,44	0,03	0,47	3,3
0,36	1,8	0,5	0,25	0,33	0,03	0,36	1,9	1,2	0,14	0,28	0,01	0,29	3,5
0,52	2,6	0,4	0,28	0,27	0,18	0,45	1,8	1,3	0,46	0,38	0,04	0,43	5,6
0,56	4,5	0,5	0,24	0,46	0,02	0,48	2,4	0,9	0,41	0,31	0,01	0,32	2,9

sprung.		Radialis am Handgelenk.						Arteria renalis.					
	□ Mm.	Cm.	Mm.				□ Mm.	Cm.	Mm.				□ Mm.
M+I.	Q.	U.	A.	M.	I.	M+I.	Q.	U.	A.	M.	I.	M+I.	Q.
0,37	1,4	0,4	0,26	0,33	0,08	0,41	1,6	1,1	0,21	0,24	0,02	0,26	2,9
0,38	2,2	0,45	0,28	0,37	0,10	0,47	2,1	1,4	0,55	0,53	0,02	0,55	7,7
0,39	2,7	0,6	0,35	0,34	0,05	0,39	2,4	0,9	0,47	0,59	0,03	0,62	5,5
0,37	2,6	0,5	0,20	0,23	0,02	0,25	1,2	1,0	0,19	0,34	0,01	0,36	3,6
0,36	3,0	0,6	0,16	0,37	0,04	0,39	2,3	1,4	0,33	0,42	0,02	0,44	6,2
0,45	3,6	0,6	0,22	0,33	0,03	0,36	2,1	0,9	0,36	0,48	0,03	0,51	4,6
0,49	3,4	0,4	0,25	0,45	0,08	0,53	2,1	1,3	0,31	0,44	0,05	0,49	6,3
0,50	3,0	0,5	0,20	0,34	0,02	0,36	1,8	1,0	0,40	0,43	0,01	0,45	4,5
—	—	0,4	0,24	0,34	0,03	0,38	1,7	1,0	0,44	0,31	0,02	0,33	3,3
—	—	—	—	—	—	—	—	1,3	0,31	0,46	0,04	0,50	6,5
0,55	4,4	0,5	0,29	0,33	0,02	0,35	1,9	0,8	0,50	0,37	0,01	0,38	3,0
0,40	2,6	0,6	0,42	0,27	0,06	0,33	2,0	—	—	—	—	—	—
—	—	—	—	—	—	—	—	1,15	0,17	0,38	0,02	0,40	6,0
—	—	—	—	—	—	—	—	—	—	—	—	—	—
—	—	0,7	0,40	0,41	0,05	0,46	3,2	—	—	—	—	—	—
0,41	3,1	0,5	0,28	0,36	0,02	0,39	1,9	1,1	0,41	0,43	0,02	0,45	4,9
0,36	2,7	0,6	0,10	0,27	0,04	0,31	2,1	1,1	0,68	0,53	0,03	0,56	6,2
0,32	3,53	—	—	—	—	—	—	1,4	0,31	0,41	0,01	0,43	6,02
0,60	3,93	0,45	0,20	0,54	0,04	0,59	2,69	—	—	—	—	—	—
0,53	2,6	0,4	0,22	0,36	0,02	0,38	1,5	1,1	0,34	0,31	0,02	0,33	3,6
0,41	3,48	0,7	0,26	0,26	0,06	0,32	2,24	—	—	—	—	—	—
0,46	4,51	0,7	0,29	0,48	0,07	0,56	3,92	1,0	0,30	0,28	0,06	0,34	3,46
0,60	4,5	0,5	0,24	0,44	0,12	0,56	2,8	0,8	0,24	0,33	0,04	0,37	2,9
0,40	3,47	—	—	—	—	—	—	—	—	—	—	—	—

□ Mm.	Cm
Q.	U
0,83	0,
1,23	0,
1,34	0,
—	
0,92	0
1,36	0
1,07	0
1,76	
2,04	
1,04	
1,28	
1,70	
—	
1,92	
4,09	
1,34	

LIBRARY OF THE UNIVERSITY OF CALIFORNIA

g	Radialis am Handgelenk.						Arteria renalis.					
□ Mm.	Cm.	Mm.				□ Mm.	Cm.	Mm.				□ Mm.
Q.	U.	A.	M.	I.	M+I.	Q.	U.	A.	M.	I.	M+I.	Q.
0,83	0,3	0,23	0,22	0,01	0,24	0,72	0,9	0,22	0,26	0,01	0,28	2,52
1,23	0,5	0,26	0,24	0,01	0,26	1,30	0,8	0,18	0,16	0,01	0,17	1,37
1,34	0,4	0,24	0,20	0,03	0,24	0,98	0,75	0,40	0,16	00,1	0,17	1,32
—	—	—	—	—	—	—	0,8	0,31	0,17	0,02	0,19	1,52
0,92	0,4	0,36	0,21	0,02	0,23	0,92	0,7	0,41	0,19	0,02	0,21	1,57
1,36	0,3	0,33	0,26	0,02	0,28	0,84	1,0	0,41	0,23	0,01	0,24	2,43
1,07	0,6	0,26	0,15	0,01	0,16	0,98	0,9	0,14	0,10	0,01	0,11	1,00
1,76	0,5	0,22	0,28	0,02	0,30	1,53	1,2	0,45	0,29	0,01	0,30	3,66
2,04	0,35	0,40	0,40	0,01	0,41	1,44	—	—	—	—	—	—
1,04	—	—	—	—	—	—	1,0	0,36	0,23	0,01	0,24	2,44
1,28	0,5	0,20	0,18	0,01	0,20	1,02	—	—	—	—	—	—
1,70	0,5	0,24	0,28	0,03	0,31	1,58	1,2	0,41	0,35	0,02	0,37	4,46
—	—	—	—	—	—	—	—	—	—	—	—	—
1,92	0,45	0,23	0,30	0,03	0,33	1,48	1,0	0,47	0,58	0,03	0,61	6,10
4,09	0,5	0,21	0,30	0,02	0,32	1,60	—	—	—	—	—	—
1,54	0,3	0,25	0,24	0,02	0,26	0,79	1,5	0,34	0,42	0,02	0,44	6,69

rsprung.			Radialis am Handgelenk.						Arteria renalis.					
		□ Mm.	Cm.	Mm.				□ Mm.	Cm.	Mm.				□ Mm.
	M+I.	Q.	U.	A.	M.	I.	M+I.	Q.	U.	A.	M.	I.	M+I.	Q.
	0,37	2,22	0,5	0,30	0,33	0,03	0,36	1,80	1,1	0,63	0,42	0,03	0,45	4,95
	0,49	2,71	0,5	0,42	0,50	0,06	0,56	2,83	1,2	0,28	0,48	0,01	0,49	5,92
	0,35	2,12	0,5	0,24	0,27	0,01	0,28	1,42	1,3	0,20	0,24	0,01	0,25	3,35
	0,38	1,90	0,5	0,28	0,23	0,03	0,26	1,30	1,1	0,50	0,46	0,02	0,48	5,28
	0,33	2,74	0,5	0,38	0,26	0,01	0,29	1,46	1,5	0,34	0,24	0,01	0,25	3,75
	0,33	1,85	0,4	0,29	0,27	0,02	0,29	1,17	0,9	0,28	0,48	0,01	0,49	4,44
	0,54	3,27	0,4	0,42	0,30	0,02	0,33	1,33	1,5	0,36	0,36	0,02	0,38	5,79
	0,39	2,74	—	—	—	—	—	—	—	—	—	—	—	—
	0,36	1,9	0,5	0,46	0,29	0,04	0,33	1,60	1,2	0,19	0,32	0,08	0,32	3,90
	0,34	2,07	—	—	—	—	—	—	0,65	0,18	0,36	0,04	0,40	2,60
	0,40	2,80	0,5	0,34	0,31	0,02	0,34	1,70	1,6	0,36	0,50	0,18	0,69	11,00
	0,48	3,36	0,6	0,46	0,26	0,05	0,31	1,86	1,0	0,67	0,45	0,05	0,50	5,00
	0,59	1,90	0,3	0,26	0,36	0,03	0,39	1,19	1,0	0,24	0,28	0,02	0,30	3,00
	0,40	2,62	0,5	0,29	0,33	0,02	0,36	1,80	1,0	0,38	0,34	0,01	0,36	3,60
	0,35	1,76	0,5	0,33	0,22	0,04	0,26	1,30	1,1	0,20	0,34	0,00	0,35	3,90
	0,43	2,58	0,5	0,22	0,33	0,01	0,34	1,72	1,3	0,46	0,36	0,01	0,37	4,86
	0,51	3,59	0,4	0,24	0,26	0,02	0,28	1,12	—	—	—	—	—	—
	0,54	3,78	0,5	0,27	0,44	0,04	0,49	2,45	1,5	0,34	0,50	0,36	0,86	12,90
	0,34	1,87	0,5	0,23	0,18	0,08	0,26	1,30	0,9	0,40	0,36	0,05	0,41	3,69

UNIVERSITY OF CALIFORNIA

(Zu Virchow's Archiv Bd. 82. S. 36.)

Cm. U.	Mm. Q.	Radialis am Handgelenk. Cm. U.	Mm. A.	Mm. M.	Mm. I.	Mm. M+I.	□ Mm. Q.	Arteria renalis. Cm. U.	Mm. A.	Mm. M.	Mm. I.	Mm. M+I.	□ Mm. Q.
1,90	2,15	0,47	0,25	0,30	0,02	0,33	1,54	1,05	0,34	0,29	0,01	0,31	3,25
2,11	2,36	0,50	0,27	0,34	0,03	0,38	1,90	1,17	0,30	0,31	0,02	0,33	3,91
2,05	2,83	0,49	0,24	0,34	0,05	0,40	1,99	1,11	0,35	0,39	0,02	0,42	4,75
2,21	3,13	0,58	0,29	0,33	0,04	0,37	2,16	1,09	0,41	0,43	0,02	0,46	5,34
2,20	3,68	0,55	0,24	0,41	0,06	0,48	2,65	1,07	0,29	0,33	0,03	0,37	3,99
2,09	2,83	0,51	0,26	0,34	0,04	0,39	2,04	1,09	0,34	0,35	0,02	0,38	4,24
28,8	2,8	7,3	72,2	26,0	38,1	27,7	2,02	13,6	94,5	27,1	21,1	26,7	4,2
1,80	1,13	0,40	0,24	0,22	0,02	0,24	1,00	0,81	0,26	0,19	0,01	0,20	1,73
1,83	1,43	0,43	0,31	0,26	0,01	0,27	1,16	0,93	0,34	0,19	0,01	0,21	2,03
1,90	1,92	0,45	0,22	0,26	0,02	0,28	1,29	1,17	0,39	0,39	0,02	0,41	4,92
1,92	2,39	0,48	0,33	0,31	0,02	0,34	1,61	1,22	0,37	0,38	0,01	0,40	4,78
1,97	2,40	0,47	0,38	0,30	0,03	0,34	1,58	1,09	0,33	0,38	0,06	0,44	5,10
1,96	2,70	0,48	0,26	0,29	0,03	0,33	1,61	1,16	0,36	0,38	0,08	0,47	5,79
1,91	2,18	0,46	0,30	0,28	0,02	0,31	1,45	1,11	0,36	0,34	0,04	0,38	4,52
28,0	2,3	6,7	80,6	22,0	44,4	23,9	1,5	16,2	95,2	27,7	63,4	29,5	4,9

Ursprung.			Radialis am Handgelenk.						Arteria renalis.					
		□ Mm.	Cm.	Mm.				□ Mm.	Cm.	Mm.				□ Mm.
	M+I.	Q.	U.	A.	M.	I.	M+I.	Q.	U.	A.	M.	I.	M+I.	Q.
3	0,54	3,8	0,45	0,24	0,52	0,08	0,61	2,7	—	—	—	—	—	—
8	0,65	5,8	0,7	0,25	0,36	0,04	0,40	2,8	1,0	0,37	0,32	0,04	0,36	3,6
2	0,35	2,4	0,6	0,33	0,33	0,08	0,41	2,4	—	—	—	—	—	—
1	0,30	2,1	0,7	0,38	0,26	0,03	0,30	2,1	1,1	0,26	0,24	0,01	0,26	2,9
8	0,61	3,6	0,6	0,20	0,32	0,08	0,41	2,4	1,0	0,41	0,65	0,02	0,67	6,7
2	0,43	3,1	—	—	—	—	—	—	1,2	0,45	0,40	0,02	0,42	5,6
1	0,51	3,1	0,9	0,32	0,36	0,04	0,41	3,7	1,4	0,40	0,42	0,04	0,46	6,5

Ursprung.			Radialis am Handgelenk.						Arteria renalis.					
		□ Mm.	Cm.	Mm.				□ Mm.	Cm.	Mm.				□ Mm.
	M+I.	Q.	U.	A.	M.	I.	M+I.	Q.	U.	A.	M.	I.	M+I.	Q.
2	0,25	1,2	0,4	0,40	0,19	0,02	0,21	0,8	1,0	0,40	0,18	0,02	0,20	2,0
3	0,40	2,0	0,4	0,33	0,35	0,03	0,38	1,5	1,2	0,43	0,37	0,06	0,43	5,1
1	0,27	1,9	0,4	0,22	0,23	0,01	0,24	1,1	0,8	0,30	0,18	0,01	0,20	1,6
2	0,34	2,0	0,5	0,35	0,29	0,02	0,31	1,5	1,2	0,21	0,19	0,01	0,20	2,4
3	0,41	2,4	0,4	0,46	0,32	0,03	0,35	1,5	—	—	—	—	—	—
—	—	—	—	—	—	—	—	—	1,4	0,43	0,51	0,02	0,53	7,4
8	0,70	5,6	0,5	0,28	0,53	0,06	0,59	2,9	1,3	0,39	0,54	0,02	0,56	7,7
—	—	—	—	—	—	—	—	—	—	—	—	—	—	—
—	—	—	—	—	—	—	—	—	0,7	0,25	0,14	0,01	0,15	1,0
5	0,37	1,8	Arterie war verkalkt und nicht messbar.						0,9	0,15	0,34	0,05	0,39	3,5
2	0,33	1,6	0,4	0,38	0,26	0,01	0,28	1,2	1,0	0,34	0,24	0,01	0,25	2,5

LIBRARY OF THE UNIVERSITY OF CALIFORNIA

Bei Durchmusterung des Umfanges, der Dicke der einzelnen Gefässschichten und des Querschnittes kommt man ferner noch zu folgenden Schlüssen:

Der Umfang nimmt von den grösseren gegen die kleineren Arterien hin, sowohl bei Männern als bei Frauen, in viel stärkerem Maasse ab, als die Wanddicke (M+I), daher finden wir, dass mit dem Kleinerwerden der Arterien die Dicke relativ zum Umfang grösser wird und umgekehrt. Dieses Verhältniss ist viel evidenter an den kleineren Arterien, als an den grösseren, was sich aus den erhaltenen Proportionen der Arterien zur Aorta ergiebt. Bei kleineren Arterien ist die Dicke der Gefässwand dem Umfange umgekehrt proportional. (Nicht übereinstimmen mit diesem Gesetze: Aorta über der Klappe, Carotis comm. und Brachialis über der Theilung.) —

Die einzelnen Gefässschichten — Media und Intima — gewinnen mit zunehmendem Alter an Dicke; wie verhalten sich aber die beiden Schichten zu einander? Die Media ist relativ zur Intima und vice versa an den kleinsten gemessenen Gefässen (Art. brach., Radialis am Ursprung und am Handgelenk) mehr dickwandig als an den grössten.

Von den grossen Arterien macht die Art. pulmonalis eine Ausnahme; sie besitzt die relativ dickste Media. Die Gefässe von mittlerer Grösse, wie Art. subclavia, Carotis comm. und Cruralis, besitzen im Vergleich zu den grössten und kleinsten Gefässen die relativ dünnste Media und verhältnissmässig die dickste Intima. Aus der Frauengruppe ist ersichtlich, dass hier die Media relativ zur Intima dicker ist, als bei den Männern, und zwar gilt dies für alle Arterien und jedes Alter.

Von der Intima lässt sich im Allgemeinen sagen, dass sie mit dem zunehmenden Alter erheblicher an Dicke zunimmt als die Media. Da die Querschnitte das Product des Umfanges und der Wanddicke (M+I) sind, so zeigen auch sie mit dem höheren Alter eine allmähliche Steigerung. —

Nachdem ich so die einzelnen Schichten behandelt habe, werde ich in Folgendem die Einzelnheiten der gemessenen Gefässe näher zu beleuchten suchen:

Aorta und Art. pulmonalis nehmen bei beiden Geschlechtern, bei steigendem Alter, an Umfang ständig zu.

Art. pulmonalis beim Manne:
Von 20—50 Jahren ist sie grösser als die Aorta.
Von 50—66 Jahren ist sie kleiner als die Aorta.
Art. pulmonalis bei der Frau:
Von 20—50 Jahren grösser als die Aorta.
Von 50—60 Jahren fast gleich wie die Aorta.
Von 60—80 Jahren kleiner als die Aorta.

Dass die Aorta eine grössere Wanddicke als die Art. pulmonalis besitzt, ist bekannt, und zwar ist an der Aorta die Intima dünner, die Media dicker, als an der Pulmonalis.

Art. subclavia sin. am Ursprung und Art. carotis sin. comm.: die erstere Arterie hat für Umfang und Querschnitt grössere Maasse als die zweite, die Carotis ist aber mehr dickwandig als die Art. subclavia, und dieser letztere Umstand rührt davon her, dass die Media mächtiger, die Intima dagegen dünner an der Carotis ist. —

Art. brachialis über der Theilung hat trotz der dickeren Media gegenüber der Art. radialis am Handgelenk eine dünnere Intima als diese.

Art. renalis zeichnet sich, insbesondere bei Männern, vor allen anderen Arterien durch die Dünnheit ihrer Intima aus; dann ist noch zu bemerken, dass der Umfang der Arterie fast in allen Altersabschnitten bei Frauen ein grösserer ist als bei den Männern.

Schliesslich muss ich aber noch darauf hinweisen, dass die Messungen der Wanddicke und der Durchmesser nicht ohne Weiteres (auch nur relativ) auf das Leben übertragen werden können, da die Dehnung verschiedener Gefässe durch den Blutdruck eine verschiedene sein kann. Vielleicht wird z. B. die Umkehr der Verhältnisse zwischen den Durchmessern der Art. pulmonalis und Aorta mit vorschreitendem Alter dadurch eine nur scheinbare, bei der Leichenmessung hervortretende, während im Leben keine solche Unterschiede bestehen.

In Betreff pathologischer Veränderung habe ich wiederholt die Beobachtung gemacht, dass bei Individuen, die an perniciöser Anämie litten, deren Leichen also sehr starke Abmagerung zeigten, sich die Gefässe durch Dünnwandigkeit und Verengerung des Lumens auszeichneten (Fälle No. 56, 62, 51 der Frauentabelle). Auch andere Fälle, wo der Körper durch langwierige Krankheiten,

Kachexien langsam in hohem Maasse abmagerte, zeigten den gleichen Befund. Es geht daraus hervor, dass bei hochgradiger allgemeiner Abmagerung auch die Gefässe an Wanddicke und Weite abnehmen.

Die aus der Enge und Weite der Arterien auf pathologische Zustände gezogenen Schlüsse von Beneke, gegen welche Perls (Berl. Wochenschrift 1877), wie mir scheint, nicht unbegründete Einwendungen gemacht hat, finden in meiner Beobachtung keine Bestätigung.

Dass die Gefässe die Fähigkeit besitzen, Veränderungen, u. A. Hypertrophie und Atrophie zu erleiden, ist bekannt. So finden wir hypertrophische Arterien bei hypertrophischen Organen überhaupt, bei krankhaften Neubildungen, Vergrösserungen der Schilddrüse; sie werden hier mehr dickwandig, weiter, auch länger und daher geschlängelt; atrophische Arterien zeigen sich an atrophischen Organen und stehengebliebenen Stümpfen von amputirten Gliedmaassen (Handb. der spec. Path. und Therapie von Ziemssen. Krankheiten der Gefässe von Prof. Dr. Quincke).

Aus meinen Untersuchungen hat sich ergeben, dass die Arterien mit dem Alter ihr Lumen und ihre Wanddicke ändern und so eine physiologische Hypertrophie und Dilatation erleiden. Ob auch bei progressiver Dicke und Weite der Gefässe die Blutmenge zunimmt, lasse ich dahingestellt. Da die Gefässe in so engem Zusammenhange mit dem Herzen stehen, so wäre es wohl zu erwarten, dass mit der Steigerung des Blutdruckes, welcher zur Hypertrophie des linken Ventrikels führt, auch die Gefässe, respective die Media derselben zu hypertrophiren Anlass nehmen. Leider bin ich nicht im Stande, diesen Gedanken durch Zahlen beweisen zu können, weil die Herz- und Nierenkrankheiten nur chronischen Charakter tragen müssten und die Zahl der Fälle, die ich untersuchen konnte, zu klein war; trotzdem gruppirte ich die aus jenen Krankheitsfällen gewonnenen Zahlen in den Tabellen III und IV als thatsächliches Material.

IV.

Ueber die Folgen der Unterbindung der Ureteren und der Nierenarterien bei Thieren, im Zusammenhang mit einigen anderen pathologischen Prozessen.

Von Dr. Leo Popoff aus St. Petersburg.

(Hierzu Taf. I—II.)

Wohl wenige Fragen dürfte es geben, welche die Aufmerksamkeit der Pathologen, besonders in diesem Jahrhunderte, in solchem Grade auf sich gezogen und eine solche Menge von Beobachtungen und Untersuchungen hervorgerufen haben, wie die Frage von den Folgen der gestörten Nierenfunction und der verhinderten oder gänzlich aufgehobenen Harnabsonderung. Kliniker, Anatomen, Physiologen und Chemiker haben sich eingehend mit der Lösung dieses Problems beschäftigt, und nichtsdestoweniger ist in dieser Beziehung bis jetzt noch Vieles und zwar das Allerwichtigste dunkel und räthselhaft geblieben. Die Complicirtheit der Erscheinungen, welche bei dieser Art krankhafter Prozesse beobachtet werden, die Schwierigkeit und Unvollkommenheit der uns zu Gebote stehenden Methoden, endlich die Lückenhaftigkeit unserer Kenntnisse hinsichtlich des normalen Prozesses der Harnabsonderung bilden natürlich die Hauptursache, dass wir, ungeachtet der vielen Arbeiten, bis jetzt noch keine bestimmte Theorie der sogenannten urämischen Erscheinungen aufbauen können, dass wir ihren Charakter nicht vollständig kennen und nicht einmal das Gebiet derselben genau zu bestimmen vermögen. Da hier ein Prozess vorliegt, bei welchem in Folge der gestörten Nierenfunction nothwendig sehr bedeutende chemische Veränderungen im Körper stattfinden müssen, so wandten natürlicher Weise die meisten Forscher bei der Untersuchung dieser Frage ihre ganze Aufmerksamkeit gerade auf die chemische Seite. Während der Phänomenologie des Prozesses, der Klinik und der pathologischen Anatomie als mehr äusserlichen Seiten verhältnissmässig weniger Aufmerksamkeit geschenkt wurde, strebte die Mehr-

zahl der Forscher gleich bis zum eigentlichen Wesen der Erscheinungen, dem Chemismus derselben, vorzudringen, indem sie dadurch mit einem Schlage den gordischen Knoten dieser Frage zu lösen glaubten. Daraus erklärt sich die lange Reihe der sogenannten chemischen Theorien, deren Ziel es war, alle sogenannten urämischen Erscheinungen von einem rein chemischen Standpunkte aus, durch das Auftreten einer anomalen chemischen Materie, eines gewissen pathologischen Productes zu erklären, das auf den Körper, gleichsam wie ein Gift einwirkend, gewisse Krankheitssymptome hervorrufe. Als dieses pathologische Product, als diese Materia peccans wurden zu verschiedenen Zeiten von den Autoren sehr verschiedene Stoffe bezeichnet. Schon lange war man der Ansicht, dass sich dabei der Urin zersetze, obwohl man noch nicht genau wusste, was für Stoffe sich bei dieser Zersetzung bilden. Nachdem Nysten im Anfange dieses Jahrhunderts in zwei Fällen gestörter Harnabsonderung beim Menschen das Auftreten von Harnbestandtheilen in anderen Organen des Körpers (nehmlich Gegenwart von Harnstoff in erbrochenen Massen) beobachtet hatte, war man der Meinung, dass in diesen Fällen der Harn in natura im Körper zurückgehalten werde und als solcher wirke. Zu demselben Resultate kamen auch Vauquelin und Segalas bei ihren Forschungen. Gallois und Hammond suchten, wie bekannt, das Wesen der urämischen Intoxication im Harnstoffe, während Henle, Lehmann, Vogel und besonders Frerichs, sowie Petroff und Stokvis das bei Zersetzung des Harnstoffes im Blute entstehende Ammoniak als das urämische Agens bezeichneten. Schottin, Hoppe, Oppler, theilweise Zalesky u. A. schrieben die Hauptwirkung dabei den unvollständig oxydirten stickstoffhaltigen Producten (Kreatin, Kreatinin, Extractinstoffe) zu [1]). Die eine oder die andere von diesen Meinungen theilten auch mehr oder weniger die meisten übrigen Forscher, sowohl Experimentatoren, als Kliniker, welche sich mit der Lösung dieser Frage beschäftigten. Alle diese Untersuchungen aber, sowohl einzeln genommen, als auch im Ganzen, sowie auch spätere Forschungen anderer Autoren, wie Kühne und Strauch, Voit u. A., haben blos gezeigt, dass nicht eine von den genannten, die Gesammtwirkung einem gewissen chemischen Stoffe

[1]) Thudichum dachte hierbei sogar an Urochrom. (Urochrome the colouring matter of urine. The Hastings Prize Essay, London 1864.)

zuschreibenden Theorien für unzweifelhaft angenommen, noch für bei jedem urämischen Prozesse den Facten entsprechend und alle hierbezüglichen Data der Experimente und der klinischen Untersuchung erklärend, gehalten werden kann. Diese Unzulänglichkeit der chemischen Theorien zur Erklärung der urämischen Erscheinungen musste natürlicher Weise die Aufmerksamkeit der Forscher auch auf andere Seiten dieser Frage lenken — auf andere Momente, die hier wohl auch Statt haben könnten — und zur sorgfältigen Schätzung und Beurtheilung derselben einladen. Die pathologische Anatomie der Organe, deren Affection sich schon im Leben durch gewisse Symptome kund giebt, liefert uns, wie bekannt, sehr oft den besten Schlüssel zum Verständniss dieser Affectionen, und daher war es sehr natürlich, auch dieser Seite der Frage Aufmerksamkeit zu widmen. S. Osborne, welcher sich bemühte, die Urämie auf Arachnitis zurückzuführen, und Traube, welcher sie von Anämie und Hirnödem (welche oft bei Nierenkrankheiten, die in Urämie ausgehen, Statt finden) herleitete, waren die Hauptvertreter der Ansichten, die sich bemühten, die urämischen Erscheinungen auf mehr oder weniger rein mechanischem Wege zu erklären [1]). Natürlich konnte weder die eine, noch die andere Theorie in jedem Falle von Urämie angewandt werden, da, wie die späteren Forschungen und Beobachtungen zeigten, nicht immer Arachnitis gefunden werden kann, ebenso wie nicht in jedem urämischen Gehirne Oedem oder Hydrocephalus angetroffen wird; nichtsdestoweniger ist der Weg, den diese Forscher betreten haben, noch nicht vollständig zurückgelegt, und es wird wohl Niemand der Meinung sein, dass die weitere Verfolgung desselben keine mehr oder weniger wichtigen Resultate liefern könnte. Und das um so mehr, wenn es sich, wie im gegebenen Falle, hauptsächlich um ein solches Organ handelt, wie das Gehirn, welches — wie die Forschungen letzter Zeit gezeigt haben — bei geringen makroskopischen

[1]) Eine ausführliche Behandlung der auf Urämie bezüglichen Literatur kann man bei vielen Autoren, die sich mit dieser Frage beschäftigt haben, finden, so z. B. bei Zalesky (Untersuchungen über den urämischen Prozess u. s. w. 1865), Voit (Zeitschrift für Biologie, Bd. IV), Barthels (Ziemssen's Handbuch, Bd. IX) u. a. Zur Vermeidung überflüssiger Wiederholungen verweisen wir diejenigen, die sich mit der Literatur bekannt machen wollen, dorthin.

Veränderungen, oder sogar bei scheinbar vollständiger Abwesenheit derselben, sehr bedeutende, durch ihre Stärke und Ausbreitung überraschende mikroskopische Veränderungen zeigen kann, die nicht nur schwere Symptome, sondern selbst den Tod zur Folge haben können. Solcher Art sind z. B. die früher von mir beschriebenen Veränderungen des Gehirnes beim Abdominal- und besonders beim exanthematischen Typhus [1]). Freilich können derartige Veränderungen ihre Entstehung einem im Körper befindlichen reizenden Stoffe, dem sog. typhösen Gifte, welches rein chemischer Natur sein kann, verdanken; aber wenn sie schon einmal durch dieses Gift hervorgerufen, wenn sie zur Thatsache geworden sind, so können sie schon an und für sich nicht nur schwere Krankheitssymptome, sondern auch den Tod des betreffenden Subjectes verursachen. Eine ganz ähnliche Ansicht könnte wohl auch im gegebenen Falle, hinsichtlich der urämischen Erscheinungen, mit welchen ja die typhösen so vieles gemein haben, angewandt werden. Ohne Zweifel muss bei dem urämischen Prozess der Chemismus des Körpers sehr bedeutend verändert sein; nichtsdestoweniger ist es möglich, dass dieser veränderte Chemismus im Körper derartige Veränderungen hervorruft, dass sie schon an und für sich eine nahe und unmittelbare Ursache des Todes oder schwerer Zufälle werden können. Daher erscheint eine sorgfältige Untersuchung der histologischen Veränderungen des Gehirnes beim urämischen Prozesse, sogar in den Fällen, wo grobe anatomische Veränderungen fehlen, nicht nur nicht überflüssig, sondern sogar geboten.

Vorliegende Mittheilung behandelt hauptsächlich einige solcher feinen histologischen, bei urämischen Prozessen im Gehirne vorkommenden Veränderungen, die ohne Zweifel mit den in solchen Fällen bei Lebenden beobachteten Erscheinungen im Gebiete des Nervensystems in Verbindung gebracht werden und eine sehr wichtige Bedeutung haben können. Ausser diesen, dem centralen Nervensystem gehörigen Veränderungen beim urämischen Prozesse, habe ich im Verlaufe der Untersuchung auch andere pathologische Facta hinsichtlich dieses Prozesses beobachtet, die gleichfalls nicht geringes Interesse darbieten dürften. Da die letzteren aber sehr mannichfaltig und complicirt sind, so soll ihrer hier nur kurz ge-

[1]) Dieses Archiv Bd. 63 und Centralblatt für d. m. Wissensch. 1875. No. 36.

dacht werden, gewissermaassen als Anhang zu der Beschreibung der Veränderungen im Gehirne.

Die weiter unten mitgetheilten Resultate wurden hauptsächlich an Thieren erhalten, bei welchen Urämie künstlich durch Unterbindung der Ureteren oder der Nierenarterien hervorgerufen wurde. Im Ganzen habe ich hinsichtlich des urämischen Prozesses 11 Experimente angestellt: 5 mit Unterbindung der Ureteren bei Hunden, 5 mit Unterbindung der Nierenarterien bei denselben Thieren und ein Experiment mit Unterbindung der Ureteren bei einem Kaninchen. Ein Experiment mit Unterbindung der Ureteren beim Hunde misslang, weil ein Horn des Uterus in Folge eines Entzündungsprozesses mit dem Anfange eines Ureter, nahe beim Nierenbecken, verwachsen war, so dass zwischen diesem und dem Horn des Uterus sich eine Communication bildete und der Urin durch die Vagina floss. (Der Hund starb hauptsächlich an Entzündung des Peritoneum.) Von den 5 Fällen mit Unterbindung der Nierenarterien wurden in 3 Fällen die Arterien beider Nieren, in zweien nur eine Nierenarterie unterbunden. In den beiden letzten Fällen starben die Hunde an Blutung aus der gangränescirten, erweichten Niere, deren Arterien unterbunden waren. Alle übrigen Thiere starben in Folge der aufgehobenen Urinabsonderung 2 oder 3 Tage nach der Operation unter Erscheinungen, die man gewöhnlich mit dem Namen „urämische“ zu bezeichnen pflegt; die weiter unten folgende Beschreibung urämischer Gehirne bezieht sich eigentlich nur auf diese Thiere. Die bei urämischen Thieren beobachteten klinischen Erscheinungen waren bei Unterbindung der Ureteren und der Nierenarterien theils dieselben, theils aber etwas verschieden, indess von diesem Unterschiede, sowie von einigen anderen, ausserdem beobachteten Erscheinungen, die in beiden Fällen verschieden auftraten, soll erst am Ende dieser Mittheilung die Rede sein. Zuvörderst gedenke ich diejenigen Erscheinungen auseinanderzusetzen, die beiden Fällen von Urämie, d. h. sowohl denen mit Unterbindung der Ureteren, als auch denen mit Unterbindung der Nierenarterien, gemein sind, und die in dem Gehirne der operirten Thiere sich finden. Hierbei muss noch hinzugefügt werden, dass ich ausser den genannten Experimenten, bei denen ich speciell die Urämie im Auge hatte, noch Gehirne von Thieren (4 Hunden und 2 Kaninchen), bei welchen der Ductus choledochus unterbunden wurde, und die an

den Folgen der Sperrung des Gallenabflusses starben, untersucht habe[1]). Ich that dieses theils behufs besserer Beleuchtung des Gegenstandes, in Anbetracht des häufig analogen Verlaufes des urämischen und des cholämischen Prozesses, theils verfolgte ich dabei specielle Zwecke. Die Resultate der Experimente mit Unterbindung des Gallenganges sind im letzten Hefte dieses Archivs speciell veröffentlicht worden; hier sollen nur die im Gehirne vorgehenden Veränderungen erwähnt werden, weil dieselben mit den im Gehirne urämischer Thiere beobachteten sehr grosse Aehnlichkeit haben.

Makroskopisch zeigte das Gehirn mit seinen Häuten fast in allen Fällen von Urämie, sowohl bei Unterbindung der Ureteren, als auch bei Unterbindung der Nierenarterien, eine mehr oder weniger starke Hyperämie, hauptsächlich venösen Charakters; manchmal wurde im Gehirne auch eine, im Vergleich mit der normalen, etwas grössere Menge Flüssigkeit bemerkt, so dass überhaupt das Gehirn saftiger und weicher als gewöhnlich zu sein schien. Die mikroskopische Untersuchung wurde sowohl an Schnitten aus dem frischen Gehirne, als auch an gehärteten Präparaten vorgenommen. Zur Härtung wurde vorzugsweise eine 2—5procentige Lösung von Kali bichromicum, in einigen Fällen Müller'sche Flüssigkeit, einige Mal auch 0,2procentige Lösung von Chromsäure benutzt.

Wenn man mikroskopische, aus ganz frischem Hirne bereitete Schnitte (z. B. aus den peripherischen Schichten des grossen Gehirnes), bei schwacher Vergrösserung (Hartnack Oc. 2 Syst. 4 bis Oc. 3 Syst. 4) in Flusswasser (Newa), oder in 0,7procentiger Kochsalzlösung, oder noch besser in mit Wasser verdünntem Glycerin betrachtet, so fällt gewöhnlich ein Netz von Capillaren und auch von grösseren Gefässen in die Augen. Diese Gefässe sind charakterisirt durch das Vorhandensein in oder neben denselben — bei solcher Vergrösserung ist es schwer genau zu bestimmen — von mehr oder weniger (obwohl nicht sehr stark) glänzenden, fast ganz farblosen, oft übrigens schwach gelblich oder grünlich (besonders bei Cholämie) gefärbten Hyalinschollen von verschiedener Grösse, von der Grösse eines rothen Blutkörperchens oder kleiner, oft auch viel grösser, in manchen Fällen die Grösse von 3—4 zusammen-

[1]) Ausserdem wurden bei einem Hunde die Ureteren und der Ductus choledochus zugleich unterbunden. Der Hund endete am 3. Tage unter hauptsächlich der Urämie eigenen Erscheinungen.

geschmolzenen Blutkörperchen erreichend. Die genauere mikrometrische Messung dieser Schöllchen zeigte, dass ihre Grösse zwischen 0,003—0,036 Mm. Länge und 0,003—0,012 Mm. Breite schwankt. Diese Schollen liegen entweder einzeln, oder meistentheils gruppenweis; in letzterem Falle gruppiren sich Schollen von verschiedener Grösse in einzelne Häufchen, oder sie verschmelzen in eine homogene, gleichmässig glänzende, colloidartige Masse, die längs den Gefässen lagert. Diese Hyalinmassen können schon an, aus frischem Gehirne bereiteten Schnitten ziemlich gut gesehen und demonstrirt werden (besonders in Glycerin), besser aber ist es noch, sie an, in doppeltchromsaurem Kali, Müller'scher Flüssigkeit oder Chromsäure gehärteten Präparaten zu untersuchen. Hier muss noch bemerkt werden, dass das Härten nicht zu weit getrieben werden darf, da sonst die Schollen sehr leicht beim Präpariren ausfallen können, und ferner, dass Alkohol zur Härtung solcher Präparate nicht gebraucht werden darf, weil er, wie wir unten sehen werden, sich nicht ganz indifferent zu diesen Massen verhält. Bei längerer Aufbewahrung der Präparate in chromsauren Flüssigkeiten erhält diese Masse eine etwas stärker ausgeprägte gelbliche Färbung. Wenn man die Lage dieser Massen bei schwacher Vergrösserung betrachtet, so ist es, wie schon oben bemerkt, oft schwer zu sagen, wo sie sich eigentlich befinden: ob in dem Lumen des Gefässes, oder in seinen Wandungen, oder endlich ganz ausserhalb des Gefässes. Wenn man eine stärkere Vergrösserung nimmt (Hartnack Oc. 3 Syst. 7 bis Oc. 4 Syst. 8) und dann die Lage dieser Massen an feinen Schnitten, oder, noch besser, an isolirten Gefässen, an welchen solche Massen zu bemerken sind, beobachtet, so kommt man zu der Ueberzeugung, dass diese Massen sehr oft ausserhalb der Gefässwände, in den sog. perivasculären lymphatischen Räumen liegen. Dabei ist der Umstand merkwürdig, dass diese Massen in den meisten Fällen an den Verzweigungen der Gefässe, hauptsächlich in den durch ihre Zweige gebildeten Winkeln sich befinden (Fig. 2, 3 und 4). Dabei können die Anhäufungen an diesen Stellen soweit gehen, dass sie das Lumen des Gefässes vollständig zusammendrücken und auf solche Art das Gefäss unwegsam machen. Man bemerkt aber auch nicht selten, besonders an isolirten Gefässen, dass diese Massen sich in den Gefässen selbst befinden, und zwar auf zweierlei Art: entweder in den Wänden (Fig. 1 und 6),

zwischen den verschiedenen Schichten derselben, besonders aber zwischen den Blättern und Fasern der Adventitia, in den sog. intra-adventitiellen lymphatischen Gängen oder im Gefässlumen selbst. Befinden sich die genannten Massen in den Gefässwänden selbst, so zeigen sie in ihrer Lagerung nicht selten eine gewisse Regelmässigkeit, indem sie an die Lage von Höhlen des Bindegewebes in den Gefässwänden, in denen die sog. fixirten Bindegewebekörper liegen, oder an die Lage der Kerne in den Capillaren erinnern. Indem sie durch die verschiedenen Schichten der Gefässwände hindurchdringen, können diese Elemente natürlich auch die Wände durchbrechen, und auf solche Weise in das Gefässlumen selbst gelangen und sich dort zusammen mit den rothen Blutkörperchen vorfinden. Fig. 5 stellt solch eine Hyalinmasse dar, die mit dem einen Ende und ihrem grösseren Theile (a) sich in einem anderen Focus befindet, als die rothen Blutkörperchen (c), mit dem anderen Ende (b) aber vollständig in den Focus der im Lumen des Gefässes befindlichen Blutkörperchen fällt (c). Hierbei muss man aber bemerken, dass diese Art von Erklärung der Anwesenheit der Massen im Gefässlumen — nehmlich, dass sie in Folge des Durchbrechens der Elemente der Gefässwand zu Stande komme — nicht für eine ausschliessliche gehalten werden darf, wovon weiter unten noch ausführlicher gesprochen werden wird. Durch diese Ansammlung von Hyalinmassen, sowohl zwischen den Elementen der Gefässwände, als auch in dem Lumen, sowie auch in den Fällen des Zusammendrückens von Aussen, müssen natürlich dem freien Blutkreislauf sehr bedeutende Hindernisse in den Weg gelegt werden; in manchen Fällen mag er wohl gänzlich gehemmt und dadurch sehr bedeutende functionelle Hirnstörungen verursacht werden. Daher verdienen diese Hyalinmassen, dass wir uns hier mit ihnen ausführlicher beschäftigen. Bei Betrachtung der Eigenschaften der genannten Gebilde und der Elemente, aus denen sie zusammengesetzt sind, kommt man zu allererst zu der Ueberzeugung, dass sehr viele von diesen letzteren sowohl dem Aussehen, als auch der Grösse nach den rothen Blutkörpern sehr nahe kommen, indem sie blos sehr unbedeutende Veränderungen der Gestalt derselben, eine unbedeutende Verringerung oder Vergrösserung ihrer Durchmesser und einfache Contouren statt der doppelten jener zeigen (Fig. 1 und 3). Nicht selten kommt dabei ihre Färbung der Färbung der Blut-

körperchen nahe. Einige Elemente sind jedoch, obgleich sie ähnliche Eigenschaften zeigen, viel kleiner als rothe Blutkörperchen, indem sie gleichsam auf das Schmelzen oder Auflösen derselben hinweisen; andere wiederum sind bedeutend grösser und weisen gleichsam auf das Aufquellen derselben hin. Endlich sieht man mitunter sehr grosse Schollen, die bisweilen gleichsam aus vielen kleinen Schöllchen zusammengesetzt sind, zuweilen aber in Form einer vollständig homogenen, zusammenhängenden Masse erscheinen, die sich in nichts von den an anderen Stellen gefundenen Schöllchen unterscheidet (Fig. 2, 4 und 5). Nicht selten ein Bild bietend, welches lebhaft an veränderte rothe Blutkörperchen erinnert, gleichen diese Massen in anderen Fällen Gebilden anderer Art. In kleineren Schöllchen nehmlich, welche nicht die Grösse eines rothen Blutkörpers erreichen, sind sie kleinen Fetttropfen nicht unähnlich, während sie in grösseren Gebilden und in den grossen Schollen haupsächlich colloiden Massen ähnlich sind. Nichtsdestoweniger können diese Gebilde weder als das eine, noch als das andere aufgefasst werden. Von Fetttropfen unterscheiden sie sich durch ihre grössere Homogeneität und durch Abwesenheit von doppelten Contouren. Wenn bei Betrachtung frischer Präparate in Wasser an den Rändern der Schöllchen eine etwas dunklere Färbung zu bemerken ist, als in der übrigen Masse, so sind dennoch diese doppelten Contouren, im Vergleich mit denen, wie sie gewöhnlich an ähnlichen Fetttropfen sichtbar sind, sehr unvollständig entwickelt und oft gar nicht zu bemerken. Dieser Unterschied von Fett ist an grossen, die Grösse gewöhnlicher Fettzellen oder grosser Fetttropfen erreichenden Schollen besonders auffallend. Hier sind die doppelten Contouren der Fettgebilde, mit den dunklen Rändern und der hellen Mitte, dort die Gleichartigkeit der Lichtbrechung der Schöllchen, bei denen die ganze Masse völlig homogen ist, sehr charakteristisch. In Bezug auf die chemischen Reagentien zeigen diese Massen zwar theilweise ein ähnliches Verhalten wie Fett, unterscheiden sich aber von ihm nichtsdestoweniger in bedeutendem Grade. Bei Zusatz von Alkohol und Aether verändern sie sich und lösen sich auf, letzteres jedoch nur theilweise; sie hinterlassen dabei gewöhnlich einen körnigen, glanzlosen Rückstand, der bei sorgfältiger Untersuchung stets auf diejenigen Stellen hinweist, an denen vor der Hinzufügung der Reagentien die erwähnten Massen lagen. Diese Reaction, welche

den Unterschied dieser Massen von Fett darthut, zeigt zugleich auch ihren Unterschied von Colloidgebilden, die bekanntlich in Alkohol und Aether unlöslich sind. Die Osmiumsäure färbt diese Massen etwas dunkler, als die übrigen Elemente des Gehirngewebes, doch ist diese Färbung nicht so energisch und erscheint nicht so schwarz, als es gewöhnlich bei Fett der Fall ist. (Parallele Reactionen wurden an, in Kali bichromicum erhärteten Präparaten ausgeführt.) Bei Einwirkung der Osmiumsäure auf grosse Schollen offenbart sich oft der feinere Bau dieser Massen, oder mit anderen Worten — es kommt dabei ihr Zerfallen in einzelne Schollen oder Elemente, aus denen sie zusammengesetzt sind, zum Vorschein, was bei einfacher Untersuchung, ohne Reaction, oft nicht bemerkt werden kann. In dieser Beziehung wirkt die Osmiumsäure ähnlich, wie Jod, worauf wir uns noch beziehen werden. Andere Farbstoffe, z. B. Carmin oder Picrocarmin färben diese Massen fast gar nicht, bei Einwirkung des letzteren nehmen sie nur eine etwas gelbliche Schattirung an. Von Eosin und Methylanilin werden diese Massen etwas mehr gefärbt, obwohl noch schwach, viel schwächer, als die übrigen Elemente des Gehirngewebes. Methylanilin färbt sie, wie auch die übrigen Elemente, nur schwächer, hellblau, und nicht rosaviolett, was sie von amyloiden Massen unterscheidet. Ihr Verhältniss zu Jod oder Jod mit Schwefelsäure ist sehr charakteristisch, wobei gleichfalls ihr Unterschied von amyloiden Massen hervortritt. Bei Einwirkung von Jod (mit Wasser verdünnter Jodtinctur) oder auch Jod mit geringer Quantität Schwefelsäure (die gewöhnliche Reaction auf Amyloidmassen) nehmen die fraglichen Massen sehr leicht eine braune, oft in's Rothbraune oder Schwarzbraune übergehende Färbung an, während die übrige Gehirnmasse gelb gefärbt wird. Fig. 6 A giebt einen annähernden Begriff von der Färbung der untersuchten Massen[1]). Bei starker Einwirkung von Jod, besonders in Verbindung mit Schwefelsäure, geht diese Färbung in eine stark dunkelbraune und sogar vollständig dunkle, oft gleichsam stählerne Farbe über. Diese Reaction ist sehr charakteristisch, sehr empfindlich, und kann ebenso wie Osmiumsäure sehr gut zur Ent-

[1]) Die umliegende Gehirnmasse (bei A) ist in der Abbildung um eine Nuance dunkler ausgefallen, als es in der Wirklichkeit der Fall ist, bei B ist der Farbenton besser getroffen.

deckung dieser Massen da, wo sie schlecht zu sehen sind, dienen. Oft sind an ungefärbten Präparaten die fraglichen Massen nur hier und da sichtbar, während nach der Einwirkung von Jod oder Jod mit Schwefelsäure sogar das ungeübte Auge durch das grellere Bild dieser Massen, die in Gestalt von dunkelbraunen oder dunklen Häufchen dem Verlaufe der Gefässe gemäss sich lagern und das Feld des Präparates gleichsam besäen, überrascht wird. Die Reaction mit Jod dient nicht allein zu leichterer Entdeckung der genannten Massen im Präparate, sondern kann auch zugleich das Verständniss ihrer Entstehung erleichtern, besonders derjenigen, welche in Gestalt grosser Schollen auftreten, wozu auch die Osmiumsäurereaction dienen kann. In der That, wenn wir an die Frage von der Natur und Entstehung dieser Massen näher herantreten, so ist es bei stark ausgeprägtem Prozesse, bei dem diese Gebilde in Form von Schollen von bedeutender Grösse auftreten, sehr schwer, sofort eine definitive Antwort zu geben. Wie überall, so muss augenscheinlich auch hier die Untersuchung mit der Analyse derjenigen Erscheinungen, welche die ersten Stadien des Prozesses begleiten, eröffnet werden. Wenn wir diese Gebilde an Präparaten betrachten, wo sie in unbedeutender Menge und verhältnissmässig noch schwach entwickelt sind, so bemerken wir, — wie schon oben erwähnt worden ist, — dass sie aus Elementen bestehen, die, sowohl was Grösse, als auch manchmal was Farbe und andere Eigenschaften anlangt, eine grosse Aehnlichkeit mit rothen Blutkörpern zeigen. In manchen Fällen ist diese Aehnlichkeit so gross, dass, wenn der Prozess nicht stark vorgeschritten ist, man diese Gebilde dem ersten Eindrucke nach für rothe, aus dem Gefässe hervorgetretene Blutkörperchen halten kann; sie unterscheiden sich von den normalen nur unbedeutend, hauptsächlich dadurch, dass die den Blutkörpern eigenen doppelten Contouren, gleichsam in Folge von Aufquellen, nicht existiren. Betrachtet man das Präparat weiter, so sieht man, dass einige solcher Körper sich auch in dem Lumen der Blutgefässe befinden, und bisweilen dort, wie auch ausserhalb, zu grossen Schollen verschmelzen. Diese beiden Erscheinungen wurden nicht nur an Hirnen urämischer Hunde, sondern auch, und zwar besonders häufig, an Gehirnen von Hunden beobachtet, die in Folge von Gallenstauung nach Unterbindung des Ductus choledochus gestorben waren.

Bei cholämischen Kaninchen finden solche Veränderungen der rothen Blutkörper und deren Zusammenfliessen gewöhnlich in dem Gefässlumen Statt; ausserhalb der Blutgefässe befindet sich eine verhältnissmässig unbedeutende Menge dieser Massen. Dergestalt sehen wir, dass der Prozess, welcher im Gehirn urämischer Hunde gewöhnlich ausserhalb des Gefässlumens, bei cholämischen oft schon im Lumen beobachtet wird, bei cholämischen Kaninchen vorzugsweise innerhalb des Gefässlumens vor sich geht geht[1]). Wenn wir den Prozess im Gehirne urämischer Hunde betrachten, so sehen wir, dass neben Elementen, welche sich sehr wenig von rothen Blutkörpern unterscheiden und an Grösse denselben wenig nachstehen, sich noch Elemente vorfinden, die sowohl viel grösser, als auch viel kleiner, als normale Blutkörper, sein können. Diese Verschiedenheit in der Grösse der Elemente kann dadurch erklärt werden, dass die rothen Blutkörper zuerst aufquellen, wobei ihre doppelten Contouren verschwinden und sie sich vergrössern; dass dann aber ihre Auflösung anfängt, welche Verminderung des Volumens und Zerfall der Elemente in kleinere Schollen zur Folge hat, so dass theils gerade in Folge der Auflösung, so zu sagen, des Schmelzens der Elemente, theils auch durch ihren Zerfall Schollen von verschiedener Grösse, sogar kleinere, als die rothen Blutkörperchen, entstehen. Wenn nun derartig veränderte Blutkörper sich irgendwo in grosser Menge anhäufen und dabei einem stärkeren Drucke unterworfen werden, so können sie augenscheinlich sehr leicht zusammenkleben und vollständig in grosse, gleichartige Massen zusammenfliessen, wie wir sie in unseren Präparaten antreffen. Die Wirkung von Jod oder von Jod mit Schwefelsäure, sowie von Osmiumsäure ist in diesem Falle eben dadurch merkwürdig, dass diese grossen Schollen, während sie an ungefärbten Präparaten in Form vollständig homogener Massen sichtbar sind, nach Einwirkung dieser Reagentien ihre Zusammensetzung aus einer Menge von Elementen oder Schöllchen, die ihrer Grösse nach den rothen Blutkörpern nahekommen, offenbaren (Fig. 6). Es giebt natürlich grosse Schollen, bei welchen das Zusammenfliessen der Elemente in einem solchen Grade erfolgt ist, dass sogar die genannten Reagentien sie nicht

[1]) Vom urämischen Gehirne des Kaninchens kann ich nichts Näheres anführen, weil ich nur ein Experiment in dieser Richtung angestellt habe.

in ihre Elemente zerlegen können, obwohl es in den meisten Fällen mit Hülfe derselben gelingt.

Alles Obengesagte führt zu der Folgerung, dass wir in den beschriebenen Hyalinmassen es wirklich mit metamorphosirten rothen Blutkörperchen zu thun haben, welche, meistentheils aus dem Lumen der Gefässe herausgetreten, sich entweder in ihren Wänden, zwischen verschiedenen Schichten derselben befinden, oder auch ganz ausserhalb der Gefässe in den perivasculären lymphatischen Räumen liegen, zuweilen aber im Lumen der Gefässe selbst gelegen sind, was besonders bei Cholämie der Fall ist. Wenn wir die Erscheinung der Anwesenheit von Hyalinmassen in urämischen Gehirnen weiter analysiren wollen — in Bezug auf die Bedingungen ihrer Entstehung —, so haben wir es hier mit zwei Hauptfactoren zu thun, welche die meiste Aufmerksamkeit auf sich ziehen und der Erklärung bedürfen, nehmlich: erstens mit dem Durchgang der rothen Blutkörperchen durch die Gefässwandungen, und zweitens mit der Veränderung der physikalisch-chemischen Eigenschaften dieser Körper. Daher müssen wir hierbei zwei Punkte untersuchen: erstens die in unseren Fällen eintretenden Bedingungen, welche das Heraustreten der rothen Blutkörperchen aus dem Gefässlumen befördern, zweitens, welche Momente, oder besser, welche chemische Substanzen, im gegebenen Falle, die beschriebene physikalisch-chemische Veränderung in den rothen Blutkörperchen hervorbringen.

Hinsichtlich der Bedingungen des Durchgehens der rothen Blutkörperchen durch die Gefässwandungen müssen natürlich zu allererst die Erscheinungen des Blutdruckes in Betracht gezogen werden.

Bei Wasserstauung im Lumen der Blutgefässe ist eine Verstärkung des Blutdruckes als sehr wahrscheinlich anzunehmen; ohne Zweifel war bei den Bedingungen der von mir ausgeführten Experimente über Urämie Wasserstauung vorhanden, und deshalb könnte man hier, wie auch bei Menschen, bei denen in Folge eines Nierenleidens die Urinabsonderung gestört ist, auf Verstärkung des Blutdruckes schliessen. Traube legte auf das Existiren dieses Momentes bei Morbus Brightii besondern Nachdruck, indem er sich auf die dabei beobachtete erhöhte Spannung des Pulses und die bei diesem Leiden sehr oft vorkommende Hypertrophie des Herzens stützte. Dieser verstärkte Blut-

druck, in Verbindung mit der bei Morbus Brightii gewöhnlich vorkommenden Hydrämie, macht, nach Traube, die Gewebe zu serösen Ergüssen geneigt, und liegt der Entstehung urämischer Erscheinungen, soweit diese sich auf das Gehirn beziehen, zu Grunde. Wenn sich die Voraussetzung Traube's hinsichtlich der Verstärkung des Blutdruckes als richtig erwiese, und wenn bewiesen wäre, dass sie auch in unsern Fällen Statt findet, dann müssten wir die Bedingungen des Durchganges der rothen Blutkörperchen durch die Gefässwandungen, wenigstens theilweise, gerade in diesem Momente suchen; denn ohne Zweifel ist der verstärkte Blutdruck im Stande, nicht nur gewisse Oeffnungen in den Gefässwänden, wenn sie schon vorhanden sind, zu vergrössern, sondern auch neue künstliche Gänge zu bilden. Indess die neuesten Beobachtungen zeigen, dass dieses Moment in unsern Experimenten nicht vorhanden sein konnte. Denn die Experimente Cohnheim's und Lichtheim's[1]) mit Einführung von Wasser in's Blut, und besonders diejenigen von Grawitz und O. Israel[2]) mit künstlicher Nephritis und Exstirpation der Nieren haben gezeigt, dass in solchen Fällen der Druck gewöhnlich nicht vergrössert ist. Grawitz und Israel haben sogar bei Exstirpation der Nieren verminderten Druck im Arteriensystem beobachtet. Da die Bedingungen unserer Experimente mit denen der genannten Forscher fast vollständig übereinstimmten (Unterbindung der Nierenarterien), oder ihnen wenigstens sehr nahe kamen (Unterbindung der Ureteren), so müssen wir folglich in dem gegebenen Falle es eher mit vermindertem Blutdruck im Gefässsystem zu thun haben. Wenn wir wissen, wie oft und wie leicht bei vermindertem Blutdruck die Erscheinungen der Stagnation entstehen, so werden wir leicht begreifen, dass unter solchen Bedingungen auch die Erscheinung der sogenannten Diapedesis der rothen Blutkörperchen sehr leicht eintreten kann. Da wir nun sehen, dass die von uns beschriebenen Erscheinungen sich hauptsächlich im Gebiete der kleineren Gefässe — besonders der Capillaren und kleinsten Venen und Arterien — entwickeln, so dient es nur zur Bestätigung des eben Gesagten; denn es ist bekannt, dass überhaupt der Zustand des Blutdruckes im ganzen Gefässsystem, bei übrigens gleichen Bedingungen, sich am meisten in den kleinen Gefässen

[1]) Dieses Archiv Bd. 69. S. 106.
[2]) Dieses Archiv Bd. 77. Hft. 2.

äusserst, und dass der Prozess der Diapedesis der rothen Blutkörperchen bei Stagnation hauptsächlich in diesen Gefässen Statt findet (Cohnheim).

Ausser den erwähnten, rein mechanischen Ursachen der Entstehung von Diapedesis im gegebenen Falle wirft sich bei der grossen Veränderung, die unter den angeführten Bedingungen der Experimente ohne Zweifel im Chemismus des Blutes vorgeht, noch die Frage auf, ob nicht auch dabei die in unseren Fällen bemerkten physikalisch-chemischen Veränderungen der Blutkörperchen eine Rolle spielen. Der Einfluss verschiedener chemischer Agentien auf den Prozess des Heraustretens rother Blutkörperchen aus den Gefässen wird in der Wissenschaft zugelassen, und weiter unten werden wir zeigen, welche Einwirkungen in dieser Beziehung in unseren Fällen wirklich Statt finden konnten. Jetzt aber halten wir es nicht für überflüssig, zu bemerken, dass diese physikalisch-chemischen Veränderungen der rothen Blutkörperchen und ihr Durchgehen durch die Gefässwandungen weder für identisch noch für unzertrennlich gehalten werden können.

Schon oben haben wir gesehen, dass bei Urämie (bei Hunden) die veränderten Blutkörperchen sich hauptsächlich ausserhalb des Gefässlumens befinden, bei Cholämie aber sowohl ausserhalb, als auch innerhalb desselben. Bei Urämie ist der Charakter der Erscheinung folgender Art: so lange das Körperchen im Gefässlumen circulirt, ist es normal, sobald es aber aus demselben heraustritt und in die Gänge, in welchen die Gewebssäfte circuliren, eintritt, verändert es sich. Und bei solch einem Prozess ist das ja ganz verständlich. Wenn man der in der Wissenschaft gegenwärtig herrschenden Ansicht — welche der Mehrzahl der bis jetzt bekannten wissenschaftlichen Data entspricht — folgt und annimmt, dass die Producte, welche durch den Harn abgesondert werden, sich eigentlich in den Geweben selbst bilden und dann in's Blut eintreten, um durch die Nieren abgesondert zu werden, so liegt es ja klar auf der Hand, dass bei Sperrung der Harnabsonderung, wie es in unseren Experimenten der Fall war, die Producte der Metamorphose der Gewebe vor allen Dingen zuerst in den Geweben und den sie umspülenden Säften, dann aber auch im Blute selbst sich ansammeln, wobei das letztere in immer grösseres Gleichgewicht mit den ersteren kommt, bis diesem Vorgange durch ge-

wisse Bedingungen Schranken gesetzt werden. Folglich werden bei Urämie die meisten Bedingungen der Veränderung der physikalisch-chemischen Eigenschaften der Blutkörperchen sich nicht im Blute befinden, sondern in den die Gewebe umspülenden Flüssigkeiten. Anders verhält sich die Sache bei Cholämie, welche durch Unterbindung des Ductus choledochus verursacht wird. Die Galle, welche ihren natürlichen Ausgang durch den Ductus choledochus nicht findet, tritt hauptsächlich durch die lymphatischen Wege (Fleischl) der Leberläppchen in's Blut ein, in welchem sie circulirt, indem sie sich in alle Provinzen des Körpers verbreitet und sich mehr oder weniger in verschiedenen Excreten und Secreten absondert. Bei solch einem Vorgange müssen augenscheinlich die ersten und stärksten Veränderungen der rothen Blutkörperchen, wofern solche durch Gallenstoffe verursacht werden, eben im Gefässlumen erwartet werden. Die Forschungen Platner's, Hühnefeldt's, Kühne's u. A. haben gezeigt, dass gallensaure Salze eine Auflösung der rothen Blutkörperchen herbeiführen, welcher Prozess natürlich mit Aufquellen, Verschmelzen derselben u. s. w. begleitet sein kann. Solche Veränderungen der Blutkörperchen haben wir auch wirklich bei Cholämie bemerkt und zwar häufig gerade im Gefässlumen. Indess diese Erscheinung der Anwesenheit veränderter Blutkörperchen im Gefässlumen bei Cholämie schliesst gar nicht die Möglichkeit aus, dass diese Veränderungen auch an, aus dem Gefäss herausgetretenen Blutkörperchen unter entsprechenden Bedingungen vor sich gehen können. Es ist bekannt, dass die Gallenstoffe aus dem Blute auch in die Gewebe eindringen und dort angehalten werden; folglich können die aus dem Gefässlumen herausgetretenen Blutkörperchen weiterer Einwirkung derselben unterliegen. Dass aber hier Bedingungen zum Heraustreten der rothen Blutkörperchen aus den Gefässen, ausser den physikalisch-chemischen Veränderungen derselben, vorliegen, zeigen die Forschungen Traube's u. a., welche erwiesen haben, dass gallensaure Salze den Blutdruck bedeutend vermindern, was den Prozess demjenigen annähert, der auch bei Urämie Statt findet. Ausser dem Obengesagten muss zur Erklärung der Möglichkeit der Veränderung der rothen Blutkörperchen ausserhalb des Gefässlumens noch der Umstand in Betracht gezogen werden, dass bei Sperrung des Gallenabflusses nicht nur Resorption der Galle und die daraus folgenden Prozesse vor sich

gehen, sondern dass auch zugleich, oder besser, eben dadurch Hindernisse in Bezug auf die Secretion der Galle durch die Leber erzeugt werden, so dass diejenigen Substanzen oder chemischen Producte, aus welchen gewöhnlich Gallenstoffe gebildet werden, zu denen besonders die schwefelhaltigen Eiweissverbindungen gehörigen, sich im Blute, hauptsächlich aber in den Geweben anhäufen und dass auf diese Weise noch ein neues und nicht unwichtiges Moment (zur Veränderung der Blutkörperchen) — nehmlich die Anwesenheit gewisser chemischer Producte in den Geweben — hinzutritt. Leider ist die Natur dieser Substanzen uns gänzlich unbekannt.

Wenn wir uns nun zum eigentlichen urämischen Zustande, welcher bei unseren Experimenten mit Unterbindung der Ureteren und der Nierenarterien Statt fand, wenden, und uns die Frage vorlegen, welcher Art von Substanzen sich bei diesem Zustande im Blute oder in den Geweben anhäufen und solche Veränderungen in den Blutkörpern, wie wir sie im Gehirne urämischer Hunde bei unseren Experimenten gefunden haben, verursachen, so kommen wir nach Allem, was uns hinsichtlich der in solchen Fällen im Körper vorgehenden chemischen Veränderungen bekannt ist, zu der Ueberzeugung, dass hier nicht ausschliesslich irgend eine einzige Wirkung, nicht irgend eine einzige Substanz thätig ist, sondern eine ganze Reihe von Wirkungen, eine Summe von Substanzen, obwohl natürlich die grösste Wirkung von demjenigen dieser Stoffe ausgeht, welcher entweder an Quantität prävalirt oder sich durch besonders energische Reactionen auszeichnet. Oben haben wir gesehen, dass die beschriebenen Veränderungen der Blutkörper bei Urämie hauptsächlich eintreten, wenn die Blutkörperchen aus dem Lumen der Gefässe herausgetreten sind und sich schon in den lymphatischen Gängen (in den intraadventitiellen oder perivasculären lymphatischen Räumen) befinden. Wir wissen, dass aus den Gefässen ausgetretene Blutkörperchen des Frosches, wenn sie in lymphatische Höhlen desselben eingeführt werden, Veränderungen erleiden, welche den von uns bei unseren Experimenten beobachteten zum Theil sehr ähnlich sind. So sagt O. Lange[1]), dass in solchen Fällen sowohl Entfärbung als auch Zusammenfliessen des Protoplasmas der rothen Blutkörperchen beobachtet wird. Bei Hemmung

[1]) Dieses Archiv Bd. 65. S. 27.

der Urinabsonderung aber, wie es bei unseren Experimenten geschieht, kommen noch ganz neue Bedingungen hinzu. Einerseits werden bei Unterbindung der Ureteren die Elemente des Urins — wie Wasser, Harnstoff und Harnsalze — zurückgehalten, resorbirt und wieder in die Masse der Säfte des Organismus eingeführt, andererseits hört aber dabei auch die Absonderung dieser Stoffe durch die Niere auf, ebenso wie es bei Unterbindung der Nierenarterien der Fall ist. Ausserdem muss man, wie im ersten, so besonders im zweiten Falle voraussetzen, dass sich auch diejenigen Stoffe, aus denen gewöhnlich Harnstoff gebildet wird, im Blute und besonders in den Geweben anstauen. Da ich mich nicht in eine ausführliche Betrachtung aller erwähnten Momente hinsichtlich ihrer Einwirkung auf die rothen Blutkörperchen einlassen möchte, wegen der grossen Anzahl derartiger Stoffe, die ohnehin noch ungenügend erforscht sind, so möge es im gegebenen Falle genügen, auf diejenigen Elemente hinzuweisen, welche uns bekannt sind und welche die Hauptbestandtheile des Urins bilden, wie Wasser, Harnsalze und Harnstoff, welche in solchen Fällen im Körper zurückgehalten werden. Bei sorgfältiger Beobachtung erweist sich, dass die Wirkung derselben allein schon vollständig genügt, um die Möglichkeit der Veränderungen zu verstehen, welchen die rothen Blutkörperchen bei urämischen Prozessen unterworfen sind. Das Wasser, dessen Zurückhaltung im Körper in manchen urämischen Fällen eine sehr ernste Bedeutung haben kann [bei Morbus Brightii wurde oft Verdünnung des Blutes bemerkt. Christison, F. Simon, Andral und Gavarret u. A.[1])], verursacht, wie bekannt, das Aufquellen der rothen Blutkörperchen, es macht sie kugelförmig und farblos (Rollet, Stricker Handbuch, vom Blute). Natürlich konnte die Wirkung des Wassers in unseren Experimenten nicht besonders stark ausgeprägt sein, da unsere Fälle so acut waren; die Hunde verloren ziemlich viel Flüssigkeit durch Erbrechen und Ausleerungen (besonders durch das erste), und ausserdem wurden andere feste Stoffe, die sich im Wasser auflösen, im Körper zurückgehalten; daher musste die Wirkung der übrigen Stoffe, wie der Salze, so auch besonders des Harnstoffs, in unseren Fällen die Hauptrolle spielen. Unter den Salzen wird natürlich das Kochsalz

[1]) Prévost und Dumas haben bei ihren Experimenten mit Exstirpation der Nieren auch einen etwas flüssigeren Zustand des Blutes bemerkt.

das prävalirende sein, daher kann die Wirkung der Harnsalze als analog der Wirkung des Kochsalzes betrachtet, und hauptsächlich auf Verstärkung der Fähigkeit der rothen Blutkörperchen, durch die Gefässwandungen zu dringen, zurückgeführt werden (Prussak); diese Fähigkeit war in unseren Fällen sehr stark ausgeprägt und mochte wohl auch ausser dem veränderten Blutdruck diesem Einfluss zuzuschreiben sein. Was den Harnstoff anbetrifft, so kommt seine Einwirkung auf die rothen Blutkörperchen den Veränderungen, welche wir in ihnen bei unseren Experimenten gefunden haben, am nächsten. In starken Lösungen (25—30 Th. auf 100 Th. Wasser) verändert der Harnstoff, nach Rollet, die rothen Blutkörperchen sehr intensiv, doch nicht immer auf dieselbe Art. Im Blute der Amphibien schrumpfen die einen Körperchen zusammen und lösen Tröpfchen und kugelförmige Theilchen ab, andere verwandeln sich dabei sogleich in Kugeln. Grosse und kleine Kugeln entfärben sich zuletzt[1]). Bei Anwendung von Lösungen schwächerer Concentration wird das Zusammenschrumpfen und die Tropfenbildung immer schwächer, die Blutkörperchen werden immer kugelförmiger und verschwinden zuletzt ganz. Zusammenschrumpfen und Tropfenbildung findet auch bei den kernlosen Körperchen der Säugethiere Statt. Arndt[2]), welcher sich in jüngster Zeit mit der Untersuchung dieser Frage beschäftigt hat, behauptet, dass bei Behandlung eines Blutstropfens mit Harnstoff die rothen Blutkörperchen, je nach der Stärke der Wirkung desselben, verschiedene Veränderungen zeigen: sie werden bleicher, kleiner, kugelförmiger, amöbenartig, geben Fortsätze nach verschiedenen Richtungen, manchmal in Gestalt von Knöpfen, welche sich ablösen und selbständig werden können. Bei stärkerer Wirkung werden die Blutkörper noch kleiner und erscheinen in Gestalt von Scheibchen von 4 $\mu\mu$. Bei schwächerer Concentration der Harnstofflösung werden die Blutkörperchen meistentheils kugelig (indem sie aufquellen) und verschwinden dann spurlos. Wir haben oben gesehen, dass auch in unseren Fällen die aus den Gefässen herausgetretenen Körperchen Veränderungen zeigten, die den eben beschriebenen vollständig ähnlich sind. Da wir nun wissen, dass in unseren Experimenten

[1]) Von den übrigen, uns wenig interessirenden Veränderungen sprechen wir hier nicht.

[2]) Dieses Archiv Bd. 78. S. 1 u. ff.

ohne Zweifel eine grosse Anhäufung von Harnstoff im Körper Statt findet (davon werden wir weiter unten reden), so müssen wir diese Veränderungen der rothen Blutkörperchen, wenn auch nicht ausschliesslich, so doch hauptsächlich eben der Einwirkung des Harnstoffs zuschreiben. Wovon es abhängt, dass diese Veränderungen hauptsächlich im Gehirne Statt fanden, ist gegenwärtig schwer zu sagen; vielleicht ist hier das Austreten aus den Gefässen, in Folge der besonderen Beschaffenheit der Gefässwände im Gehirne, am leichtesten. Sind sie aber einmal aus dem Gefässlumen herausgetreten, so werden sie sogleich der Wirkung der genannten Agentien ausgesetzt, und es gehen in ihnen sofort gewisse Veränderungen vor. Was nun andere Stoffe betrifft, welche bei unseren Experimenten mit Unterbindung der Ureteren und der Nierenarterien, sowie auch bei Urämie im Allgemeinen, in Betracht gezogen werden können und der Erwähnung werth sind, so giebt es davon hauptsächlich zwei, nehmlich Kreatin und kohlensaures Ammoniak. Die Forschungen vieler Autoren (Schottin, Hoppe, Oppler u. a.) haben gezeigt, dass in verschiedenen Fällen von Urämie (Morbus Brightii, Nierenexstirpation) im Blute und im Organismus im Allgemeinen ein grösserer Gehalt von Kreatin nachgewiesen werden kann. Andererseits ist die Anwesenheit von kohlensaurem Ammoniak im Blute urämischer Individuen unter gewissen Bedingungen denkbar, und sie wurde auch von einigen Autoren (Frerichs, Petroff) als factisch beobachtet erklärt, obwohl sie von der Mehrzahl der Forscher verneint wird. Die Wirkung dieser Stoffe ist von morphologischer Seite nicht genügend erforscht. Hinsichtlich des Kreatins ist in dieser Beziehung, soviel ich weiss, gar nichts bekannt; was aber das kohlensaure Ammoniak anbetrifft, so kommt seine Wirkung nach den Forschungen von Hühnefeldt und Hensen[1]) der des Wassers sehr nahe. In jüngster Zeit wurde die Wirkung des kohlensauren Ammoniaks und Kreatins, freilich von einer andern Seite, durch P. Cuffer untersucht[2]). Er führte Lösungen dieser Stoffe theils in's Blut von Thieren ein, theils liess er sie auf Blut ausserhalb des Organismus — in Reagensgläschen — wirken. In

[1]) Zeitschrift für wissenschaftl. Zoologie. Bd. IX. S. 26. S. auch Stricker's Handbuch. Rollet. Vom Blut.

[2]) Recherches cliniques et experimentales sur les altérations du sang dans l'urémie et sur la pathogénie des accidents urémiques. 1878.

beiden Fällen fand er eine bedeutend verminderte Anzahl rother Blutkörperchen und eine geringere Fähigkeit des Blutes, sich mit Sauerstoff zu verbinden. Kohlensaures Ammoniak wirkt in dieser Beziehung viel energischer, als Kreatin[1]). Die morphologischen Veränderungen der Blutkörperchen wurden dabei leider nicht untersucht. Was nun die Auflösung der Körperchen durch die Einwirkung des kohlensauren Ammoniaks und theilweise auch des Kreatins anbetrifft, so wird dieselbe wahrnehmbar, wenn diese Stoffe in bedeutender Menge auf's Blut wirken. Da aber die Anwesenheit von kohlensaurem Ammoniak im Blute bei Urämie, nach den meisten Forschern, noch nicht erwiesen ist und jetzt fast von Allen verneint wird, hinsichtlich des Kreatins aber die Sache einer Bestätigung bedarf, so können die Resultate der Experimente Cuffer's zur Erklärung der von uns beobachteten Veränderungen der rothen Blutkörperchen kaum benutzt werden, um so weniger, als schon Harnstoff allein — dessen Anwesenheit in den Geweben in grosser Menge bei solchen Fällen durch zahlreiche Untersuchungen (Prévost, Dumas, Voit, Gréhaut u. A.) unzweifelhaft bewiesen ist — vollständig genügt, um, wie wir oben gesehen haben, die beschriebenen Veränderungen in den rothen Blutkörperchen hervorzurufen.

Diese Veränderungen der rothen Blutköperchen, welche bei Urämie hauptsächlich nach Austreten derselben aus dem Gefässlumen vorgehen und in Verschmelzen und Zusammenballen derselben zu grossen Hyalinmassen bestehen, haben an und für sich schon eine grosse pathologische Bedeutung. Bei bedeutender Anhäufung im Gehirngewebe müssen diese Massen, welche sich entweder ausserhalb des Gefässes befinden und auf dasselbe einen Druck ausüben, oder in den adventitiellen lymphatischen Gängen, zwischen verschiedenen Schichten der Gefässwandungen, und noch mehr in dem Lumen selbst liegen, in allen Fällen das Gefässlumen verengen oder sogar vollständig verstopfen, und auf solche Weise an der einen Stelle Anämie, an andern Hyperämie mit allen Folgen derselben verursachen, bedeutende functionelle Störungen im Gehirne zur Folge haben. Dazu muss noch der Druck solcher

[1]) Harnstoff, wenn er in das Blut lebender Thiere eingeführt wurde, oder auf Blut ausserhalb des Organismus wirkte, gab, nach dem Verfasser, keine derartigen Resultate.

Massen auf das Nervengewebe selbst, auf seine specifischen Zellenelemente und Fasern hinzugefügt werden. Und augenscheinlich können nicht wenige urämische Gehirnerscheinungen eben auf diese rein mechanischen, anatomischen Momente zurückgeführt werden. Die von uns in unseren Fällen beobachtete Verbreitung des Prozesses auf das ganze Gehirn kann zur Erklärung des Umstandes dienen, dass die bei Urämie (sowie bei Cholämie) beobachteten Erscheinungen so verschiedenartig und complicirt sind. Kopfweh, Schlafsucht, Coma, Convulsionen, gestörte Athmungsthätigkeit — das Alles muss ohne Zweifel mit den Veränderungen der Centra, von welchen Bewusstsein, Bewegung, Respiration abhängen, im Zusammenhang stehen. Aus zahlreichen Forschungen und Experimenten wissen wir, dass besonders Störungen des Blutkreislaufs im Stande sind, derartige Erscheinungen hervorzurufen, und es könnte, wie es scheint, Niemand dem widersprechen, dass auch die hier beschriebenen, anatomischen Zerrüttungen solche Erscheinungen zur Folge haben können. Dabei ist es natürlich einerlei, ob diese Störungen des Blutkreislaufs im Gehirne verursacht werden durch die Anwesenheit der beschriebenen Massen ausserhalb des Gefässlumens, wie es meistentheils bei Urämie der Fall ist, oder in dem Gefässlumen selbst, wie es manchmal bei Urämie und häufiger bei Cholämie bemerkt wird.

Die Anwesenheit der beschriebenen Veränderungen im Gehirne von Thieren, welche an einem künstlich hervorgerufenen urämischen Prozesse litten, gewinnt an Interesse noch dadurch, dass wir in 2 Fällen von Urämie bei Menschen, welche in der Klinik von Prof. Botkin beobachtet und deren Gehirne, Dank der Liebenswürdigkeit des hochgeehrten Professors, uns zur Untersuchung übergeben wurden, solche Hyalinmassen gefunden haben, die sich entweder ganz ausserhalb der Gefässe in den sogenannten perivasculären Räumen oder in den lymphatischen Gängen der Adventitia befanden, wie es auch in urämischen Gehirnen von Hunden von uns bemerkt wurde[1]).

[1]) Das eine von diesen Gehirnen wurde vor der Untersuchung circa 3 Monate in Alkohol aufbewahrt; dennoch fand man in ihm dieselben Hyalinmassen um die Gefässe herum, und in den Wänden derselben, welche wir auch bei urämischen Hunden bemerkt haben, und dabei in bedeutender Menge — wie in den peripherischen Schichten der Hemisphaeria cerebri, so auch in der

Wenn man weiter die Natur und Bedeutung der von uns beschriebenen pathologisch-anatomischen Veränderungen im Gehirne der Urämiker betrachtet, so erscheint in diesem Falle der Umstand nicht uninteressant, dass derartige Gebilde in den perivasculären Räumen von einigen Autoren auch bei Lyssa beschrieben wurden — einer Krankheit, welche einige Symptome mit der Urämie gemein hat (Convulsionen u. s. w.). Benedikt[1]) fand nehmlich sowohl in Gehirnen von Hunden, welche an Lyssa gestorben waren, als auch in solchen von Menschen und Pferden, die an derselben Krankheit gelitten hatten, sehr eigenartige, glänzende Hyalinmassen, welche hauptsächlich in der Nähe der Gefässe lagen und das Lumen derselben zusammendrückten; manchmal befanden sie sich auch in dem Gefässlumen selbst. Ausserdem waren solche, in der Nähe der Gefässe liegende, glänzende, homogene Massen etwas gelblich gefärbt und bestanden aus kleinen Schöllchen, meistentheils von der Grösse eines rothen Blutkörperchens. Was die Entstehung dieser Hyalinmassen anbetrifft, so meint Benedikt, dass sie theils durch Exsudation, theils durch Metamorphose der Gewebselemente selbst entstehen, theils aber sieht er sie für das Product der Veränderung der durch Diapedesis ausgetretenen rothen Blutkörperchen an. Der Grund des ganzen Prozesses ist seiner Meinung nach Thrombose der Gehirnvenen, welche er dabei oft beobachtet hat. Diese von Benedikt angegebenen Veränderungen bei Lyssa wurden später durch Forschungen von Kolessnikoff, Wassilieff und Weller bestätigt. Kolessnikoff[2]) meint, dass die Hyalinmassen bei Lyssa durch Metamorphose der aus den Gefässen herausgetretenen weissen und rothen Blutkörperchen entstehen. Nach Wassilieff[3]) stellte sich die Anwesenheit solcher mattglänzenden, das Licht sehr stark brechenden Hyalinmassen im Gehirne

Medulla oblongata, sowie auch in den centralen Ganglien, dem Corpus striat., Thalamus opticus. Wenn man in Betracht zieht, dass Alkohol eine gewisse auflösende Wirkung auf die gegebenen Massen ausübt, so muss man daraus schliessen, dass ihre Zahl in diesem Fall ziemlich gross gewesen sein musste, da sogar nach langer Aufbewahrung des Präparats in Alkohol eine bedeutende Menge derselben vorgefunden wurde.

[1]) Dieses Archiv Bd. 64 u. 73.

[2]) Centralblatt 1875. No. 50.

[3]) Centralblatt 1876. No. 36.

eines an Lyssa gestorbenen Menschen als eine hervorragende Erscheinung dar. Die Hyalinmasse umgab zuweilen, gleichsam wie ein Ring, das von ihr zusammengedrückte Gefäss; in anderen Fällen lag sie längs des Gefässes in einzelnen, mehr oder weniger regelmässigen Häufchen, was auch in unseren Fällen beobachtet wurde, wie man es zum Theil auf Fig. 6 sehen kann, und wovon wir schon oben geredet haben[1]). Die hyaloide Substanz konnte, nach Wassilieff, durch keinen Farbstoff gefärbt werden, löste sich weder in Alkalien (sogar nicht beim Kochen in Aetzkali), noch in starken Säuren (Essig- und Salzsäure), noch in Terpenthin und Alkohol auf, und gab keine Reaction auf Amyloid. Weller[2]) fand bei Hunden und Menschen, welche an Lyssa gestorben waren, Gebilde im Gehirne, welche er mit den von Benedikt, Kolessnikoff und Wassilieff beobachteten für identisch hält. Nach Weller bestehen diese Gebilde in scheibenartigen, kugeligen, ovalen oder polygonalen, glänzenden, das Licht stark brechenden Schöllchen mit scharf abgegrenzten Contouren von blassgelber oder goldgelber Farbe. Die Grösse der Schollen beträgt von 0,0015—0,01 Mm. und mehr. Sie verändern sich nicht durch Säuren und schwache Alkalilösungen, beim Kochen aber in starken Alkalilösungen oder bei längerem Aufbewahren in denselben werden diese Schollen zersetzt. In Aether, Chloroform und Schwefelkohlenstoff lösen sie sich schnell auf, Carmin färbt sie gar nicht, Jod und Schwefelsäure rufen in ihnen keine Veränderungen hervor. In grösseren Gefässen liegen diese Massen intra adventitiam, in den Capillaren aber liegen sie ausserhalb — in den perivasculären Räumen. In anderen pathologischen Gehirnen von Hunden und Menschen, sowie in gesunden, hat er keine derartigen Gebilde gesehen. Daher betrachtet er sie „als pathognomonisch für den Lyssaprozess". Diese Massen, welche er für Fettkörperchen hält und sie auch so benennt, sieht er als Producte der gestörten Ernährung der Gewebe und der Degeneration der Nervenelemente an, was auch beim Entzündungsprozess, welcher hier beobachtet wird, gewiss stattfinden muss.

[1]) Er sagt nehmlich: „in anderen Fällen lag diese (nach Benedikt hyaloide) Substanz in kleinen Häufchen, welche manchmal so regelmässig um das Gefäss herum angeordnet lagen, dass das Ganze sehr an das Epithel erinnerte." l. c.

[2]) Arch. für Psychiatrie und Nervenkr. Bd. IX. Hft. 3.

Die Forschungen der eben angeführten Autoren zeigen unzweifelhaft, dass bei solch einem pathologischen Prozess, wie Lyssa, in den peri- und intravasculären lymphatischen Räumen (manchmal auch in dem Gefässlumen selbst) Gebilde vorkommen, welche grosse Aehnlichkeit mit den Gebilden haben, die hier von uns beschrieben sind, und die in urämischen Gehirnen bei Hunden und Menschen (bei ersteren auch in cholämischen) gefunden werden. Obwohl Benedikt die weissen glänzenden Hyalinmassen zum Theil in dem eigentlichen Nervengewebe gesehen hat und ihre Entstehung durch Metamorphose der Elemente dieses Gewebes erklärt, so befand sich dennoch nach ihm der grösste Theil solcher Massen in den perivasculären Räumen und viele dieser Hyalinschollen besassen eine etwas gelbliche Farbe, was auch in unseren Fällen gewöhnlich bemerkt wurde. Benedikt giebt zu, obwohl er keinen genügenden Beweis liefert, dass diese Massen auch zum Theil aus rothen Körperchen entstehen; für unsere Fälle aber kann eine solche Entstehung dieser Massen für vollständig bewiesen angesehen werden. Ebenso wurde die von Wassilieff bemerkte, mehr oder weniger regelmässige Lage dieser Massen längs der Gefässe auch in unseren Fällen beobachtet. Besonders ähnlich aber den unsrigen ihrem Aussehen nach sind die von Weller beschriebenen und abgebildeten Massen. Wenn die chemischen Reactionen der von uns untersuchten Massen mit den Reactionen der genannten Forscher (Wassilieff, Weller) hinsichtlich der Hyalinmassen bei Lyssa nicht übereinstimmen, so muss man in Betracht ziehen, dass auch die Data der Autoren in Bezug auf die letzteren unter sich nicht gleich sind, wie wir oben gesehen haben. Der Unterschied in dieser Beziehung konnte theils davon abhängen, wie lange die Präparate in den erhärtenden Flüssigkeiten gelegen hatten, und wie sie erhärtet waren, als die genannten Reagentien auf sie wirkten, theils aber auch von den eigentlichen Manipulationen, welche von einem Jeden bei Ausführung der Reaction angewandt wurden. Endlich ist es auch möglich, dass der Grad der Veränderung derjenigen Elemente, aus denen sie sich gebildet haben (und die nach unseren Forschungen rothe Blutkörperchen sind), auf die Erzielung nicht ganz identischer Resultate nicht ohne Einfluss gewesen sein mag. Unzweifelhaft ist es aber, dass diese Massen weder die Eigenschaften von amyloiden, noch von colloiden oder fettigen (ungeachtet der Behauptung Weller's) Substanzen zeigen.

Wenn Alkohol und Aether diese Massen verändern (indem sie dieselben zum Theil, nicht vollständig, wie wir oben gesehen haben, auflösen), so weist dieser Umstand noch nicht ausdrücklich darauf hin, dass sie aus Fett bestehen. Von dem Unterschiede, der zwischen ihnen und letzterem besteht, haben wir schon gesprochen. Andererseits wissen wir, dass sehr verschiedene Substanzen sich ganz gleich zu gewissen Reagentien verhalten; obgleich sich z. B. Fett, Myelin, Hornschicht der Epidermis und die urämischen Hyalinmassen des Gehirns sehr ähnlich (obwohl nicht identisch) zur Osmiumsäure verhalten, wird doch Niemand nur aus diesem Grunde alle diese Massen für identisch halten. Wenn man annimmt, dass die Hyalinmassen in unseren Fällen aus rothen Blutkörperchen entstanden sind, so könnte man meinen, dass sie sich vielleicht aus dem Lecithin derselben gebildet haben und sich als irgend eine Veränderung des letzteren darstellen [1]).

Bei der Aehnlichkeit der anatomischen Erscheinungen im centralen Nervensystem bei Urämie und bei Lyssa stellt sich auch der Umstand als nicht uninteressant dar, dass die Affection der Nieren bei Lyssa sehr oft vorkommt, so oft, dass sie von einigen Autoren für eine bei Lyssa beständig auftretende Erscheinung gehalten wurde. Diese Affection der Nieren erreicht oft solche Grade, dass sie einige Forscher, z. B. Rudneff, auf die Idee brachte, mehrere bei Lyssa beobachtete Erscheinungen auf den Prozess der Urämie zurückzuführen [2]).

Indem wir diese beiden, von einander verschiedenen Krankheitsprozesse nicht identificiren, glauben wir unsererseits, dass die so oft beobachtete Affection der Nieren bei Lyssa vielleicht in wesentlichem Zusammenhang steht mit der Bildung der hyaloiden Gebilde im Gehirne, welche von den Autoren bei Lyssa beschrieben worden sind, und welche auch im Gehirne der Urämiker beobachtet werden.

[1]) Der Meinung, dass auch die weissen Blutkörper an der Entstehung der beschriebenen Hyalinmassen Theil nehmen, wie es Kolessnikoff, zum Theil auch Benedikt annimmt, widerspricht in unseren Fällen ausser den von uns oben erwähnten Facten, welche ausdrücklich auf die Entstehung dieser Massen aus rothen Blutkörpern hinweisen, auch noch, wie es uns scheint, der Umstand, dass dort, wo wir im Gehirngewebe Anhäufung von weissen Körperchen beobachteten, z. B. um die Nervenzellen herum, keine Spur einer solchen Veränderung bemerkt werden konnte.

[2]) Journal für normale und pathologische Histologie u. s. w. 1871. S. 201.

Es dürfte wohl nicht überflüssig sein, hier zu bemerken, dass ähnliche Massen, wie die eben beschriebenen, auch in Gehirnen von Menschen, welche an Chorea minor gelitten hatten, gefunden wurden, wie es z. B. Dr. Elischer[1]) beobachtete. Es ist dies um so mehr bemerkenswerth, als einige von den bei dieser Krankheit im Leben auftretenden Erscheinungen sehr grosse Aehnlichkeit mit denen bei Urämie haben (z. B. klonische und tonische Krämpfe u. s. w.). Endlich können wir hier die früheren Beobachtungen Wedl's[2]), welche, wie es uns scheint, in sehr naher Beziehung zu unserem Gegenstande stehen, nicht ohne Erwähnung lassen. Er beobachtete nehmlich bei der Untersuchung von Gehirnen verschiedener pathologischer Subjecte in den Wandungen ihrer Gefässe (Capillaren, kleinen Arterien und Venen) die Ablagerung von — wie er sie nennt — colloiden Massen, welche an der Aussenseite der Gefässe lagen. Nach einigen Bildern, sagt er, konnte man glauben, dass einige von diesen Massen in der Gehirnsubstanz selbst liegen, und sich nur in der Nähe der Gefässe befinden, jedoch überzeugte er sich bei sorgfältigerer Untersuchung und bei Isolirung der Gefässe von der Gehirnsubstanz, dass sie in einem mit der Wandung der Capillare verbundenen Häutchen eingeschlossen waren. In anderen Fällen aber konnte er nicht zu einem solchen Resultate kommen. Manchmal zeigten sie Aehnlichkeit mit Kalkablagerungen, unterschieden sich aber von diesen durch ihr Verhalten zu Säuren. Solche Gebilde fand er unter Anderem bei einem neugebornen rachitischen Subjecte. Dieselben Gebilde fand er auch in der Retina eines alten blinden Hundes, wobei Spuren eines alten Entzündungsprozesses zu bemerken waren. Auf die Frage, ob die genannten colloiden Massen nicht unmittelbar aus dem Blute entstehen könnten, kann man nach Wedl nicht nur nicht verneinend antworten, sondern derselbe führt gerade Beweise dafür an: „Man hat ja Gelegenheit, in atrophirirenden Organen dieselben Massen in dem Gefässlumen zu beobachten, wo sie somit aus dem Blute selbst gebildet wurden und als Zersetzungsproduct des letzteren zu betrachten sind. Sie beschränken sich auf enge Bezirke und erscheinen bald

[1]) Dieses Archiv Bd. 63. S. 204 u. ff.

[2]) Sitzungsberichte der kais. Wiener Akad. d. Wiss. Bd. XLVIII. Beiträge zur Pathologie der Blutgefässe von Prof. Dr. C. Wedl. S. 381: Colloide Ablagerungen in den Wandungen kleiner Blutgefässe.

als Agglomerate von grösseren oder kleineren hyalinen Kugeln, ähnlich den Zahnbeinkugeln mit Interglobularräumen, oder als ein homogener starrer, mattglänzender, mitunter gelblich gefärbter, das Gefässrohr eine kürzere oder längere Strecke weit ganz ausfüllender Pfropf (Thrombose). Die colloide Masse zerbröckelt sich auch innerhalb desselben Gefässes zu einer undeutlich körnigen Masse. Nach dem, was ich einmal in den Blutgefässen eines senilen Kleingehirnes gesehen habe, schwellen die rothen Blutkörperchen, nehmen einen opalescirenden Glanz an, verschmelzen mit einander zu Klümpchen mit abgerundeter Begrenzung und einem noch gelblichen Colorit." Aus dem Gesagten ist zu ersehen, in welchem Grade die Natur und Bildung der von Wedl beschriebenen Massen sich dem nähert, was wir hinsichtlich der von uns hier untersuchten hyalinen Massen beobachtet haben. Man kann nur bedauern, dass Wedl das Verhalten seiner Massen zu Reagentien (Alkohol, Jod u. s. w.) nicht näher bestimmt hat. Vielleicht hätte ihn eine weitere Untersuchung der Wirkung von Reagentien bewogen, die Benennung „colloid", welche kaum zu rechtfertigen ist, zu ändern.

Das andere Organ, in welchem beim urämischen Prozesse Veränderungen vorkommen, welche unserer Meinung nach nicht des Interesses entbehren, ist die Leber. Vor Allem muss man bemerken, dass in allen Fällen von Unterbindung der Ureteren und der Nierenarterien, sowohl bei Hunden, als auch bei Kaninchen, Fett in der Leber angetroffen wurde. Der Charakter der Vertheilung desselben, oder, besser, der Ort, wo es sich in diesen Fällen befand, zeigt einen grossen Unterschied von dem, was gewöhnlich in der Leber vorkommt und was überhaupt bis zur letzten Zeit angenommen wurde. Es ist bekannt, dass sowohl bei Fettdegeneration der Leber, als auch bei ihrer Infiltration mit Fett dieses nur in den Leberzellen gefunden wurde, die Anwesenheit desselben aber in anderen Elementen und Kanälen der Leber (lymphatischen, Gallengängen u. s. w.) bis auf die letzte Zeit nicht bemerkt worden ist. Zwar wird bei Saikowsky in seiner vorläufigen Mittheilung über die Wirkung des Arsens[1]) erwähnt: „hie und da waren zwischen den Zellenreihen ziemlich grosse dendritische Streifen, welche

[1]) Centralblatt für die med. Wiss. 1865. No. 23.

die Blutgefässe der Leber umgaben und eine grosse Menge von Fetttröpfchen enthielten". Aber ausserdem, dass hier nicht erklärt wird, was es eigentlich für dendritische Streifen waren, in welchen sich die Fetttröpfchen befanden, können wir unsererseits hier bemerken (Näheres wird davon an einem anderen Orte gesagt werden), dass solche dendritische Figuren auch aus anderen Quellen in der Leber entstehen können, und ihrer Natur nach mit Fett nichts gemein haben. Meissner fand in der Leber von Hühnern, die er chemisch untersuchte, bei einigen Individuen eine grosse Menge Fett und bemerkt dabei: „das Fett scheint grösstentheils ausserhalb der Leberzellen zu liegen" [1]); er sagt aber nicht, wo es sich eigentlich befand. Perls sagt in seinem Handbuch der allgemeinen Pathologie (S. 177 u. ff.), dass das Fett sich auch ausserhalb der Leberzellen befinden könne; er erhielt nehmlich bei Behandlung der Präparate mit Osmiumsäure und sodann mit Javell-Wasser Figuren von erstarrten Fettmassen (d. h. Massen, die sich nach Wirkung der Osmiumsäure auf gewisse Art färbten und sich in Javell-Wasser nicht auflösten); diese Massen entsprächen, seiner Meinung nach, am meisten den Verzweigungen der Gallengängchen, oder wie er sich ausdrückt, den „intercellularen Gallengängen". Dieses wurde freilich von ihm nur als Voraussetzung ausgesprochen. In letzter Zeit endlich fand O. von Platen [2]), bei Untersuchung fetthaltiger, menschlicher Leber, dass sich die Fettkörner — sowohl bei Anwesenheit der letzteren in den Leberzellen, als auch unabhängig davon — nicht selten hauptsächlich zwischen den Leberzellen befanden, und zwar in einer gewissen Gruppirung, nehmlich in Gestalt gezähnter, spindelförmiger und sternartiger Figuren. Nach Platen sind diese Figuren dieselben Bindegewebszellen, welche nach Ponfick [3]) den in's Blut eingespritzten Zinnober, nach Eberth [4]) das Pigment bei Batrachier-Melanose in sich aufnehmen und in letzter Zeit von Kupffer [5]) als Sternzellen beschrieben sind. Durch Experimente an Thieren überzeugte sich Platen, dass die Anwesenheit von Fett in diesen Zellen das Resultat sowohl der Fettinfiltration,

[1]) Henle's Zeitschrift. Bd. 31. S. 160.
[2]) Dieses Archiv Bd. 74. S. 268.
[3]) Dieses Archiv Bd. 48. S. 1.
[4]) Schultze's Archiv Bd. 3. S. 423.
[5]) Ibidem Bd. 12. S. 353.

als auch der Fettdegeneration der Leber sein kann. Noch vor Erscheinung dieser Arbeit Platen's hatten wir Gelegenheit, bei Untersuchung der Leber einer Katze, die an Sarcom der Unterkiefer gestorben war, ein ähnliches Bild zu beobachten — nehmlich die Infiltration der Bindegewebszellen in der Leber mit Fett, wovon man sich leicht überzeugen konnte, wenn man das Präparat dem Auspinseln unterwarf. Eben solche Präparate haben wir auch bei unserer gegenwärtigen Arbeit erhalten. In Betracht der Einzelheit der Untersuchung Platen's halten wir es nicht für überflüssig hier zu bemerken, dass eine derartige Vertheilung des Fettes in der Leber sehr oft vorkommt. Wir haben es bei verschiedenen pathologischen Zuständen der Leber (besonders in verschiedenen Fällen von Muscatnussleber), sowohl von Thieren, als auch von Menschen, welche letztere an Nephritis (mit Erscheinungen der Urämie), an Fettdegeneration des Herzens u. s. w. gestorben waren, gefunden. Bei Hunden, bei denen die Ureteren unterbunden waren, machte es, so zu sagen, eine beständige Erscheinung aus. Besonders gut konnte man die genannte Erscheinung bei Hunden sehen, wofern nur die Veränderungen der Leberzellen nicht zu weit vorgeschritten waren, wovon noch weiter unten gesprochen werden wird. Dabei bedarf es, um die gegebene Erscheinung vollständig klar und deutlich zu sehen, sogar keiner besonderen Bearbeitung des Präparats, z. B. mit Natronlauge oder Osmiumsäure, wie es Platen empfiehlt. Oft zeigt schon ein einfacher, nicht zu dicker Durchschnitt aus frischer Leber, dass die Elemente der Leber mehr oder weniger normal geblieben sind, und entweder gar kein Fett enthalten oder nur unbedeutende Körnchen, während Fetttropfen von verschiedener, oft ziemlich bedeutender Grösse zwischen den Leberzellen gelagert sind. Wenn man aber das Präparat mit einem Pinsel ausschlägt und dann die dadurch isolirten Leberzellen und das zurückbleibende Stroma mit seinen Gefässen betrachtet, so stellt sich die genannte Erscheinung sehr deutlich dar. Während die isolirten Leberzellen gar keine Theilchen von Fett, oder nur sehr wenig und sehr kleine enthalten, zeigt das Bindegewebe der Leber, welches die Lebercapillaren begleitet, eine bedeutende Menge Fett, wie es Fig. 7 darstellt: das Fett befindet sich hier in den sog. Zellen des Bindegewebes, welche mit Fortsätzen versehen sind, die nach verschiedenen Richtungen gehen und diesen Zellen ver-

schiedene Formen verleihen: spindel-, sternförmige u. s. w. Längs diesen Fortsätzen liegen gewöhnlich Züge von Fetttröpfchen, welche (zur Peripherie hin) immer kleiner und kleiner werden. Oft vereinigen sich diese Züge von Fetttröpfchen mit ähnlichen, von anderen Zellen ausgehenden Zügen, so dass sich ein ganzes Netz von Gängen bildet, in denen sich Fett befindet. Augenscheinlich befinden sich diese Gänge längs den Gefässen und liegen ihnen an. In dem Knotenpunkte, in welchem sich gewöhnlich der grösste Fetttropfen befindet (und wo die Fortsätze zusammenstossen), kann man oft einen an der Wandung liegenden Kern erblicken. Dieses ist natürlich am besten an (mit Carmin, Picrocarmin, Hämatoxylin) gefärbten Präparaten zu sehen. Wenn man in Betracht zieht, dass sich das Fett in diesen Bindegewebsgängen, sowohl bei Fettdegeneration der Leberzellen, als auch bei Fettinfiltration derselben, befindet, so muss man denken, dass sie die Rolle von Wegen spielen, auf denen sich das Fett aus den Leberzellen, bei ihrer Fettdegeneration, und in die Leberzellen (aus dem Blute), bei der Infiltration derselben mit Fett, bewegt. Wir wissen ferner, dass die sog. Zellen des Bindegewebes, oder, besser, die Höhlen, in denen sich fixirte Körper des Bindegewebes befinden, einen Theil des lymphatischen Systems ausmachen, dass andererseits nach den Forschungen von M' Gillavry, Asp, Fleischl, Budge u. A. die Capillaren der Leber von lymphatischen Gängen umgeben sind: wir haben folglich in den gegebenen Erscheinungen eine Fettinjection derjenigen feinsten lymphatischen Wege, welche, wie die Forschungen der letzten Zeit zeigen, eben die Vermittler der Bewegung der Säfte zwischen den Blut- und Lymphgefässen vorstellen, und die, nach Arnold[1]), eben die sog. Zellen des Bindegewebes sind.

Ausser dem beschriebenen Vorkommen des Fettes in der Leber, welches sich hauptsächlich in dem Bindegewebe und nur theilweise in den Leberzellen vorfand, kann ich nicht unerwähnt lassen, dass die letzteren gewöhnlich bei Urämie (besonders bei Unterbindung der Ureteren) eine körnige Veränderung zeigten, welche manchmal einen hohen Grad erreichte. Merkwürdig ist dabei, dass sich sowohl in diesem hohen Grade körniger Degeneration (welche besonders in einem Falle von Unterbindung der Ureteren stattfand),

[1]) Dieses Archiv Bd. 62.

als auch in anderen Fällen, wo diese Veränderungen weniger stark ausgeprägt waren, und zwar an aus frischer Leber bereiteten Präparaten, welche in Wasser mit Glycerin oder in reinem Glycerin lagen, sehr leicht Krystalle von verschiedenem Charakter bildeten, welche bald in Gestalt kleiner, farbloser, einzeln liegender Nadeln, bald in Gestalt von aus sehr kleinen Nadeln zusammengesetzten Rosetten erschienen, die an Krystalle von Fettsäuren erinnerten. In einigen Fällen erreichten einzeln liegende Nadeln eine bedeutende Grösse. In einem Falle von Unterbindung der Ureteren, wo die körnige Veränderung der Leberzellen den höchsten Grad erreicht hatte, erschienen gerade in frischen Präparaten, welche eben bereitet waren und in Wasser mit Glycerin behandelt wurden, diese Krystalle in enormer Menge, indem sie gleichsam das ganze Parenchym der Leber besäten. Was das aber für Krystalle waren, musste ganz genau durch chemische Erforschung ermittelt werden.

Doch ehe wir auf die Darlegung der chemischen Untersuchungen eingehen, welche wir in Bezug auf die Krystalle veranstaltet haben, wollen wir hier in Kürze von den anatomischen Veränderungen in den übrigen Organen und von einigen Symptomen, welche bei den von uns operirten Thieren beobachtet wurden, reden. Unter den Organen, welche bei der auf die eine oder andere Weise (d. h. durch Unterbindung der Ureteren oder durch Unterbindung der Nierenarterien) künstlich hervorgerufenen Urämie afficirt wurden, mussten ohne Zweifel die Nieren, als die Organe, welche bei dieser Operation unmittelbar interessirt waren, die grössten und zugleich am meisten interessanten Veränderungen bieten. Diese Veränderungen waren so ausgedehnt und so wichtig, dass ihre ausführliche Beschreibung den Gegenstand einer speciellen Arbeit bilden kann, um so mehr, da dabei auch chemische, mehr oder weniger tiefe Untersuchungen nothwendig sind. Daher können wir sie hier nur in Kürze erwähnen. Natürlich mussten diese Erscheinungen in beiden Fällen bedeutend verschieden sein. Unter den Erscheinungen in den Nieren, deren Ureteren unterbunden waren, waren überwiegend die Vergrösserung des Volumens der Niere und Hämorrhagien in der Kapsel und in dem sie umgebenden Bindegewebe, theilweise (oft in Gestalt kleiner Punkte) auch in der Substanz der Niere selbst. Diese letztere

bot dabei in den meisten Fällen eine mehr oder weniger stark ausgeprägte Anämie, besonders in ihrer Corticalschicht, dar. Beim Durchschneiden der Nieren floss aus ihnen gewöhnlich eine bedeutende Menge einer gelblichen, wasserähnlichen, etwas trüben Flüssigkeit aus. Die Nierenbecken waren in solchen Fällen gewöhnlich durch Urin stark erweitert; bei mikroskopischer Untersuchung zeigten auch die Kapseln der Malpighi'schen Knäuel dasselbe, wobei die Gefässe des Glomerulus oft auf irgend eine Seite geschoben waren. Das Epithel der Harnkanälchen, besonders der gewundenen, war meistentheils sehr stark körnig verändert, einige Kanälchen zeigten eine stark ausgeprägte Fett- und Colloiddegeneration. Im Lumen der Kanälchen, sowohl der gewundenen, als der geraden, kommen oft sehr verschiedene Krystalle vor, deren chemische Natur eine specielle Untersuchung erfordert. Die Nieren, deren Arterien unterbunden waren, erscheinen einigermaassen verkleinert oder zusammengefallen. Die corticale Substanz hat eine sehr auffallende, graugelbliche Färbung, und ist sehr scharf von der dunkelrothen medullären, welche meistentheils eine allgemeine venöse Hyperämie zeigte, abgegrenzt. Die graugelbe Corticalschicht wurde von der dunkelrothen Medullarschicht durch eine allgemeine bogenförmige Linie abgetheilt, oder es wurde diese Linie durch die dunkelrothen Basen der Pyramiden, welche in Gestalt kleiner Halbkreise in die graugelbe Corticalsubstanz eindrangen, gebildet. Manchmal kamen in der stark hyperämischen, dunkelrothen Medullarsubstanz kleine graugelbe Flecken, in Gestalt von Pünktchen oder Streifen, vor, ebenso wie in der blassgrauen corticalen Substanz kleine hämorrhagische Nestchen. Die mikroskopische Untersuchung zeigte in der Corticalschicht einen sehr hohen Grad von Fettdegeneration der Harnkanälchen. Diese kommt hier oft in Gruppen vor, zwischen welchen sich Stellen befinden, in denen die gewundenen Harnkanälchen auch fettige oder körnige Entartung, aber in geringerem Grade und nicht so dicht, zeigen. Oft erscheint dabei eine colloide Degeneration des Epithels der Kanälchen, oder was von den Autoren scholliger Zerfall [Buchwald und Litten[1]) u. A.] genannt wird. Merk-

[1]) Ueber die Structurveränderung der Niere nach Unterbindung ihrer Vene. Dieses Archiv Bd. 66. Hft. 2.

würdig ist dabei der Umstand, dass die Glomeruli grösstentheils mehr oder weniger normal sind und wie Oasen in der Masse der dunkeln, stark Licht brechenden, fettig degenerirten Harnkanälchen erscheinen. In der Medullarsubstanz beobachteten wir Injection der Gefässe; das Epithel der geraden Kanälchen hatte sich viel besser erhalten und nur einige der letzteren boten eine dichte, fettige, körnige oder colloide Entartung dar[1]). Die Milz zeigte weder bei Unterbindung der Ureteren, noch bei der der Nierenarterien besondere Veränderungen. Der Magen und der Darmkanal bot in beiden Fällen Erscheinungen eines mehr oder weniger bedeutenden Katarrhs dar. Der Inhalt des Magens reagirte oft alkalisch, manchmal neutral, manchmal auch schwach sauer. Zuweilen enthielt er etwas Galle. In einem Falle von Unterbindung der Ureteren, wobei sehr starkes Erbrechen beobachtet wurde, fanden wir im unteren Theile des Dünndarms Invaginatio mit Erscheinungen starker Hyperämie und Gangrän der eingeklemmten Theile. Das Herz war gewöhnlich in seinen beiden Hälften mit zahlreichen, festen Blutcoagula angefüllt und sogar gleichsam ausgedehnt, ebenso auch die grossen Gefässe. Die Musculatur des Herzens hatte nicht selten eine graulichе Farbe und war schlaff. Unter dem Mikroskop erschienen die Muskelfasern oft bedeutend körnig verändert. Der Herzbeutel und die Pleura waren oft hyperämisch und nicht selten befanden sich an ihnen kleine Ecchymosen. Die Lungen boten gewöhnlich keine besonderen Veränderungen dar. Manchmal nur wurde in ihren unteren Theilen die Anwesenheit einer bedeutenden Menge seröser Flüssigkeit und kleiner Ecchymosen beobachtet.

Die Muskeln des Rumpfes und der Extremitäten waren gewöhnlich von sehr ausgeprägt dunkelrother Farbe. Unter dem Mikroskop zeigten die Muskelfasern, ebenso wie die des Herzens, oft eine mehr oder weniger bedeutende körnige Degeneration. Die Entzündungserscheinungen in der Wunde waren gewöhnlich nicht stark entwickelt, selten konnte man in derselben eine mehr oder weniger bedeutende Bildung von Eiter sehen; ebenso waren auch gewöhnlich die Erscheinungen der localen Peritonitis schwach ausgedrückt.

[1]) Die Beziehung dieser Veränderungen zur Vertheilung der Gefässe können wir hier nicht näher betrachten, weil das uns zu weit von unserem Gegenstande ablenken würde.

Aus dem, was über die pathologisch-anatomischen Erscheinungen, welche an den der Unterbindung beider Ureteren oder beider Nierenarterien unterworfenen Thieren beobachtet wurden, gesagt worden ist, ist zu ersehen, dass diese Erscheinungen, wie im ersten, so auch im zweiten Falle — mit Ausnahme einiger, nur örtlichen und durch Manipulationen bei der Operation bedingten Erscheinungen — sehr viel mit einander gemein haben, so dass, wenn man die Nieren, deren Veränderungen bei beiden Operationen sehr verschieden sind, aus der Betrachtung lässt, es schwer fallen würde, einen auch nur einigermaassen wesentlichen Unterschied zu finden. Zwar waren die Erscheinungen in der Leber bei Unterbindung der Ureteren etwas stärker ausgeprägt, als bei Unterbindung der Nierenarterien, doch trat dieser quantitative Unterschied bei weitem nicht in allen Fällen so stark hervor, dass er hätte besonders notirt werden können.

Wenn wir uns nun zu der Frage wenden, was für Symptome bei den Thieren nach Unterbindung der Ureteren und der Nierenarterien beobachtet werden und was für einen Unterschied diese Fälle zeigen, so können wir, ohne in eine weitläufige Auseinandersetzung der Casuistik einzugehen, fast alle Angaben hinsichtlich dieser Frage folgender Weise formuliren:

1. Die Thiere leben, wie in dem einen, so auch in dem andern Falle, fast gleich lange. Meist tritt der Tod im Verlauf des dritten Tages ein; bei Unterbindung der Ureteren einige (4—5) Stunden später.

2. Die hauptsächlichste Erscheinung, welche in beiden Fällen bald nach der Operation eintritt, ist das Sinken der Temperatur. Der Gebrauch narcotischer Mittel bei der Operation — wie Chloroform, Morphium oder Opium — macht das Herabsinken der Temperatur (am ersten Tage) bedeutender, kann aber nicht als Ursache der Temperaturerniedrigung angesehen werden, da die Temperatur auch in Fällen sinkt, wo keine narcotischen Mitteln angewandt werden. Dieses Sinken der Temperatur wird, indem es zuerst nur wenig (besonders am zweiten Tage) schwankt, mit der Zeit immer bedeutender. Entzündungscomplicationen z. B. seitens des Peritoneums können auf den Stand der Temperatur einigen Einfluss ausüben, indem sie dieselbe etwas erhöhen, nichtsdestoweniger sinkt dieselbe aber auch dabei gewöhnlich unter die Norm. Vor der Agonie, oft

ungeachtet der eintretenden, ausgedehnten Convulsionen (besonders nach Unterbindung der Ureteren) sank sie bis 33,5° C. Merkwürdig ist, dass in Fällen, wie sie oben erwähnt sind, wo die Unterbindung nur einer Nierenarterie ausgeführt worden war, die Temperatur am andern und den folgenden Tagen nicht nur nicht sank, sondern sich bedeutend über die Norm hob (bis 40,8°), was niemals bei Unterbindung beider Nierenarterien oder beider Ureteren bemerkt wurde.

3. Neben dem Sinken der Temperatur beobachtete man oft eine Verminderung der Pulsfrequenz (obwohl die Stärke des Pulses, wenigstens in der ersten Zeit, nicht geschwächt war). Manchmal blieb die Zahl der Schläge normal. In einem Falle, in welchem Invagination der Därme Statt fand und die Erscheinungen der Peritonitis stärker ausgedrückt waren, war der Pulsschlag frequent [114—116][1]).

4. Erscheinungen des Erbrechens und der Diarrhöe (manchmal mit Blut) wurden in beiden Fällen beobachtet.

5. Am beständigsten und charakteristischsten waren bei allen operirten Thieren die Erscheinungen von Erschlaffung und Schlafsucht, welche gewöhnlich mit Coma endeten.

6. Convulsionen — klonische und tonische — waren bei Unterbindung der Ureteren sehr oft vorhanden und sehr stark ausgebildet. Bei Unterbindung der Nierenarterien wurden sie nur in einem Falle beobachtet, und auch hier in sehr geringem Grade; man konnte nur sehr schwache Zuckungen in den hinteren Extremitäten bemerken, was man übrigens zuweilen auch bei normalen Hunden sehen kann.

Diese Ergebnisse der klinischen Beobachtung sind ohne Zweifel von nicht geringem Interesse, da sie bei weiter eingehender Untersuchung Vieles von dem aufklären können, was bei Urämie beim Menschen beobachtet wird, wo die Erscheinungen oft so complicirt sind.

Was die Temperatur anbetrifft, so widersprechen unsere Beobachtungen an Thieren der Meinung vieler Kliniker, z. B. Bartels' und Rosenstein's, welche erhöhte Temperatur bei Urämie des

[1]) Unregelmässigkeiten im Pulsrhythmus wurden manchmal auch beobachtet, doch kommt diese Erscheinung bei normalen Hunden oft vor und kann daher kaum eine besondere Bedeutung haben.

Menschen für eine constante Erscheinung halten. Die Erklärung dieses Widerspruches muss man vielleicht zum Theil in den Convulsionen, besonders aber in den Entzündungserscheinungen suchen, welche bei Urämie des Menschen sehr oft Statt finden — wofür zum Theil auch die oben erwähnten, in unseren Experimenten an Thieren beobachteten Erscheinungen sprechen. Obgleich nun bei der experimentellen Bearbeitung dieser Frage die Experimentatoren früherer Zeit, wie Richerand, Prévost und Dumas u. A. nicht selten auf einen fieberartigen Zustand der operirten Thiere hinwiesen (die „fièvre urineuse" der französischen Autoren), so dürfen wir doch nicht vergessen, das solches hauptsächlich zu einer Zeit geschah, wo das Thermometer noch wenig zur Bestimmung des Fiebers angewandt wurde. Nichtsdestoweniger treffen wir auch schon bei einigen früheren Beobachtern, wenngleich in beschränkter Zahl, Andeutungen über Temperaturerniedrigung bei operirten Thieren. Diese Ansicht findet jetzt immer mehr Anklang bei Autoren und sogar Klinikern der Neuzeit. So spricht sich z. B. Picot über die Temperatur der Urämiker in folgenden Worten aus[1]): „le thermomètre baisse d'une manière remarquable depuis le début de l'état urémique confirmé", und führt als Beweis die Forschungen Bourneville's[2]), und die noch früher gemachten Beobachtungen Roberts'[3]), Hirtz's[4]) und Hutchinson's[5]) an. Bei Bourneville sind 3 Fälle angeführt, in welchen die Temperatur bis auf 32°, 31° und 30° sank. Aehnliche Data erhielt auch Samuel[6]) in seinen Experimenten mit Exstirpation der Nieren und Unterbindung der Ureteren und der Nierenarterien bei Kaninchen.

Dasselbe lässt sich auch über die Erscheinungen des Pulses sagen. Schon bei früheren Experimentatoren trifft man unter Experimenten, bei welchen frequenter Puls beobachtet wurde, auch solche, bei denen sowohl Exstirpation der Nieren, als auch Unterbindung der Ureteren von einer Verminderung der Pulsfrequenz

[1]) Les grands processus morbides, par S. S. Picot. 1878.
[2]) Etudes cliniques et thermométriques sur les maladies du système nerveux, 2e fasc., Urémie et éclampsie puerpérale, épilepsie et hystérie. 1873.
[3]) Roberts, The Lancet 1868 et The Pathology of suppression of urine etc.
[4]) Dictionnaire de méd. et de chir. prat. 1869, art. Chaleur.
[5]) The American Journal of the med. sciences. 1870.
[6]) Entstehung der Eigenwärme. S. 55 u. ff.

begleitet wurde. Solches wurde z. B. von Stannius[1]) in den meisten Fällen bei seinen Experimenten mit Exstirpation der Nieren beobachtet, ebenso auch von Zalesky[2]), sowohl bei Exstirpation der Nieren, als auch bei Unterbindung der Harnleiter.

Die Entstehung und physiologische Bedeutung dieser Erscheinungen werden wir hier nicht weiter untersuchen; wir erlauben uns nur zu bemerken, dass in Verbindung mit Erscheinungen des Erbrechens und der allgemeinen Krämpfe die Temperaturerniedrigung und die Verminderung der Zahl der Pulsschläge wahrscheinlich auf Reizung gewisser Nervencentra zurückzuführen ist; diese Reizung kann ausser durch chemische Momente, die dabei vorkommen mögen, auch durch die von uns oben beschriebenen mechanischen Momente, welche Störungen des Blutkreislaufes nach sich ziehen, bedingt werden. Doch ist überhaupt in dieser Beziehung eine weitere experimentelle Bearbeitung erforderlich. Eben daher werden wir auch nicht auf die Erklärung des Umstandes eingehen, dass bei Thieren mit unterbundenen Nierenarterien in unseren Experimenten fast gar keine Krämpfe eintraten, während sie bei Thieren mit unterbundenen Ureteren bedeutend entwickelt waren. Dieses Factum erfordert nicht nur eine Erklärung, sondern auch eine weitere experimentelle Bestätigung, denn die früheren Forscher haben sowohl bei nephrotomirten Thieren, als auch bei Thieren, denen die Ureteren unterbunden waren, Anfälle von Krämpfen beobachtet.

Oben haben wir gesehen, dass bei Untersuchung frischer Lebern von urämischen Hunden, an in Glycerin liegenden, mikroskopischen Schnitten sehr oft die Anwesenheit von Krystallen beobachtet wird. Diese Erscheinung war in einem Falle von Unterbindung der Harnleiter — wie schon oben gesagt — besonders stark ausgeprägt, so dass an solchen Präparaten das Leberparenchym mit Krystallen gleichsam wie besät schien. Dieser Reichthum an Krystallen (hauptsächlich bei Unterbindung der Harnleiter), welcher sich an frischen Präparaten (in Glycerin) sehr leicht zeigte, musste natürlicherweise besondere Aufmerksamkeit auf sich ziehen, und ist somit genaueren

[1]) Arch. für physiolog. Heilkunde. Bd. IX. S. 201. 1850.

[2]) Untersuchungen über den urämischen Prozess etc. 1865. S. 26 u. 29. In einem Falle mit Unterbindung der Ureteren sank die Zahl der Pulsschläge auf 17 in 1 Min. herab. Experim. 111 S. 26.

Untersuchungen unterworfen worden. Bei den wenig charakteristischen Formen der Krystalle (Nadeln, welche entweder frei und ungeordnet lagen oder in kleinen Rosetten gruppirt waren), die im gegebenen Falle beobachtet wurden, konnte man sie ihrem Aussehen nach allein augenscheinlich nicht bestimmen. Hier konnten sehr verschiedenartige Substanzen vorkommen von den Gallen- und Fettsäuren an bis herab zum Harnstoff. Mit Rücksicht auf das Interesse, welches die Beziehung des Harnstoffes zur Leber überhaupt und besonders bei Urämie darbietet, haben wir unsere Aufmerksamkeit eben auf diesen Gegenstand gelenkt und den Versuch gewagt, in dem gegebenen Falle namentlich die Anwesenheit von Harnstoff in der Leber zu bestimmen, obwohl wir vollständig zugeben, dass diese Krystalle, ausser dem Harnstoff, auch noch vielen andern Substanzen angehören konnten (einige dieser letzteren werden wir noch weiter unten erwähnen). Bei Bestimmung des Harnstoffgehalts in der Leber haben wir in diesem ersten Falle (Unterbindung der Ureteren) folgendes Verfahren beobachtet:

Eine gewisse Quantität Leber, nehmlich 268,172 Grm., wurde fein zerrieben. Das Zerreiben der schlaffen, fast zerfliessenden Masse der Leber war sehr leicht. Sodann wurde diese breiartige Masse der Einwirkung von einer 4mal grösseren Menge Alkohol, als die genommene Masse betrug, unterworfen, und nach zweitägigem Stehen (unter Schütteln) filtrirt, zuerst durch feine Leinwand (wobei sie gut durchgespült und gepresst wurde) und dann durch Papier. Das Filtrat wurde abgedampft und dann mit Wasser behandelt[1]).

Um das erhaltene Extract von den Gallensäuren und verschienen extractiven Stoffen zu befreien, wurde es mit Plumbum acetic. basic. sol. und dann mit Schwefelwasserstoff behandelt. Die durch Filtrirung von dem dabei gebildeten Sediment befreite Flüssigkeit

[1]) Bei Bearbeitung mit Wasser blieb in dem nicht löslichen Sediment, ausser einer harzartigen Masse, auf dem Boden des Gefässes in unbedeutender Menge ein pulverartiger, unlöslicher Rest von grauweisser Farbe, welcher, nachdem er ausgetrocknet war, wie Silber blitzte. Unter dem Mikroskop erschien er meistentheils in Gestalt von Drusen und Kugeln, welche aus einer Menge feiner Nadeln bestanden. Ausser den Drusen und Kugeln befand sich in dem Präparate auch eine grosse Anzahl feiner Nadeln. Ihrem Charakter nach waren diese Nadeln am meisten den Nadeln der Kynurensäure ähnlich.

wurde fast bis zur Consistenz des Syrups eingekocht, und dann mit Salpetersäure behandelt; dabei bildete sich eine grosse Zahl von Krystallen von salpetersaurem Harnstoff, deren charakteristische Form — wie Perlmutter glänzende Täfelchen — nicht allein unter dem Mikroskop, sondern auch nach eintägigem Stehen (an einem kühlen Orte), selbst makroskopisch sehr gut zu sehen war. Die Krystalle hatten sich in diesem Falle so gut gesetzt, dass sich die Flüssigkeit durch (sehr vorsichtige) Dekantirung von ihnen abgiessen liess und die Krystalle, nachdem sie unter der Glocke über Schwefelsäure getrocknet waren, gewogen werden konnten. 268,172 Grm. Leber enthielten 8,207 Grm. dieser Krystalle, d. h. also reinen Harnstoff 4,00 Grm. oder in Procenten ausgedrückt = 1,49 pCt.

Diese Untersuchung hat also gezeigt, dass die oben beschriebenen Krystalle, welche wir in der Leber gefunden haben (hauptsächlich an frischen Präparaten in Glycerin), wenn auch nicht alle, so doch zum grossen Theil ihre Anwesenheit eben dem Harnstoff verdanken. Zugleich hat diese Untersuchung jedoch auch das interessante Factum gezeigt, dass sich bei Urämie, die durch Unterbindung der Ureteren hervorgerufen ist, in der Leber eine sehr grosse Menge Harnstoff ansammelt. Mit Uebergehung einer ausführlichen Untersuchung der Bedingungen, von denen diese Anhäufung von Harnstoff in der Leber abhängt, war doch zu allererst die Bestätigung dieses Factums in anderen Fällen der Unterbindung der Ureteren erforderlich, und es dürfte wohl nicht wenig Interesse darbieten, die Quantität des Harnstoffs in der Leber bei Unterbindung der Nierenarterien zu erforschen und mit der bei Unterbindung der Harnleiter erhaltenen zu vergleichen. Obwohl man nach den zahlreichen Forschungen, besonders Prévost's und Dumas', Grehaut's, Voit's u. A. — nach denen die Rolle der Niere nur in einfacher Absonderung des im Körper schon in anderen Organen gebildeten Harnstoffs besteht, — denken müsste, dass es in dieser Beziehung zwischen der Unterbindung der Ureteren und der Unterbindung der Nierenarterien keinen wesentlichen Unterschied geben kann, so sind nichtsdestoweniger die Forschungen Oppler's noch lange nicht vollständig widerlegt, und es können daher vergleichende, quantitative Untersuchungen in besagter Richtung keineswegs für überflüssig gehalten werden. Bei fortgesetzter Untersuchung des Harnstoffgehalts in der Leber hielten

wir es nicht für überflüssig, sogleich auch den Gehalt an Harnstoff in anderen Organen, soweit es uns möglich war, zu untersuchen, nehmlich im Blute, in den Muskeln und in einem Falle auch im Gehirne. Die Untersuchung und quantitative Bestimmung des Harnstoffs in den Organen wurde entweder ebenso, wie im vorhergehenden Falle, ausgeführt, oder mit einigen Abweichungen, indem die erste Behandlung nicht mit Alkohol, sondern mit (durch Essigsäure) angesäuertem kochendem Wasser geschah. Das Wasserextract wurde ausgekocht, mit Alkohol behandelt, von Neuem ausgekocht, und mit Wasser behandelt; alsdann durch basisch-essigsaures Bleioxyd niedergeschlagen u. s. w., wie im vorhergehenden Falle. Das Blut wurde immer zuerst mit Alkohol behandelt[1]). Es wurde in einer Quantität von 91 Grm. bis 108 Grm. genommen (aus dem Herzen und den grossen Gefässen). Von der Leber wurden 268—630 Grm., von den Muskeln 157—260 Grm. genommen, vom Gehirne 95 Grm. der Untersuchung unterworfen. Die Resultate dieser Untersuchungen — mit den Angaben des ersten oben angeführten Falles von quantitativer Bestimmung des Harnstoffs in der Leber bei Unterbindung der Ureteren — kann man auf folgende Weise formuliren:

Experimente mit Unterbindung der Ureteren.

1. Experiment. Ein grosser Hund. Der Tod erfolgte in der Mitte des 3. Tages. Unbedeutendes Erbrechen (am letzten Tage). Die erste Behandlung mit Alkohol ergab

	reinen Harnstoff in pCt.
in der Leber	1,49 pCt.

2. Experiment. Ein grosser Hund (Gewicht 19950 Grm.). Der Tod erfolgte in der ersten Hälfte des 3. Tages. Das Erbrechen am 2. und 3. Tage ziemlich bedeutend. Die erste Behandlung der Leber und Muskeln mit Wasser, des Blutes mit Alkohol ergab

	reinen Harnstoff in pCt.
in der Leber	0,377 pCt.
in den Muskeln	0,264 pCt.
in dem Blute	0,0565 pCt.

[1]) Dieses geschah auf Grundlage der bekannten Beobachtung Marchand's, nach welchem sich der Harnstoff aus dem Blute auf solche Weise viel besser ausscheiden lässt, als wenn man das Eiweiss durch Kochen gerinnen lässt.

Experimente mit Unterbindung der Nierenarterien.

1. Experiment. Ein grosser Hund. Ein ziemlich bedeutendes Erbrechen am 2. Tage nach der Operation. Der Tod erfolgte am Anfang des 3. Tages. Erste Behandlung mit Alkohol.

Aus der Leber wurden Krystalle erhalten, die von denen des salpetersauren Harnstoffs sehr verschieden, am meisten aber ähnlich salpetersaurem Hypoxanthin waren [1]).

2. Experiment. Ein Hund mittlerer Grösse. Sehr unbedeutendes Erbrechen. Der Tod erfolgte in der Mitte des 3. Tages. Erste Behandlung mit Wasser.

In der Leber dasselbe Resultat wie im vorigen (No. 1) Experimente.

3. Experiment. Ein grosser Hund. Am 2. Tage unbedeutendes Erbrechen. Der Tod erfolgte nach 2 Tagen. Behandlung der Organe mit Wasser.

	Reiner Harnstoff in pCt.
in der Leber	0,274 pCt.
in den Muskeln	0,176 pCt.
im Gehirne	0,027 pCt.

Der bei diesem Experimente im Blute und in der Galle gefundene Harnstoff konnte ganz zufälliger Weise nicht quantitativ bestimmt werden, obwohl er, besonders in der Galle, in bedeutender Menge vorhanden war.

Die eben angeführten Ergebnisse hinsichtlich der Anwesenheit von Harnstoff in den verschiedenen Organen bei Unterbindung der Harnleiter und bei der Unterbindung der Nierenarterien erscheinen natürlich zu unvollständig und zu lückenhaft, um aus ihnen bedeutende Schlüsse zu ziehen. Was man aber unserer Meinung nach daraus schliessen kann, ist, dass bei Unterbindung der Harnleiter die Anwesenheit von Harnstoff in der Leber eine constante Erscheinung ausmacht. In beiden Fällen, in denen diese Untersuchung vorgenommen wurde, ward Anwesenheit von Harnstoff beobachtet, und zwar in bedeutender Menge (in einem Falle bis 1,49 pCt.). Bei Unterbindung der Nierenarterien ist die Anwesenheit von Harnstoff in der Leber (wenigstens in gut zu bestimmender Menge) nicht constant. Sein Fehlen wird hier durch die Anwesenheit einer anderen Substanz gleichsam ersetzt, einer Substanz, welche noch zu definiren ist, die aber der Form ihrer Krystalle

[1]) Traité d'analyse zoochimique qualitative et quantitative par Gorup-Besanez, traduit par S. Gautier. 1875.

nach — Drusen aus ziemlich grossen vielflächigen, prismatischen Nadeln — dem salpetersauren Hypoxanthin sehr ähnlich ist, obwohl sie den Reactionen desselben nicht ganz entspricht [1]). Merkwürdig ist es, dass bei Unterbindung der Nierenarterien in dem Falle (No. 3), in welchem in der Leber eine ziemlich grosse Menge Harnstoff gefunden wurde, diese Menge doch kleiner war, als diejenige, welche man in der Leber in den beiden Fällen von Unterbindung der Harnleiter beobachtet hatte. Der Umstand, dass die Leber in dem eben erwähnten Falle den Harnstoff in kleinerer Menge und in zwei anderen Fällen von Unterbindung der Nierenarterien ihn gar nicht enthielt, lässt sich kaum dadurch erklären, dass nach Unterbindung der Nierenarterien das Erbrechen heftiger sei, als nach Unterbindung der Ureteren, da dies in unseren Experimenten nicht nur nicht beobachtet wurde, sondern sogar das Gegentheil stattfand. Ebenso kann man kaum zulassen, dass hier die Lebensdauer der Thiere nach der Operation eine Rolle spiele. Wenn man auch sagen kann, dass diese Dauer bei Unterbindung der Arterien überhaupt etwas kürzer war, so betrug doch der Unterschied nur sehr wenige Stunden (4—5). Ausserdem lebte das Thier mit unterbundenen Nierenarterien, bei welchem Harnstoff in der Leber gefunden wurde (No. 3), sogar eine etwas kürzere Zeit, als diejenigen, bei welchen kein Harnstoff in der Leber angetroffen wurde. Eine vollständige Erklärung aller dieser Facta ist gegenwärtig sehr schwierig. Vielleicht finden hier die Betrachtungen, welche weiter unten dargelegt werden sollen, Anwendung.

Die oben angeführten Analysen zeigen, dass in den Fällen, wo das quantitative Verhältniss des Harnstoffs in den verschiedenen Organen bestimmt wurde, die Leber die grösste Quantität davon enthielt. Dann folgten die anderen Organe, Muskeln, Blut u. s. w. In diesem Falle stimmen unsere Angaben vollständig überein mit den Ergebnissen, welche von anderen Autoren in ähnlichen Experimenten erhalten wurden. So fand Oppler [2]) (Exp. 10) bei Exstirpation der Nieren beim Hunde 50 Stunden nach der Operation

[1]) So gelang z. B. bis zu einem gewissen Grade die Reaction mit Chlorwasser und Ammoniak, aber aus der Lösung der Substanz in Ammoniak die für Hypoxanthin so charakteristische krystallinische Verbindung mit Argentum nitric. zu erhalten, gelang nicht.

[2]) Beiträge zur Lehre von der Urämie. Dieses Archiv Bd. 21.

im Blute auf 110 Ccm. 0,025 Grm. salpetersauren Harnstoff, in der Leber 0,2 Grm. In anderen Fällen fand er bei Exstirpation der Nieren im Blute 0,013 pCt., in den Muskeln 0,032 pCt. Harnstoff; bei Unterbindung der Ureteren im Blute 0,033 pCt., in den Muskeln 0,257 pCt.

Zalessky[1]) fand, dass der Harnstoff im Blute und in den Muskeln in folgendem Verhältniss enthalten war:

Bei gesunden Thieren

im Blute	0,00387	0,00503	0,00298.
in den Muskeln	0,00104	0,00214	0,00205.

Bei Exstirpation der Nieren

im Blute	0,00177 0,00169	0,00102	0,00195.
in den Muskeln	0,0012	0,0028	0,0020.

Bei Unterbindung der Ureteren

im Blute	0,05118	0,0585	0,0456	0,0539.
in den Muskeln	0,0365	0,0436	0,0528	0,0345.

Voit[2]) fand bei Exstirpation der Nieren bei Hunden Harnstoff in Procenten:

im Blute	0,245 pCt.	0,091 pCt.
in den Muskeln	0,626 pCt.	0,132 pCt.

Gscheidlen[3]) bestimmte die Quantität des Harnstoffs in den Organen zweier Hunde, denen nach 2tägigem Hungern beide Nieren exstirpirt wurden, und erhielt folgende Zahlen:

1. Experiment. Das Blut enthielt vor der Operation 0,014 pCt. Harnstoff, 20 Stunden nach der Operation (aus dem Herzen genommenes Blut) 0,100 pCt., die Leber 0,124 pCt., die Milz 0,140 pCt.

2. Experiment. Das Gewicht des Thieres 12000 Grm. Der Tod erfolgte nach 40 Stunden. Das Blut aus der Vena jugularis enthielt vor der Operation 0,027 pCt. Harnstoff, 24 Stunden nach derselben 0,040 pCt., über 40 Stunden (aus der rechten Herzkammer) 0,133 pCt. Die Muskeln 0,234 pCt., die Leber 0,420 pCt., die Milz 0,460 pCt., die Lungen 0,186, das Gehirn 0,0529 pCt., der Herzmuskel 0,087 pCt., die Flüssigkeit des Auges 0,275 pCt., der Inhalt des Magens 0,057 pCt.

[1]) Untersuchungen über den urämischen Prozess. 1865.

[2]) Zeitschr. für Biologie Bd. IV. Ursprung des Harnstoffs im Thierkörper.

[3]) Studien über den Ursprung des Harnstoffs im Thierkörper. 1871.

Diese Angaben der Autoren, welche mit den Resultaten unserer Forschungen am meisten übereinstimmen, zeigen, dass sich der Harnstoff bei seiner Zurückhaltung im Körper hauptsächlich in den Organen, und weniger im Blute ansammelt; unter den Organen ist die Leber (nach Gscheidlen zugleich auch die Milz) das Organ, in welchem sich der Harnstoff am meisten ansammelt. In unserem 1. Experiment mit Unterbindung der Ureteren ist die Quantität des in der Leber nachgewiesenen Harnstoffs (1,49 pCt.) viel grösser, als die, welche die genannten Autoren für die Leber in solchen Fällen gefunden hatten (0,42 — 0,62). Nichtsdestoweniger glauben wir nicht, dass hier ein Fehler oder ein besonderer Zufall stattfand. Prévost und Dumas fanden bei Exstirpation der Nieren bei Hunden bis 0,83 pCt. Harnstoff im Blute, bei Katzen sogar bis 1,04 pCt. Leider ist in unserem 1. Experiment die Menge des Harnstoffs im Blute nicht bestimmt worden. Doch wenn wir die Möglichkeit der eben genannten Zahlen für das Blut in Betracht ziehen und die Angaben Gscheidlen's — nach welchem die Leber 2mal soviel und mehr Harnstoff enthalten kann, als das Blut (siehe sein oben angeführtes 2. Experiment) — als unzweifelhaft richtig anerkennen und sie auf unseren Fall anwenden, so wird uns die Zahl, welche wir in unserem 1. Experiment (mit Unterbindung der Harnleiter) für die Menge des Harnstoffs in der Leber erhalten haben, nicht nur nicht sonderbar, sondern sogar ganz natürlich erscheinen.

Jetzt fragt es sich aber, wie soll man sich diese Anhäufung des Harnstoffs in der Leber in dem gegebenen Falle erklären? Augenscheinlich können hier zwei Fälle stattfinden: entweder bildet die Leber im Verhältniss zu den anderen Organen eine grössere Menge Harnstoff, so dass in diesem Falle der von ihr gebildete Harnstoff, so zu sagen, in loco zurückgehalten wird, oder es kommt dieser letztere aus anderen Bezirken des Körpers hierher und häuft sich in der Leber an, als einem Organ, welches in diesem Falle vicariirend die Rolle der Nieren übernimmt. Uns scheint es voreilig, aus den mitgetheilten Thatsachen zu folgern, dass die Leber im Verhältniss zu den anderen Organen eine grössere Menge Harnstoff bildet. Diese Idee, dass die Leber unter allen Organen die meiste Menge Harnstoff bilde, ist in letzter Zeit in der Wissenschaft sehr verbreitet und hat in einigen sehr geachteten Autoritäten Anhänger gefunden, doch

ist sie aus pathologischen Untersuchungen, welche einen Zusammenhang zwischen der Menge des durch den Körper ausgeschiedenen Harnstoffs und dem krankhaften Prozesse in der Leber gezeigt haben (Fourcroy et Vauquelin, Prévost et Dumas, Bouchardat, Vogel, Frerichs, Parkes, Murchison, Brouardel etc.), hervorgegangen, — aus Untersuchungen also, welche ihrer Complicirtheit wegen sehr verschiedene Erklärungen zulassen. Daher hat diese Idee in ihrer experimentell physiologischen Behandlung bis zu dieser Zeit noch keine festen Grundlagen erhalten. Die Angaben Meissner's hinsichtlich der Anwesenheit einer Quantität von Harnstoff in der normalen Leber des Hundes und des Kaninchens (für ersteren einige Centigramm) können kaum als solche Grundlagen angesehen werden. Ebenso können auch die Experimente Zion's hinsichtlich der Bildung des Harnstoffs in der Leber ausserhalb des Körpers, indem Blut durch die Leber hindurch gelassen wurde (Ludwig's Methode), nach der theoretischen und experimentellen Kritik Gscheidlen's kaum irgend eine Bedeutung mehr haben. Die Untersuchungen dieses letzteren zeigen nehmlich erstens, dass die Leber zwar im normalen Zustande Harnstoff enthält, aber in Procenten ausgedrückt, nicht mehr, als das im Körper circulirende Blut (der Meinung Meissner's entgegen), und zweitens, dass die Leber, wenn sie aus dem Körper ausgeschnitten worden ist, weder an und für sich, noch wenn man Blut durch sie gehen lässt, wie es Zion that, neuen Harnstoff bildet. Die Untersuchungen der jüngsten Zeit hinsichtlich dieser Frage widersprechen einander in hohem Grade. So fand I. Munk[1]) im arteriellen Blute normaler Hunde mehr Harnstoff als in der Leber und Gamgee[2]) in der Leber mehr Harnstoff, als im Arterienblute, und im Blute der Lebervenen mehr als in dem der Carotis. Picard[3]) wieder fand für den Gehalt des Harnstoffs in verschiedenen Organen eines hungernden Hundes folgende Zahlen auf 1000 Theile: in den Muskeln 2,47 Grm., im Gehirn 1,1, in der Leber 0,48. Bei einem Hingerichteten: in den Muskeln 1,05, in der Leber 0,40 Grm. Eben solche Untersuchungen bei einem im Prozess der Verdauung sich

[1]) Pflüger's Archiv 1875. Bd. XI. Vgl. auch ebenda C. Pekelharing, Ueber die Harnstoffbestimmung.

[2]) The Brit. med. Journ. 1878. p. 731.

[3]) Compt. rend. Bd. 87. 1878. No. 15.

befindenden Hunde gaben für die Muskeln und das Gehirn dieselben Zahlen, für die Leber etwas grössere, nehmlich 1,2 und 1,36 Grm. Ausserdem hat dieser Untersucher auch an Fröschen gezeigt[1]), dass sie auch nach der Exstirpation der Leber fortfahren, Harnstoff auszuscheiden. Wenn auch die Angaben hinsichtlich der Bildung des Harnstoffs in der Leber einander widersprechen, so ist es andererseits doch unzweifelhaft, dass die Leber hinsichtlich der Substanzen, welche durch die Nieren abgesondert werden, die Rolle eines dieselben ausscheidenden Organes spielen und die Nieren sogar bis zu einem gewissen Grade ersetzen kann, wenn dieselben unthätig sind. Wenn man z. B. in das Blut eines Thieres Indigocarmin eingeführt und zugleich die Ausscheidung desselben durch die Nieren (durch Unterbindung der Nierenarterien oder der Ureteren) verhindert hat, so wird der Indigocarmin hauptsächlich durch die Leber aus dem Körper ausgeführt, während in der Norm die Leber den Indigocarmin wohl auch ausscheidet, aber viel weniger als die Nieren. Vögel scheiden die harnsauren Salze gewöhnlich nicht durch die Leber aus, bei Unterbindung der Ureteren aber enthält die Galle eine solche Menge harnsaurer Salze, dass sie sich, wenn man sie in der Blase der Wirkung von Alkohol unterwirft, in einen, die Blase ganz ausfüllenden, harnsauren Stein verwandelt; in der Leber selbst sind dabei die Gallenwege mit harnsauren Salzen angefüllt, wie wir es in unseren Experimenten zu sehen Gelegenheit hatten. Picard hat auch, wie bekannt, die Anwesenheit von Harnstoff in der Galle bei Urämie beobachtet. In einem unserer Experimente mit Unterbindung der Nierenarterien beim Hunde haben auch wir Harnstoff in der Galle gefunden, doch konnten wir leider zufälliger Weise, wie schon oben erwähnt, seine Quantität nicht bestimmen. Nach allem oben Dargelegten müsste man wohl zu dem Schlusse gelangen, dass die Thatsachen, welche in unseren Experimenten erhalten und auch von anderen Forschern angeführt wurden, hinsichtlich der Anwesenheit einer grösseren Quantität von Harnstoff in der Leber, wenn solcher überhaupt im Körper zurückgehalten wird, eher dafür sprechen, dass die Leber unter diesen Bedingungen wirklich die Rolle eines vicariirenden Organs den Nieren gegenüber spielt, als dass sie im Allgemeinen im Verhältniss

[1]) Gaz. méd. de Paris. 1878. No. 30.

zu den anderen Organen eine grössere Menge Harnstoff bildet. Auf Grundlage der Thatsache endlich, dass bei Unterbindung der Ureteren der Harnstoff in der Leber eine constantere Erscheinung ist und in grösserer Menge gefunden wird, als bei Unterbindung der Nierenarterien — parallel den Angaben anderer Forscher (Oppler, Perls) bei Unterbindung der Ureteren, im Vergleich mit der Exstirpation der Nieren — und dass dieselben Verhältnisse auch für die anderen Organe beobachtet wurden, könnte man denken, dass, wenn auch der Harnstoff sich im Körper unabhängig von den Nieren bildet — wie es jetzt überhaupt in der Wissenschaft angenommen wird —, nichtsdestoweniger die Nieren noch eine gewisse Quantität von Harnstoff zu der, welche im Körper gebildet wird, hinzufügen. Dieser Gedanke erfordert natürlich noch weitere Forschungen, um die Stelle eines unzweifelhaft festgestellten Factums in der Wissenschaft einzunehmen, doch ist er allem Gesagten zufolge sehr wahrscheinlich. Solch eine Anschauung würde viele im Widerspruch zu einander stehende Thatsachen in der Wissenschaft erklären und die entgegengesetzten Beobachtungen und Meinungen der verschiedenen Autoren über die Function der Nieren und über den urämischen Prozess wenigstens bis zu einem gewissen Grade in Einklang bringen. Doch das ist eine Sache der Zukunft.

Erklärung der Abbildungen.

Tafel I—II.

Alle Zeichnungen, ausser der dritten, sind nach Präparaten ausgeführt, welche der, durch Unterbindung der Ureteren hervorgerufenen Urämie gehören.

Tafel I.

Fig. 1. Ein isolirtes Gefäss aus der grauen Substanz des grossen Gehirns. In den Wandungen desselben befinden sich, stellenweise in Häufchen gruppirt, hyaloide Schöllchen (a), welche etwas kleiner sind, als die im Gefässe befindlichen rothen Blutkörperchen (b). 3 : 8 H.

Fig. 2. Auch ein isolirtes Gefäss, in dessen Wandungen sich hyaloide Massen befinden, welche aus Schöllchen von verschiedener Grösse bestehen. Einige Schöllchen sind grösser, als die rothen Blutkörperchen. (Präparat mit Picrocarmin gefärbt.) Vergr. 3 : 8 H.

Fig. 3. Ein Gefäss in der grauen Substanz des Grosshirns vom Hunde (bei Cholämie). Neben der Gefässwand, in den perivasculären Räumen, befinden

sich hyaloide Massen (a), welche aus Schöllchen bestehen, die sich wenig von rothen Blutkörperchen (b) unterscheiden. 3 : 8 H.

Fig. 4. Ein Gefäss in der grauen Substanz des Grosshirns. An der Stelle seiner Verzweigung im perivasculären Raume befinden sich Hyalinmassen (a), die aus ziemlich grossen Schollen bestehen, welche einige Mal grösser sind, als die im Gefässe befindlichen rothen Blutkörperchen (b). In einem der Zweige des Gefässes befinden sich im Gefässlumen Hyalinmassen, die dasselbe verstopfen (c). 3 : 7 H.

Fig. 5. stellt ein Gefäss dar, welches sehr grosse Schollen hyaloider Massen enthält, die zum Theil über seinem Lumen (a), zum Theil aber auch in demselben liegen (b); hier befinden sich auch rothe Blutkörperchen (c). (Glycerin mit Essigsäure.) 3 : 7 H.

Tafel II.

Fig. 6. Ein mit Jod und einer unbedeutenden Menge Schwefelsäure bearbeitetes Präparat aus der grauen Substanz des Grosshirns. Die dunkler gefärbten Stellen längs den Gefässen, in A, stellen in den Wandungen derselben befindliche Hyalinmassen dar, welche in Folge von Einwirkung der Reagentien im Verhältniss zur übrigen Gehirnsubstanz dunkler gefärbt sind [1]). H. 3 : 4. In B ist der hervorragende Theil des Gefässes (a) von Fig. A bei stärkerer Vergrösserung abgebildet: 3 : 8 H. Hier kann man deutlich sehen, wie die Elemente, aus denen die Hyalinmassen (b) bestehen, rothen Blutkörperchen (c) an Grösse und an Aussehen ähnlich sind und sich von ihnen nur durch einen dunkleren Farbenton unter der Einwirkung der genannten Reagentien unterscheiden.

Fig. 7 stellt Fettinfiltration der lymphatischen Bindegewebsgänge einer urämischen Leber (Unterbindung der Ureteren) dar. Diese Gänge (a) sind der Lage der sog. Bindegewebszellen gemäss in dem Stroma des Bindegewebes, welches die Lebercapillaren umgiebt, vertheilt (b). Präparat ausgepinselt.

[1]) Die übrige Gehirnmasse ist hier etwas dunkler gefärbt, als es in dem Präparate der Fall war.

V.

Anatomische Untersuchungen über Spondylitis.

(Aus dem pathologischen Institut des Herrn Prof. Langhans in Bern.)

Von Dr. Gottlieb Feurer.

(Hierzu Taf. III.)

Die vorliegende Arbeit wurde unternommen unter dem Eindruck der Umwälzung, die namentlich durch die Untersuchungen von Köster in den Ansichten über die Natur der chronischen Knochen- und Gelenkkrankheiten hervorgebracht wurde.

Unterdessen sind die Arbeiten von König[1]) und Volkmann[2]) über die fungöse Gelenkentzündung erschienen und haben der Thatsache, dass man es dabei mit Tuberculose der Knochen und Gelenke zu thun habe, allgemeine Berücksichtigung verschafft.

Die chronische Entzündung der Wirbelkörper, die Spondylitis schlechtweg, wurde bis heute oft in den Lehrbüchern als eine sogenannte scrofulöse Caries betrachtet (Volkmann, Rindfleisch) und man sah sich meist veranlasst, diese scrofulöse Caries der Wirbelsäule als eigenes Thema von der einfachen und der fungösen Ostitis abzutrennen, hütete sich aber ängstlich, von Tuberculose zu sprechen oder hielt diese wenigstens für eine Ausnahme.

Diese wenig präcise Betrachtung der Spondylitis liess es als geboten erscheinen, genauere histologische Untersuchungen anzustellen und namentlich das Verhältniss zur Tuberkulose zu studiren.

Wenn nun auch, Dank der oben citirten Arbeiten, hiermit keine neuen Grundideen mehr geliefert werden, so mögen doch die nachfolgenden Mittheilungen den Werth haben, dass sie eine bisher offene und auch durch die neueren Arbeiten nicht ausgefüllte Lücke ausfüllen.

Die Untersuchungsobjecte eigneten sich zum Theil recht gut auch zur Berücksichtigung anderer mit Bezug auf chronische Ostitis

[1]) Zeitschrift für Chirurgie.

[2]) Klin. Vorträge. 168.

aufgeworfene Fragen, wie z. B. über die entzündliche Vascularisation des Knochens.

Die Arbeit wurde auf dem pathologischen Institut unter der Leitung des Herrn Prof. Dr. Langhans ausgeführt, der mir auch das Material in freundlichster Weise zur Verfügung stellte. Ich statte ihm an dieser Stelle meinen innigsten Dank ab.

Ich kann über 12 Fälle referiren, die theils im letzten Jahr zur Section kamen, theils von früheren Jahren her in der hiesigen pathologisch-anatomischen Sammlung sich fanden.

Sämmtliche Präparate sind zum Zwecke der mikroskopischen Untersuchung entkalkt worden und zwar mittelst Chromsäure. Je nach der Grösse der Knochen und der Menge der angewandten ($1\frac{1}{2}$—2procentigen) Chromsäurelösung brauchte das Präparat eine bis mehrere Wochen zur vollständigen Entkalkung.

Alle 1—2 Tage wurde die Chromsäurelösung erneuert, resp. neue Chromsäure zugegeben, um ungefähr denselben Concentrationsgrad stetig zu erhalten.

Das Verfahren wurde einigemal beschleunigt durch einen $\frac{1}{4}$procentigen Zusatz von Salzsäure.

Von dem Zeitpunkt der Entkalkung an lagen die Präparate in Spiritus. Als Färbemittel für die mikroskopischen Schnitte wandte ich anfangs Carmin an, der sich als recht angenehm erwies, später Alauncarmin nach Grenacher, der wegen seiner rascheren Einwirkung eine wesentliche Zeitersparniss ermöglicht.

Wenn man übrigens einige Uebung erlangt hat, so wird man sich bald überzeugen, dass sorgfältig ausgeführte Schnitte auch ohne Färbung in den meisten Fällen hinreichen.

Hämatoxylin scheint für solche Präparate, die mit Chromsäure behandelt sind, ein unpassendes Färbemittel zu sein, wenigstens brachte ich es nie zu brauchbaren Färbungen.

Die Schnitte wurden manuell mit dem Rasirmesser ausgeführt.

Die folgenden Beschreibungen werden es zwar genügend beweisen, dass mein Material die fungöse oder die sogenannte scrofulöse Spondylitis der Autoren betrifft; ich will aber doch noch eine gedrängte Schilderung des makroskopischen Befundes vorausschicken, zum Beweise, dass mir wirklich jene Erkrankung vorlag.

Es handelt sich in allen Fällen um Erkrankungsheerde in irgend einem Abschnitt der Wirbelsäule, welche zu grösserer oder

geringerer Destruction des Knochens und der Zwischenbandscheiben mit oder ohne pathologische Verbiegungen der Wirbelsäule geführt haben.

Unregelmässige Höhlen, die bald dem Defect eines ganzen oder zweier Wirbel entsprechen, bald nur stecknadelkopfgross sind und die mit Eiter oder käsigem Brei ausgefüllt sind, finden sich einzeln oder in Mehrzahl auf dem Durchschnitt eines oder mehrerer an einander grenzender Wirbelkörper.

Ihre Wandung ist unregelmässig, oft rauh, zuweilen mit einer weisslichen membranartigen Schicht überzogen; oft finden sich in dem Inhalt auch kleine freie nekrotische Knochenstückchen.

Die Umgebung der Höhle hat noch die Festigkeit des Knochens erhalten oder sie ist rareficirt, leicht eindrückbar, oft von trübem, graugelbem, käsigem, auch missfarbigem Aussehen, oder es besteht um die Höhle oder um die käsig infiltrirten Partien herum vermehrte Injection.

Käsige Infiltration und Röthung gewisser Abschnitte der Umgebung können sowohl allein und ohne Höhlenbildung die heerdartige Erkrankung ausmachen, als neben ausgedehnten Zerstörungen anderer Wirbel oder Wirbelabschnitte bestehen.

In der Regel finden sich Senkungsabscesse in den Weichtheilen.

Zur mikroskopischen Betrachtung übergehend, will ich die Veränderungen des eigentlichen Knochengerüstes voranstellen. Die Zerstörung desselben in der Form der Howship'schen Lacunen und die Vascularisation bilden die hier hauptsächlich in Betracht kommenden pathologischen Prozesse.

Dann folgen die histologischen Veränderungen des Knochenmarkes und die daraus zu folgernde Beziehung zur Tuberculose und am Schlusse noch 2 abweichende Fälle, die einer besonderen Interpretation bedürfen.

Ich will es unterlassen, hier eine ausführliche Literaturübersicht zu geben und verweise nur auf die im Text citirten Arbeiten.

I. Resorption des Knochens durch Howship'sche Lacunen.

Ueberall, wo man makroskopisch Zerstörungsheerde oder wenigstens Rarefication des Knochens, mancherorts, wo man nur mikroskopisch Infiltration des Markgewebes wahrnimmt, trifft man Resorption des Knochengewebes in Form von Howship'schen Lacu-

nen. Dieselben sind schon von so vielen Autoren ausführlich beschrieben worden, dass es hier genügt, ihre Beschaffenheit mit den allerorts beschriebenen Bildern als identisch zu bezeichnen.

An dem Knochen, der die käsigen Heerde und Höhlen begrenzt, finden sich die Lacunen an der freien Oberfläche der Knochenbälkchen in einem Rayon, der eine durchschnittliche Breite von 2—4 Markräumen hat. Für die Stellen ohne eigentliche Ulceration lässt sich nur sagen, dass sie sich gewöhnlich an die Partien mit stärkster Markinfiltration, eventuell auch Verkäsung, halten.

Man trifft allerdings in der Stärke der Lacunen Differenzen je nach dem Individuum. Bald sind sie seichter, bald tiefer, bald treten 2—4 Lacunen zusammen und bilden so eine grössere Aushöhlung, gleichsam eine Lacune 2. Ordnung. Bei wenigen Fällen findet man allein oder neben Howship'schen Lacunen eine Arrosion des Knochenrandes, die zwar mit den gewöhnlichen Lacunen viel Aehnlichkeit hat, aber in den Dimensionen sehr verschieden ist. Der Knochenrand ist daselbst nur durch ganz kleine Buchten ausgenagt, die etwa so gross sind, dass 1—2 Lymphkörperchen darin Platz hätten und die bei weitem nicht die Regelmässigkeit der gewöhnlichen Lacunen zeigen. Vergl. die Bemerkungen zu dem zweiten anhangsweise geschilderten Fall.

Man hat über die Genese der Lacunen schon so viel gestritten und es ist so oft vorgekommen, dass die zuverlässigsten Beobachter zu diametral entgegengesetzten Ansichten gekommen sind, dass ich mir nicht ein allgemeines Urtheil für alle pathologischen Zustände des Knochens erlaube, um so mehr, als meine Untersuchungsobjecte sich nur auf eine ganz bestimmte Erkrankung des Knochens beziehen.

Active Veränderung der Knochenkörperchen und Umwandlung derselben in Markgewebe, in Knorpel oder in gewöhnliches Bindegewebe, sowie in Geschwülste (z. B. Sarcom), oder aber ein ganz stabiles Knochengerüst, welches nur passiv das an sich geschehen lässt, was das Markgewebe thut — das ist die Frage. Mehrere Autoren, z. B. Volkmann[1]) und neuerdings Ziegler[2]) haben beide Möglichkeiten zugegeben.

[1]) Archiv f. klin. Chirurgie. IV.
[2]) Dieses Archiv.

Rindfleisch[1]) nimmt an, dass die unter vermehrtem Druck zuströmende Ernährungsflüssigkeit die Lacunen erzeuge und steht damit ebenfalls auf dem Boden derjenigen, die dem Knochengewebe keine vitale Reaction zuschreiben.

Was meine Untersuchungen betrifft, so habe ich niemals irgend welche Veränderungen der Knochenkörperchen, vor Allem keine Vergrösserung oder Formveränderung derselben constatiren können, noch auch etwa jenen „mosaikartigen Zerfall" der Grundsubstanz, welchen Volkmann (Langenbeck's Arch. IV) 2mal beobachtete und zu Gunsten der Virchow'schen cellularpathologischen Theorie erklärte. (Eine hiervon abweichende Beobachtung bei dem ersten im Anhang beschriebenen Falle beweist hier nichts und findet unten ihre eigene Erklärung.)

Ich müsste meinen Beobachtungen daher Zwang anthun, wollte ich die Lacunen aus vergrösserten Knochenkörperchen entstehen lassen. Was in Wirklichkeit jeweilen aus den Knochenzellen wird, wenn die Tela ossea zerfällt, ob sie zu Grunde gehen oder ob sie sich zu Markzellen umwandeln, darüber konnte ich mir kein eigenes Urtheil bilden, da sie eben in ihrem weitern Schicksal stets dem Blick entschwinden.

Was den Inhalt der Lacunen anbetrifft, so besteht derselbe in der Mehrzahl der Fälle aus Riesenzellen von regelmässiger, meist ovoider, seltner kugeliger Gestalt, vom 5—10fachen Durchmesser eines Lymphkörperchens und mit einer grossen Zahl runder Kerne, die über die ganze Zelle vertheilt sind.

Selten finden sich 2 oder mehr solcher Myeloplaxen in einer Lacune und man hat dann fast immer den Eindruck, als habe ein Verschmelzen von 2 oder mehr Lacunen stattgefunden. Die Lacunen sind gewöhnlich von den Myeloplaxen nahezu ausgefüllt, so dass nur noch wenige kleinere und grössere Rundzellen wie sie im Mark vorkommen, daneben Platz finden, hie und da auch einige feine Fasern oder kleine Spindelzellen. Diese Myeloplaxen sind nur in etwas mehr als der Hälfte von Fällen vorhanden; wo sie fehlen findet sich an ihrer Stelle in den Lacunen dasselbe Gewebe wie im übrigen infiltrirten Mark. Bisweilen herrschen dann darin allerdings etwas grössere Rundzellen vor.

[1]) Lehrbuch d. pathol. Gewebelehre.

Es giebt auch Bilder, wo eine regelmässige Reihe von Myeloplaxen von einem arrodirten Knochenvorsprung zum anderen geht, ohne dass sich in ihrem Verlauf weder Lacunen noch überhaupt Knochen fänden. Es unterliegt keinem Zweifel, dass hier die Riesenzellen einem Knochenstück angelegen haben, das nun vollständig resorbirt ist und das sie in ungewohnter Weise überlebt haben. Gewöhnlich ist eben mit dem Verschwinden des Knochens auch nichts mehr von den Riesenzellen zu sehen. Dass die Myeloplaxen den Knochen „aufzehren" ist jedenfalls nicht allgemein richtig, schon deswegen, weil sie oft ganz fehlen, ohne dass deswegen die Knochenresorption eine Modification erlitte; dass sie aus dem Knochen, sei es aus den Knochenzellen, oder aus der diese umgebenden Grundsubstanz entstehen, ist schon dadurch widerlegt, dass sie sich auch in den Lacunen des angenagten Elfenbeinstiftes finden. — Oder sollte denn die hergebrachte Ansicht, dass diese Riesenzellen eine Anhäufung von Bildungsmaterial seien und aus der zerstörten Knochengrundsubstanz entstehen, auch für den todten Knochen gelten? Todtes Gewebe wandelt sich doch nicht in Zellen um.

Ich kann mich nicht bestimmter ausdrücken, als dass die lacunäre Zerstörung des Knochens vom Markgewebe bewerkstelligt wird, in der Mehrzahl der Fälle unter Bildung von Riesenzellen (Myeloplaxen), hie und da aber auch ohne dieselben.

Dass für gewöhnlich auch die zerfallende Grundsubstanz des Knochengewebes einen Theil des Materials für den Aufbau derselben bildet, ist wohl möglich, aber nicht nothwendig.

Ich stehe also auf dem Boden Billroth's, der mit grosser Consequenz die Entstehung der Lacunen durch das Hineinwuchern von Granulationskuppen in den Knochen vertheidigt hat, kann aber natürlich meiner Ansicht so lange nur den Werth einer Hypothese beimessen, als es nicht gelingt, Uebergänge von Rundzellen des Marks in Riesenzellen zu sehen.

Letzteres war mir nicht möglich, denn wo auch diffus im Mark zerstreut grössere Rundzellen mit mehr als einem Kern sich finden, muss man dieselben in meinen Fällen mit dem Prozess der Tuberculose in Zusammenhang bringen. Auch in Fällen, wo sich neben Osteoklasten noch Osteoblasten fanden, waren keine Uebergänge von der einen in die andere Form zu bemerken.

Klebs (Arch. f. exp. Ph. u. Path. II. Bd.) lässt wie Bredichin die Riesenzelle dadurch entstehen, dass „die Knochenzelle mit der Randschicht verschmilzt", und schlägt für dieselbe den Namen „Knochenkörper" vor, um damit hervorzuheben, dass sie nichts Anderes sei als eine veränderte Form der Knochenzelle sammt dem ihr zugehörenden Territorium aus der Grundsubstanz.

Die Cilien, die mehrere Forscher an den Myeloplaxen gesehen, leitet er von den Canaliculi radiati ab und nennt sie Reste der Kanälchenstructur. Cilien habe ich an den Myeloplaxen nie gesehen.

Die ganze Auffassung ist sehr schön und einfach, aber nicht bewiesen. Auch Klebs bringt dafür keine Beweise vor.

II. Vascularisation des Knochens.

Ein von dem lacunären sowohl im Endresulat als in seinem Wesen verschiedener Zerstörungsmodus des Knochens ist die Vascularisation desselben (Volkmann), eine Erscheinung, die sich in mehr oder weniger hohem Grade in allen Fällen vorfand.

Dünne Kanälchen von meist sehr gleichmässigem Durchmesser dringen senkrecht auf den freien Rand in die Knochenbälkchen ein, bald nur wenige an einem Knochenbälkchen, bald in grosser Zahl; bald fehlen sie ganz. Mancherorts durchbohren sie das ganze Knochenbälkchen, gewöhnlich aber dringen sie nur etwa bis zur Hälfte in dasselbe und so kommt es vor, dass man sehr zierliche Säulenreihen ähnliche Anordnungen trifft, wo entweder jedes Kanälchen blind endigt, oder einige derselben oder auch alle arkadenartig sich verbinden, in bald sehr regelmässigen, bald auch unregelmässigen Bogen von derselben Dicke. Es gehört überhaupt zur Regel, dass diese Art von Kanälchen an Anfang und Ende, sowie auch an ihren Verbindungsbogen ein gleiches Caliber haben.

In anderen Fällen trifft man, abweichend von diesem zierlichen Bau die übrigens gleich beschaffenen Kanälchen kreuz und quer sich schneidend und ganz unregelmässig die Knochenbälkchen durchziehend, in noch anderen zieht ein dickeres Kanälchen von der Markhöhle senkrecht in den Knochen hinein und verzweigt sich in demselben baumförmig, wie schon Volkmann (Langenbeck's Arch. IV) ähnliche Abbildungen gegeben hat. An Orten, wo sich im Knochen mehrere Kanälchen kreuzen, entsteht ein etwas grösserer, dem Knotenpunkt ensprechender Hohlraum. In einigen Fällen findet

man die Kanälchen an dem im Knochen liegenden Ende leicht kolbig erweitert, gewöhnlich aber hat das Endstück die Weite des übrigen Kanälchens (vgl. Fig. 1, 3). Die Contouren derselben sind im Ganzen glatt, allerdings nicht geradlinig scharf, sondern etwas uneben, auch ab und zu gezackt, aber niemals, weder bei alten, noch bei in Ausbildung begriffenen (also noch kurzen) war eine so exquisite scharfe Zackung zu sehen, wie sie Volkmann und Lossen [1]) beschreiben und abbilden, vor allem nicht jene dicht auf einander folgenden scharfzackigen Ausbuchtungen, wie sie vielfach mit der Form zu Grunde gegangener Knochenkörperchen in Zusammenhang gebracht wurden.

Das an die Kanälchen anstossende Knochengewebe zeigt sich in keiner Weise verändert, weder in Bezug auf die knöcherne Grundsubstanz noch in den Knochenkörperchen selbst. Es kamen Bilder vor, wo das eine Ende eines Knochenkörperchens die Wand des Kanälchens begrenzen half ohne dass ein Ausfallen desselben stattgefunden hätte.

Die durchschnittliche Dicke der Kanälchen beträgt den 1—2fachen Durchmesser einer gewöhnlichen Markcapillare, mikrometrisch gemessen 0,01—0,03 Mm. Eine Dicke von 0,03 Mm. erreichen meist nur diejenigen, die sich nachher verästeln, während diejenigen, die einfach bleiben, einen durchschnittlichen Durchmesser von 0,02 haben.

Was den Inhalt betrifft, so herrscht über die Bedeutung dieser Bildungen als Gefässkanälchen in meinen Fällen kein Zweifel. In einem grossen Theil derselben ist schon in ungefärbten, besonders aber in mit Carmin gefärbten Schnitten ein Gefäss bemerkbar, das den grössten Theil des Lumens ausfüllt, bis an's Ende des Kanälchens reicht und central oft deutlich in die Blutgefässe des Markes übergeht (Fig. 2). Das Gefäss ist bald mit rothen Blutkörperchen angefüllt, bald erkennt man nur seine Contouren. Neben dem Capillargefässe und diesem entlang sieht man in den engern Kanälchen eine Anzahl Fasern und Spindelzellen. Letztere entsprechen an Grösse den kleineren Spindelzellen wie sie im Markstroma vorkommen.

In vielen weiteren Kanälchen finden sich ausserdem noch kleine Rundzellen, wie sie ebenfalls im Mark vorkommen, so dass also das Markgewebe, wenn auch in etwas anderer Anordnung mit dem Gefäss in das Kanälchen hineinwuchert. Derselbe Inhalt findet sich auch in Kanälchen, in denen ein Gefäss sich unserer Wahrnehmung entzieht.

[1]) Dieses Archiv 55.

Der Umstand, dass man, wohl meist aus äusseren Gründen, mancherorts kein Gefäss constatiren kann, berechtigt keineswegs zu dem Schluss, dass das Markgewebe an der Bildung der Kanälchen einen activen Antheil habe, denn einerseits giebt es ja viele Kanälchen, wo die Rundzellen ganz fehlen und diesen allein wäre wohl das Zerstörungswerk zuzuschreiben, von Myeloplaxen, die ich darin nie sah, gar nicht zu sprechen. Andererseits wäre es mehr als auffällig, wenn das wohl in einem ganzen Markraum in gleicher, in diesem Fall also destruirender Thätigkeit sich befindende Markgewebe nur an circumscripter Stelle ein feines Kanälchen in dem Knochen ausfressen würde, ganz entgegen den Vorgängen bei der Bildung Howship'scher Lacunen.

Ich halte dafür, dass der vorliegende Prozess eine wirkliche Vascularisation bedeute, ein directes Hineinwuchern von Blutgefässen des Markes in die Knochenbälkchen.

Der Auffassung von Rindfleisch[1]), dass sowohl die Howship'schen Lacunen als die Canaliculi Volkmann's nur „durch die gesteigerte Zufuhr von flüssigem Ernährungsmaterial zum Knochen", also durch vermehrte Saftströmung zu Stande kommen, kann ich nicht beipflichten. Beide Prozesse, die Vascularisation und die Bildung von Lacunen sind nach meiner Ansicht auseinander zu halten, denn Canaliculi befinden sich in unseren spongiösen Knochen schon längst bevor eine lacunäre Zerstörung auftritt, wo z. B. kein Schwund der Fettzellen und Wucherung des übrigen Markgewebes stattfindet, und zwar oft in ebenso grosser Zahl wie an Orten mit Lacunen. Ja in geringer Zahl findet man hie und da schon Kanälchen an Knochenpartien, die vollständig fetthaltiges Mark einschliessen.

Nach Rindfleisch wäre, wenn wir ihn recht verstehen, ein Canaliculus also nichts Anderes, als eine Lacune, die in Folge vermehrter Saftströmung eine excedirende Tiefe erlangt hat, eine Angabe, die durch die obigen Ausführungen über das Vorkommen der Kanälchen widerlegt ist, abgesehen davon, dass nirgends Uebergänge sich finden zwischen Lacunen und Kanälchen.

Ich habe also, wie die Beschreibung oben zeigt, die Gefässe, die Rindfleisch auch an Injectionspräparaten vergeblich gesucht

[1]) Lehrbuch.

hat, mit aller Sicherheit in den Kanälchen gesehen und zwar ohne weitere Präparation, vollends ohne Injection, die an einem herausgenommenen Stück Wirbelsäule, wie mir die Fälle stets zu Gebote standen, nicht möglich gewesen wäre (Fig. 2). Dass aber, wie Rindfleisch sagt, „der Inhalt dieser Röhren kein anderer, als der Inhalt der Knochenlacunen“ sei, wäre nur dann richtig, wenn man in den Lacunen auch mit derselben Beharrlichkeit eine Gefässschlinge dem ausgebuchteten Knochenrande entlang verlaufen sähe, wenn man ferner in den Gefässkanälchen nicht nur kleine, sondern auch grössere Rundzellen und namentlich Myeloplaxen fände, die ja von Vielen als von den Lacunen unzertrennlich angenommen werden und in Wirklichkeit sich auch in den meisten Fällen von lacunärem Knochenzerfall vorfinden. Wo das Knochenmark am gefässreichsten ist, muss wohl auch „die Zufuhr flüssigen Ernährungsmaterials“, die Saftströmung am stärksten sein; nach Rindfleisch's Auffassung müsste also dort wohl auch die Vascularisation am reichlichsten sein. Letzteres trifft aber nicht zu (vergl. unten).

Mit demselben Rechte könnte man dann schliessen, dass bei dem vermehrten Druck der Ernährungsflüssigkeit auch die Lacunen tiefer würden, eine Annahme, die ebenso wenig Bestätigung gefunden hat. Was nun das Verhältniss der Canaliculi zu den Knochenkörperchen betrifft, so kann ich letzteren nicht die wichtige Rolle zuschreiben wie es von Rindfleisch, Lossen und Soloweitschik geschehen ist. Ich kann zur Orientirung nicht unterlassen, die bis jetzt hierüber ausgesprochenen Ansichten kurz zu resumiren.

Volkmann (Langenbeck's Arch. IV. 1863) sagt sehr bestimmt, dass „die Knochenkörperchen und die in ihnen liegenden Knochenzellen keine, oder wenigstens nur sehr untergeordnete und zufällige Rollen bei dem Neubildungsprozesse (sc. der Gefässkanälchen) spielen, sondern dass derselbe wesentlich durch einen Erweichungsprozess der Grundsubstanz erfolgt“. Er sagt nirgends, dass die zahlreichen Zacken auf Knochenkörperchen zurückzuführen seien.

Rindfleisch (Lehrbuch) hat nicht „den mindesten Zweifel“, dass die Kanälchen aus anastomosirenden Knochenkörperchen entstehen und hält dafür, dass jeder Zacke ein ausgefallenes Knochenkörperchen entspreche.

Nach Lossen (dieses Arch. 55), der die Rückbildung des Callus studirte, vergrössern sich die Knochenkörperchen, treten, in-

dem auch ihre Ausläufer sich erweitern, unter sich in Verbindung. So entstehen Kanäle, die Lossen mit den Volkmann'schen Gefässkanälchen für identisch hält. Er nimmt an, dass die Vergrösserung der Knochenkörperchen eine active sei, entgegen Rindfleisch, der diese Erweiterung durch den andringenden Saftstrom zu Stande kommen lässt.

Die Gefässe wuchern nach Lossen erst secundär mit dem übrigen Mark in diese Kanäle hinein.

Soloweitschik (dieses Arch. 48) hat bei syphilitischer Ostitis des Schädels vor Lossen mit diesem übereinstimmende Resultate gefunden: Vergrösserung der Knochenkörperchen, Ausweitung der Canaliculi radiati. Er giebt aber die Möglichkeit zu, dass dies sowohl activ als passiv geschehen könne und stimmt in letzterem Fall mit Rindfleisch überein. Er hat bisweilen zwischen 2 Havers'schen Kanälen Züge von dichter angeordneten Knochenkörperchen verlaufen sehen, die er mit ihren Canaliculi radiati als Hülfsbahnen für die Säftebewegung betrachtet. Diese Züge, glaubt er, wandeln sich in Kanälchen um sobald der plasmatische Strom sich steigere; die Gefässentwickelung sei secundär.

Die letztere Ansicht über die passive Erweiterung scheint mir von Lossen hinreichend widerlegt zu sein, denn, sagt er, es müsste in einem Kanalsystem von starren Röhren, wie wir es in den anastomosirenden Knochenkörperchen haben, bei gleichmässig gesteigertem Druck auch eine mehr gleichmässige Erweiterung der Knochenkörperchen und ihrer Canaliculi radiati stattfinden.

Billroth (Langenbeck's Arch. VI.) hat die Deutung der ganzen Volkmann'schen Entdeckung überhaupt verworfen und glaubte wenigstens dazumal (1864) nicht an eine Vascularisation des ausgebildeten Knochens, weil „im Leben und Wachsthum des ganzen Knochens nichts Aehnliches vorkäme". Er glaubt, dass Alles, was Volkmann für vasculös entzündeten Knochen hielt, nur Osteophyten seien, ist aber in diesem Punkt von Lossen widerlegt worden, indem dieser darauf hinweist, dass die Kanälchen dann ihre eigenen begleitenden Lamellensysteme haben müssten. Nach meinen Beobachtungen muss ich mich unbedingt zur Auffassung Volkmann's bekennen; die Knochenzellen sind in keiner Weise bestimmend für die Bildung von Gefässkanälchen. Niemals habe ich in der Nähe von Kanälchen eine Vergrösserung oder eine sonstige

Veränderung der Knochenkörperchen gesehen, selbst nicht an solchen, die ganz an die Wand des Kanälchens hinragten. Natürlich werden hie und da Knochenkörperchen durch den Verlauf des Kanälchens getroffen und gehen zu Grunde, allein es ist eine zufällige Erscheinung.

Ich sah niemals eine so reichliche Zackung wie sie sich in einigen Zeichnungen Volkmann's zu der oben citirten Arbeit findet (z. B, in Fig. 3, 4, 6, 7, 8).

Wollte man bei den letzteren jede Zacke auf ein zu Grunde gegangenes („ausgefallenes") Knochenkörperchen zurückführen, so bekäme man an beschränkter Stelle eine solche Unmasse von Knochenkörperchen, wie sie in Wirklichkeit gar nicht vorkommt und sich im angrenzenden Knochen auch nicht findet.

Bilder, wie sie Soloweitschik als „Züge von Knochenkörperchen" beschrieben hat, kamen in keinem meiner Fälle vor und diese wären doch das einzige Mittel, um jene Erklärung der reichlichen Zackung zu stützen. Ich kann mich des Eindrucks nicht erwehren, dass Lossen und Soloweitschik Dinge als Gefässkanälchen nach Volkmann aufgefasst haben, die keine solchen sind, denn so genau meine Beobachtungen im Allgemeinen mit denen Volkmann's stimmen, so fremdartig erscheinen daneben die Schilderungen der beiden anderen Autoren.

Ich sehe hier vollständig von der schon so vielfach discutirten Möglichkeit activer Veränderungen der Knochenkörperchen ab; aber wenn Lossen und Soloweitschik Kanäle beschreiben, die sich beliebig im Laufe der Zeit erweitern und sogar in grosse Höhlen übergehen, so erinnert dies doch vielmehr an neugebildete oder im Entstehen begriffene Markräume, die natürlich auch Gefässe enthalten, als an die Volkmann'schen Kanälchen. Wenn man dazu noch bedenkt, dass Lossen ein von den meinigen Objecten und denjenigen Volkmann's so verschiedenes (den Callus) zur Untersuchung benutzte, so erscheint einem der Zweifel an der Identität noch um so gerechtfertigter.

Nach meinen Beobachtungen erweitert sich ein einmal mit bestimmtem Lumen gebildetes Gefässkanälchen nicht secundär durch Auflösung der ringsum angrenzenden Knochensubstanz. Dagegen spricht die vollständige Gleichheit alter und neuer, überhaupt aller Kanälchen desselben Individuums und es erhellt hieraus mit Evidenz

die grosse Verschiedenheit von der lacunären Zerstörung des Knochens, wo die Resorption des letzteren allseitig und in jeder Richtung stattfindet und ihre Grenzen erst in der vollständigen Zerstörung findet.

Ich habe wohl Knochenbälkchen gesehen, die durch ein vielfaches Netz von Gefässkanälchen in allen Richtungen durchbohrt waren, nie aber kam es vor, dass ein solches auf diese Weise wirklich ganz aufgezehrt worden wäre, immer war es noch nöthig, dass Howship'sche Lacunen dazu traten.

Bei einem Fall (2), wo sich ungemein starke Vascularisation des Knochens zeigte, fand man in mehreren Gefässkanälchen auch kleine Fettzellen, besonders an Stellen wo sich mehrere Kanälchen kreuzten. Dass sich hier im Innern der Knochenbälkchen neue Fettzellen bilden, während dieselben in den entsprechenden Markräumen schon geschwunden oder in energischem Schwund begriffen sind, ist nicht wohl anzunehmen und die Thatsache findet ihre Erklärung am besten dadurch, dass man annimmt, diese fetthaltigen Kanälchen seien schon früh gebildet worden, als die Markräume noch fettreich waren und das Fett sei in ihnen noch nicht zum Schwunde gekommen.

Dass Kanälchen wirklich in Knochen mit noch fetthaltigem Mark vorkommen, ist ja oben angeführt worden und dass im Innern der Knochenbälkchen das Fett erst spät zerstört werde, ist um so glaubwürdiger, als auch bei der unten beschriebenen entzündlichen Atrophie des Markes (Fettschwund) die Fettzellen sich am längsten am Knochenrand erhalten. —

Es kommt auch vor, gehört aber nicht zur Regel, dass an Stellen, wo das infiltrirte Mark verkäst, auch der Inhalt der Kanälchen in Verkäsung übergeht und dann eine feine körnige, opake Masse darstellt. Gewöhnlich aber sieht man die Gefässe, überhaupt den Inhalt der Gefässkanälchen unverändert, wenn auch der betreffende Knochenbalken schon in verkästem Markgewebe liegt.

Die Verbreitung der Vascularisation an sich sowohl, als im Verhältniss zu den Howship'schen Lacunen ist eine sehr eigenthümliche und ich bin keineswegs im Stande die nöthige Aufklärung dafür zu geben.

Einmal steht die Intensität der Vascularisation des Knochens in keinem directen Verhältniss zum Gefässreichthum des Markes.

Ich habe Fälle von Spondylitis untersucht, wo das entzündete Mark überaus gefässreich war, wo man Capillare an Capillare sah, ohne dass die Vascularisation des Knochens eine auffällig starke gewesen wäre (5), ferner solche, wo bei mässigem Gefässreichthum des Markes der Knochen ausserordentlich zahlreiche Kanälchen aufwies. Auch in letzterem Falle ist die Vertheilung wieder eine scheinbar regellose. Man kann neben sehr stark vascularisirten Knochenbälkchen solche treffen, die keine oder nur wenige Kanälchen zeigen und zwar bei gleich starker Veränderung der zugehörigen Markpartien.

Ich habe an Partien zerfallenden Knochens, wo Vascularisation und Lacunen zusammen vorkamen, oft auf der einen Seite eines Knochenbälkchens Lacunen ohne Gefässkanälchen gesehen, auf der anderen Seite dagegen reichliche Vascularisation mit im Uebrigen ganz glattem Knochenrand.

Wo noch keine Lacunen vorhanden sind, kann auch der eine Rand eines Knochenbälkchens ganz normal und der andere stark vascularisirt sein. Diese Thatsache möchte vielleicht die alte Billroth'sche Idee wieder wachrufen, dass man es in den sogenannten vascularisirten Knochen doch nur mit Osteophyten zu thun habe. Dieser Einwand fällt aber sofort, wenn man bedenkt, dass die Knochenbälkchen an den betreffenden Stellen weder in ihrer durchschnittlichen Breite noch sonst wie eine Aenderung erlitten haben und dass es doch a priori sehr unwahrscheinlich ist, dass an ein und demselben Knochenbälkchen einer Spongiosa Destruction und Neubildung stattfinde. Ferner müsste doch wohl der Lamellenverlauf ein anderer sein. Die „Osteophyten" hätten entweder gar keine deutlichen Lamellen, oder dann für sich abgeschlossene Systeme, alles Dinge die sich an den vorliegenden Präparaten nicht finden. Die extremsten Fälle von Vascularisation als Ostitis vasculosa zu bezeichnen, wie es Volkmann gethan hat, scheint mir vollkommen gerechtfertigt. Damit wäre allerdings nur gesagt, dass der Prozess der Vascularisation des Knochens den der lacunären Arrosion an Energie weit übertrifft. Ich würde auch keinen Augenblick zaudern, meinen 2. Fall so zu bezeichnen, wenn ich dort nicht noch Tuberculose der Wirbel gefunden hätte und muss mich daher begnügen, zu sagen, dass auch die tuberculöse Ostitis in einer vorwiegend vasculösen Form auftreten kann.

III. Veränderungen des Markes.

Wenn ich im Vorigen mich zu der Ansicht bekannt habe, dass die Tela ossea bei der chronischen Ostitis nur eine passive Rolle spiele, so ist damit noch keineswegs gesagt, dass ich nur von einer Osteomyelitis im anatomischen Sinn sprechen wollte, die Veränderungen am Knochen sind zu integrirend für das Gesammtbild, sowohl makro- wie mikroskopisch. Auch Billroth hat ja den Namen der Ostitis ausdrücklich beibehalten. Für die Bestimmung der speciellen Art der Ostitis, wie sie uns im Folgenden noch beschäftigen wird, giebt allerdings der Zustand des Knochenmarkes allein den Ausschlag; ob wir z. B. eine Ostitis simplex oder eine Tuberculose der Knochen vor uns haben, lässt sich nur aus dem Knochenmark diagnosticiren.

Es mag am Platze sein, bevor wir zu den entzündlichen Veränderungen des Markes übergehen, noch einmal an den physiologischen Bau desselben zu erinnern, wie er uns jeweilen in den normalen Partien einer erkrankten Wirbelsäule entgegen trat. Das rothe Knochenmark, wie es in den Wirbelkörpern vorkommt, setzt sich folgender Weise zusammen.

1) Fettzellen bedecken auf einem mikroskopischen Schnitt die Hälfte bis $\frac{3}{4}$ des Gesichtsfeldes. Sie haben durchschnittlich den 5—10fachen Durchmesser eines Lymphkörperchens, gewöhnlich einen homogenen stark lichtbrechenden Inhalt; hie und da sieht man Büschel von Nadeln darin (Fettsäuren); selten ist ihr Inhalt durch die Chromsäure so verändert, dass das Centrum von einer gelben scholligen Masse eingenommen und nach aussen von einer normalen stark lichtbrechenden Randzone umgeben ist.

Die Räume zwischen den Fettzellen findet man bei schwacher Vergrösserung durch eine dicht gedrängte Masse von kleinen Rundzellen ausgefüllt, die zwischen sich nichts weiter erkennen lassen und nur an sehr feinen Schnitten oder an zerzupften Präparaten bei stärkerer Vergrösserung genauer beurtheilt werden können.

2) Die Hauptmasse derselben wird gebildet durch Rundzellen, die sich in Form und Grösse von weissen Blutkörperchen nicht unterscheiden, wir wollen sie „kleine Rundzellen“ nennen.

3) In geringerer Zahl finden sich Zellen von ganz ähnlicher Structur und Form, nur beträgt ihr Durchmesser das $1\frac{1}{2}$—2—3fache der vorigen; — „grosse Rundzellen“.

Hie und da ist das Protoplasma, das den Kern dieser Zellen umgiebt, mehr granulirt als bei den kleinen Rundzellen. Uebergänge zwischen beiden Zellenarten finden sich vielfach. Ebenso finden sich die grossen Rundzellen in sehr verschiedener Menge, bald in der halben Anzahl der kleinen, bald nur sehr spärlich. Auch Formabweichungen erleiden diese grosszelligen Elemente. Statt kugelig sind sie bisweilen regelmässig oder unregelmässig ovoid, manchmal (3) zeigen sich stumpfe Fortsätze und erzeugen so die Form von Bocksbeutelflaschen. Gewöhnlich enthalten sie einen Kern, der die Grösse einer Lymphzelle erreichen kann; in seltenen Fällen trifft man 2 Kerne.

4) Meist finden sich zwischen diesen Rundzellen gewöhnliche rothe Blutkörperchen eingestreut, deren Menge auch sehr variirt. Bisweilen kommen sie an Zahl den kleinen Rundzellen gleich und sind ziemlich regelmässig vertheilt, bald treten sie vor diesen zurück und finden sich mehr heerdweise.

Es ist nicht unwahrscheinlich, dass die Anwesenheit einer bedeutenden Anzahl freier rother Blutkörperchen die Bedeutung einer wirklichen Extravasation hat als erstes Zeichen der Mitbetheiligung an der Entzündung.

Nicht nur die Capillaren, sondern auch die Venen des Knochenmarks haben nach Rindfleisch (Arch. f. mikr. Anat. Bd. XVII) gar keine eigentlichen Wandungen, sondern nur eine feine mit Endothel belegte Membran, so dass eine ungewöhnliche Leichtigkeit für den Durchtritt von Blutkörperchen sehr nahe liegt. Rindfleisch benutzt dieses Moment namentlich, um die aus den Hämatoblasten entstandenen Blutkörperchen in den allgemeinen Kreislauf (Venen) übertreten zu lassen. Dasselbe gilt gewiss auch für den umgekehrten Prozess, für die Extravasation, die bei der geringsten Stase schon statt findet.

5) In 2 Fällen (2 und 3) fanden sich, fast in derselben Zahl wie die grossen Rundzellen Zellen von derselben Grösse, also 2—3 mal so gross wie Lymphzellen, von regelmässiger oder unregelmässiger Kugelform und 2 bis mehrere kleine Zellen von der Grösse und Form rother Blutkörperchen enthaltend.

Kernhaltige rothe Blutkörperchen (Hämatoblasten) fanden sich in keinem der Präparate, die den für feinere Markuntersuchungen natürlich ungeeigneten Entkalkungsprozess durchgemacht hatten,

während sie ja an frischen Wirbeln junger Individuen sehr schön zu sehen sind.

Zerzupft man ein Präparat, wo die Rundzellen des Markes sehr leicht ausfallen, so kommt

6) das Stromagewebe zum Vorschein, ein lockeres sehr feines Netzwerk von Fasern und Bindegewebszellen. Ich konnte die gewöhnliche Angabe, dass das Stroma aus Sternzellen besteht, nicht in ganzem Umfang bestätigen, vielmehr sah ich neben Sternzellen eine viel grössere Menge von Spindelzellen verschiedenen Umfangs: Spindelförmige Zellen, deren grösste Dicke dem halben bis ganzen, ja bis 1½fachen Durchmesser einer Lymphzelle gleichkommt, deren Leibeslänge das 3—6fache einer solchen beträgt, mit einem grossen Kern und granulirtem Protoplasma. Dieser Zellenleib läuft an beiden Enden jeweilen in lange gerade Fasern aus, die mit anderen Fasern gleicher Art, deren zugehörige Zellen nicht immer zu entdecken sind, ein System bilden, dessen Hauptzüge in gerader Linie bald diese, bald jene Richtung einschlagen und mit Vorliebe dem freien Knochenrand und den Gefässen entlang laufen. Andere Fasern kreuzen sich und bilden das erwähnte engmaschige Netzwerk.

Die beschriebenen Fasern sind gewöhnlich etwas dicker als gewöhnliche Bindegewebsfasern. Auch da, wo sich dieselben zu eigentlichen Zügen vereinigen, berühren sie sich nicht vollständig. Die Maschen des Netzwerkes sind so weit, dass sie gewöhnlich mehrere Rundzellen beherbergen können. Eine durch verschiedene Lichtbrechung auffällige Intercellularsubstanz war nirgends zu sehen.

Was im Obigen von den Spindelzellen gesagt ist, gilt auch von den Sternzellen, die, ihnen an Grösse gleich, sich unter dieselben mischen.

Ausnahmsweise waren unzweifelhafte Uebergangsformen solcher Stromazellen in Fettzellen zu sehen, indem z. B. in der Mitte einer Spindelzelle unter Verdrängung des Kerns ein Fetttropfen auftrat und den Zellenleib in der Mitte aufbauchte. So viel über die Structur des normalen Markes zur Orientirung für die Betrachtung der Entzündungsvorgänge.

Die entzündlichen Veränderungen des Markes beginnen längst bevor man z. B. von einer wirklichen rareficirenden Ostitis sprechen kann.

Das Fett schwindet und zwar zuerst in der Mitte der Mark-

räume, während es sich den Knochenbälkchen entlang am längsten erhält (Fig. 4). An jugendlichen Wirbeln fehlt das Fett auch physiologisch und dieser Act fällt daher weg. Mit dem Fettschwund Hand in Hand geht eine Vermehrung der Markzellen, besonders der kleinen Rundzellen und zwar ebenfalls im Centrum der Markräume und besonders in der Umgebung der Gefässe beginnend. Letzterer Umstand legt natürlich die Annahme sehr nahe, dass diese kleinen Rundzellen durch Auswanderung aus den Blutgefässen hieher kamen. Die Gefässe selbst nehmen zu an Zahl und Umfang; ja es giebt Fälle, wo man eine überaus starke Vascularisation des Markes beobachtet, so dass mit geringen Zwischenräumen Gefäss an Gefäss liegt. Die Markinfiltration wird aber bald diffus, über den ganzen Markraum gleichmässig. In manchen Fällen, die sich im Uebrigen keineswegs durch Besonderheiten auszeichnen, betrifft die Vermehrung auch die sogenannten grossen Rundzellen, die dann in der Regel ihre regelmässige Kugel- oder Ovoidform mit der eines unregelmässigen Ovoids vertauschen, wohl nur deswegen, weil sie sich bei dem grossen Zellenreichthum gegenseitig abplatten (3).

Man würde aber irren, wenn man das bindegewebige Stroma für unthätig hielte.

Offenbar Hand in Hand mit dem Fettschwund geht dasselbe auch eine Proliferation ein und an Stelle sehr vieler der oben beschriebenen Fasern treten Spindelzellen auf, das Stroma wird also zellenreicher. Ja es giebt Fälle, wo die Proliferation des Stromas viel auffälliger ist als die Vermehrung der Rundzellen. Mittlerweile treten dann am Knochen auch Howhip'sche Lacunen mit oder ohne Myeloplaxen auf und man hat das Bild der einfachen rareficirenden Ostitis, die ich in meinen Fällen ein einziges Mal beobachtete und bei welcher die Knochendefecte auch makroskopisch durch Granulationsheerde ausgefüllt werden. In der Mehrzahl meiner Fälle wurde das Bild nun geändert durch das Hinzutreten der Tuberculose.

Mehrere Markräume vor dem Auftreten Howship'scher Lacunen treten im infiltrirten Mark Riesenzellen auf, die von den Myeloplaxen sich auf den ersten Blick unterscheiden. Einmal liegen sie nie in Reihen dem Knochen an wie diese, sondern finden sich unregelmässig im Mark zerstreut, bald mehrere, bis zu einem halben Dutzend in einem Markraum, bald nur vereinzelt. Sie sind im

Grossen und Ganzen rund, haben den 10—20fachen Durchmesser einer Lymphzelle, unregelmässige Contouren mit sternförmigen Ausläufern und eine sehr grosse Zahl wandständiger ovoider Kerne. Das Protoplasma der Zelle ist fein gekörnt. Es gelingt nicht in allen Fällen, die Kerne schön zu Gesicht zu bekommen, da die Einwirkung der Säuren auf das Markgewebe eine sehr unvortheilhafte ist. Diese Riesenzellen sind entweder so in das beschriebene Markgewebe eingebettet, dass ihr Zellenleib unmittelbar von demselben umschlossen ist, oder es findet sich um den Zellenleib herum ein heller Hof, der gar keine Zellen oder nur spärliche kleine Rundzellen und einige feine, sich kreuzende Fasern enthält, und dessen Breite bis zum halben Durchmesser der Riesenzelle anwachsen kann.

Bisweilen ist die Riesenzelle von einigen anderen grossen Zellen umringt, die den 5—10fachen Durchmesser einer Lymphzelle haben und ebenfalls mehrere, nicht regelmässig wandständige, sondern diffus zerstreute Kerne enthalten. Anderemal lässt sich nur constatiren, dass in dem Markgewebe um die Riesenzelle herum die sogenannten grossen Rundzellen des Markes vorherrschen. Jedenfalls kann man, besonders bei schwächeren Vergrösserungen in der Umgebung der Riesenzelle resp. ihres Hofes eine dichtere Anhäufung der Markzellen finden. Noch in höherem Grade als die Myeloplaxen fallen diese Riesenzellen durch ihre gelbliche Farbe auf.

Ueber die Deutung dieser Bildungen kann wohl kaum ein Zweifel herrschen. Eine Riesenzelle, von „epithelioiden" Zellen umgeben und nach aussen davon eine Anhäufung des normalen lymphoiden Gewebes ist anatomisch ein miliarer Tuberkel.

Wo auch die epithelioiden Zellen fehlen, so genügt für manche Autoren die charakteristische Gestalt der Riesenzellen für die Tuberkeldiagnose (z. B. Schüppel). Wie naheliegend und consequent dieser Schluss auch ist, so giebt er doch dem Begriff der Tuberculose auf einmal eine so gewaltige Ausdehnung, dass diese (anatomische) Auffassung die Stütze der klinischen Erfahrung gänzlich entbehrt. Es ist deshalb im gegenwärtigen Zeitpunkt noch gerathen, auch das klinische Gesammtbild zu berücksichtigen und auf das gleichzeitige Vorkommen von Tuberculose in anderen Organen Werth zu legen.

Thatsächlich komme ich bei meinem Material zu demselben Resultat, wie wenn ich genau nach Schüppel schliessen wollte.

Durch die Jacobson'sche Entdeckung von Riesenzellen in gesunden Granulationen (dieses Arch. 65) hat der specifische Werth der Riesenzellen nur scheinbar eine Herabsetzung erfahren, denn Jacobson berichtet selbst, dass seine Riesenzellen in den Granulationen nicht die regelmässig wandständigen Kerne haben, wie die Tuberkelriesenzellen.

Dann ist noch wohl zu bemerken, dass Lupus und Syphilis genau denselben histologischen Bau mit denselben Riesenzellen haben können, wie die Tuberculose. Gegen Lupus brauche ich wohl keine Differentialdiagnose zu stellen; auch die Syphilis lässt sich ausschliessen, denn alle bisher beobachteten syphilitischen Knochenaffectionen waren meines Wissens periostaler Natur, während alle meine Fälle von Spondylitis osteomyelitische Erkrankungen waren. Ferner hat man bisher wenigstens gerade bei der Knochensyphilis die Riesenzellen nicht beobachtet, scheint ihnen allerdings auch noch nicht sehr eifrig nachgespürt zu haben. Dann spricht auch das klinische Gesammtbild gegen Syphilis. Abgesehen davon, dass bei keinem der 12 Fälle überhaupt Syphilis irgend eines anderen Organs vorhanden war, fand sich dagegen bei 4 Fällen auch Tuberculose anderer Organe, der serösen Häute, der Lungen, des Darms (siehe unten die Zusammenstellung). Wenn man bei allgemeiner Tuberculose Riesenzellen und zwar „Tuberkelriesenzellen" im Knochenmark sieht, so ist wohl die Knochentuberculose selbstverständlich; und wenn man dann dieselben Bildungen im Mark bei Leuten findet, die sonst keine Tuberculose zeigen (vielleicht an den Folgen der Rückenmarksläsion vorher gestorben sind, als es zur allgemeinen Tuberculose kommen konnte), wenn wir daneben auch keine Zeichen von Syphilis haben, so hat man wohl ebenso wenig Grund, etwas Anderes als eine Knochentuberculose zu diagnosticiren. Ja ich muss noch einen Schritt weiter gehen. Es ist mir ein Fall vorgekommen (4), wo neben dem oben bezüglich der Riesenzellen beschriebenen Befund noch knötchenförmige Bildungen ohne Riesenzellen als miliare Tuberkel angesprochen werden müssen.

Der Fall betrifft ein 2jähriges Kind, bei dem in Abwesenheit von Tuberculose in anderen Organen das Knochenmark in der Umgebung eines käsig-eitrigen spondylitischen Heerdes so verändert war, dass sich neben der allgemein entzündlichen Infiltration fast in jedem Markraum einige wenige, besonders mit der Loupe sehr schön zu übersehende Knötchen fanden. Dieselben haben durchschnittlich einen Durchmesser von $\frac{1}{4}$ Mm., zeichnen sich aus durch eine sehr dichte Anhäufung

zelliger Elemente und durch einen lockern Ring resp. Hof, durch den sie jeweilen von dem übrigen Markraume getrennt sind.

Mit starker Vergrösserung sieht man im Innern mancher dieser Knötchen 1—2—3 Riesenzellen, wie sie oben als Tuberkelriesenzellen beschrieben sind; häufiger fehlen dieselben und es finden sich central oder excentrisch sog. epithelioide Tuberkelzellen von der halben Grösse der Riesenzellen, ohne zackige Contouren und mit mehreren unregelmässig angeordneten Kernen.

Bisweilen fehlen auch diese, und man kann dann nicht mehr sagen, als dass in diesen Knötchen das gewöhnliche Markgewebe dichter angeordnet ist und dass darin meist die sog. grossen Rundzellen vorherrschen.

Bei demselben Individuum fanden sich noch mehrere Spinae ventosae von Fingerphalangen, in denen diese Knötchen noch schöner zu sehen waren.

Ich müsste diese Bilder schlecht geschildert haben, wenn man an ihrer wirklichen Bedeutung miliarer Tuberkel noch zweifeln sollte. Knötchen mit vielen grossen Rundzellen, solche mit epithelioiden und wieder solche mit Riesenzellen, bei schwachen Vergrösserungen alle von demselben Aussehen und zuweilen nebeneinander in einem Markraum — liegt es nicht am nächsten verschiedene Stadien einer und derselben Bildung anzunehmen, in welcher die Riesenzellen aus der Anhäufung resp. Verschmelzung mehrerer kleiner (lymphoider) Zellen hervorgehen? Das Bestehen eines lockeren Hofes um das Knötchen, oder wie anderorts um die Riesenzelle herum, muss diese Ansicht wohl unterstützen; es möchte sonst sehr schwer zu begreifen sein, wie bei einer gleichmässigen dichten Gewebsanhäufung plötzlich sich solche Lücken bilden. Derselbe Fall zeigt nun, wie schon oben angedeutet, noch Riesenzellen ohne dass man um dieselben herum eine so ausgesprochene Knötchenbildung entdecken könnte und ist darin also den übrigen gleich. Es erübrigt nun noch, das weitere Schicksal dieser tuberculösen Infiltration zu betrachten — es giebt nur einen Ausgang, nehmlich den der retrograden Metamorphose, der Verkäsung, und das Knochenmark macht daher gegenüber allen übrigen Organen, die an Tuberculose erkranken, keine Ausnahme. Verkreidung, wie sie Rokitansky annimmt, ist in meinen Fällen nicht vorgekommen.

Bei der Verkäsung werden die kleinen und grossen Rundzellen stark gekörnt, bekommen auch etwa eine höckerige Oberfläche (durch Schrumpfung). Gewöhnlich werden aber die Contouren unbestimmbar; zwischen die Fasern und die Zellen des Stromas legt sich eine körnige Zwischenmasse und schliesslich hat man eine wirre gekörnte Masse vor sich, in der hie und da freie Kerne, un-

bestimmt abzugrenzende Rundzellen nnd Fasern mit gekörnten Spindelzellen zu sehen sind. Riesenzellen und epithelioide Zellen gehen zu Grunde, und nicht weit über die Verkäsungsgrenze hinaus ist nichts mehr von ihnen zu sehen.

Da mittlerweile auch die Knochensubstanz selbst zu Grunde gegangen, entstehen mit käsigem Brei erfüllte Höhlen, eventuell mit fortlaufenden Vereiterungen, wie man sie an der Wirbelsäule zu sehen gewohnt ist.

Das mit Tuberkeln durchsetzte Markgewebe ist durchschnittlich gefässarm, jedenfalls sieht man im Bereich eines miliaren Tuberkels nie Gefässe.

In 12 Fällen von Spondylitis, die mir zur Verfügung standen, fand sich Tuberculose 9mal. Verkäsung in Form von mit Käse erfüllten Höhlen oder von Ulcerationsflächen, deren Rand aus verkästem Gewebe bestand, fand sich 8mal. Beim 9. Fall (6) fehlt der Käse nur aus dem Grunde, weil die Entwickelung der Tuberkel eine ganz frische war.

Die nicht tuberculösen Formen waren nicht verkäst.

Von Verkäsung auf Tuberculose zu schliessen wird also selten trügen, besonders wenn man Syphilis ausschliessen kann, denn diese hat noch vorwiegende Neigung zu Verkäsung.

In Bezug auf Tuberculose anderer Organe verhielten sich diese 9 Fälle wie folgt:

1. Fall. Tuberculose der Lungen, der Bronchialdrüsen, der Nieren, des Darmes.

2. Fall. Tuberculose der Lungen und des Darmes, doppelseitige Pleuritis ohne Tuberkel.

3. Fall. Tuberkel der Lungen, des Darmes, des Larynx.

4. Fall. Keine Tuberculose anderer Organe. (Der obenbeschriebene Fall mit unter der Loupe sichtbaren Knötchen.)

5. Fall. Keine Tuberculose anderer Organe. Amyloide Degeneration.

6. Fall. Keine Tuberculose anderer Organe.

7. Fall. Keine Tuberculose anderer Organe, amyloid.

8. Fall. Wenige Tuberkel in den Lungen. Amyloid von Milz und Leber.

9. Fall. Keine Tuberculose anderer Organe. Amyloid der Unterleibsdrüsen.

Die allgemeine Tuberculose fehlt also in 5 Fällen.

Von den 3 Fällen nicht tuberculöser Spondylitis fand sich bei einem Tuberculose des Pericards.

Was die Frage betrifft, ob der Entzündungsprozess primär von den Knochen oder von den Zwischenbandscheiben ausgegangen sei, ob man also eine wirkliche primäre Ostitis oder eine den fungösen Gelenkentzündungen äquivalente Affection der Zwischenbandscheiben vor sich habe, so konnte dieselbe makroskopisch nie mit der nöthigen Sicherheit beantwortet werden.

Entweder war die Zerstörung so ausgedehnt, dass man sich hierüber überhaupt nicht orientiren konnte, oder sie hielt sich wirklich an die Umgebung der Zwischenbandscheiben und an diese selbst, in welchem Falle man nichtsdestoweniger keinen Anhaltspunkt hatte zu sagen, was primär und was secundär sei. Nur ein einziger Fall (6) gab bei der mikroskopischen Untersuchung einen befriedigenden Aufschluss. Bei demselben war der 7. Halswirbel von der untern Synchondrose abgewichen, ohne Höhlenbildung, ohne Eiterung oder Verkäsung. Die Trennung war im Knochen selbst, ganz nahe seiner unteren Fläche, erfolgt. Das Mark war daselbst reich an kleinen Zellen, hatte kein Fett, in der Nähe der Bruchfläche reichliche Riesenzellen ohne jede Verkäsung, aber zahlreiche Howship'sche Lacunen an den Knochenbälkchen, in denen zum Theil Riesenzellen, zum Theil kleinzelliges Gewebe sich fand. Die Synchondrose selbst war ganz normal. Es liegt also evident eine primäre tuberculöse Erkrankung des Knochens vor.

Was die übrigen Fälle anbetrifft, so spricht für die grössere Häufigkeit der primären Ostitis namentlich der Umstand, dass durchschnittlich die Zerstörungen am Knochen viel bedeutender sind und dass sich nie eine isolirte Erkrankung einer Zwischenbandscheibe fand. Dann giebt es Fälle, wo neben exquisiter Zerstörung von Knochen und Zwischenbandscheiben gleichzeitig rein osteale Heerde in angrenzenden Wirbeln sich finden (5.), wo also die primäre Ostitis wenigstens für einen Theil der Erkrankung nachgewiesen ist.

Ich will nicht unterlassen, zur Vervollständigung meiner Beschreibung auch noch die Angaben über die Vereiterung der entzündlichen Heerde zu notiren. Von den 9 tuberculösen Spondyliten sind alle vereitert, zum Theil mit den bekannten grossen Senkungen bis zum Oberschenkel, zum Theil nur mit kleineren Ab-

scessen an der Stelle der Erkrankung. Meist fanden sich auch kleinere nekrotische Knochenstückchen in dem Eiter schwimmend.

Von den 3 nicht tuberculösen Fällen war einer vereitert; es betrifft dies den Fall der mit Tuberculose des Pericards complicirt war.

Was die Localisation anbetrifft, so waren betroffen im

1. Fall der 11. und 12. Brustwirbel.
2. „ der 10. Brustwirbel.
3. „ der 3., 4. und 5. Brustwirbel.
4. „ der 5., 6. und 7. Brustwirbel.
5. „ der 3. Brustwirbel.
6. „ der 10., 11., 12. Brustwirbel.
7. „ der 7. Halswirbel.
8. „ der 8., 9., 10. Brustwirbel.
9. „ der 3. und 4. Lendenwirbel.
10. „ der 1., 2., 3. Lendenwirbel.
11. „ Atlas und Epistropheus.
12. „ Multiple Heerde der untersten Brustwirbel und obersten Lendenwirbel.

Es war also weitaus am häufigsten die Brustwirbelsäule, und dort besonders die Gegend des 10. Brustwirbels betroffen.

Eine secundäre Rückenmarksaffection (Meningitis, Erweichung) bestand bei 4 Kranken (Fall 2, 4, 7, 8). Eine wirkliche miliare Tuberculose, wie sie in Form kleiner grauer Knötchen besonders von den älteren Autoren am Knochen beschrieben worden, war man nie im Stande zu diagnosticiren. Ja bei dem einzigen Fall, wo man solche graue Knötchen im Mark wirklich zu sehen glaubte, fand sich mikroskopisch gar keine Tuberculose vor.

Dieser Punkt veranlasst mich zu einem kurzen Rückblick auf die Literatur der Knochentuberculose. (Ausführliche Literaturangaben siehe bei Förster, Handbuch der patholog. Anatomie und bei Volkmann in Pitha-Billroth.) Schon Nélaton[1]) sagt „l'affection tuberculeuse des os était connue dans presque tous le temps par quelques médecins et en même temps ignorée du plus grand nombre", und dies gilt gewiss bis auf die jüngste Zeit.

Die Unzulänglichkeit der makroskopischen Betrachtung und der Mangel eingehender mikroskopischer Studien verschulden wohl die

[1]) Elémens de pathologie chirurgicale. II. Bd. p. 57.

grosse Unklarheit, welche die ganze bisherige Literatur dieser Krankheit durchzieht.

Die scharfsinnigen Abhandlungen von Nélaton, deren Hauptzüge sich in fast allen Lehrbüchern bis auf die Neuzeit erhalten haben, sind die Frucht rein makroskopischer Untersuchungen. Nélaton unterscheidet 2 Arten von Knochentuberculose, die Tubercules enkystés und die Infiltration tuberculeuse.

Bei der ersten, nach ihm häufigeren Form beschreibt er graue transparente Knötchen, die ursprünglich einen Durchmesser von ca. 1 Mm. haben, die sich vergrössern und unter Zerstörung des angrenzenden Markgewebes die kleinen und grossen Höhlen bilden, welche käsigen oder eitrigen Inhalt haben und oft nach aussen durchbrechen. Die zweite, schon zu seiner Zeit oft bestrittene Form, die tuberculöse Infiltration zeichnet sich aus durch eine gleichmässige, graue, später puriforme Infiltration, welche eine der 1. Form entgegengesetzte Reaction an der Tela ossea hervorruft, nehmlich eine Hypertrophie interstitielle du tissu osseux, eine Osteosclerose und schliesslich die ganze erkrankte Knochenpartie in einen Sequester verwandelt.

Aehnlich, wenn auch nicht ganz übereinstimmend, behandeln Rokitansky[1]) und Förster[2]) die Affection. Beide nehmen neben der seltenen miliaren Form auch noch eine tuberculöse Infiltration an.

Die Anwesenheit käsiger Metamorphose der Entzündungsproducte spricht nach meiner obigen Darstellung zwar mit grosser Wahrscheinlichkeit, aber nicht absolut sicher für Tuberculose. Die Unterscheidung letzterer Affection von der einfachen Ostitis ist daher nur mit dem Mikroskop möglich und alle feinen Definitionen und Unterscheidungsmerkmale der älteren Autoren haben nur geringen Werth.

Dass es erst noch eine Form dieser Krankheit gebe, wo, ohne dass eine Ausheilung vorliegt, auch Osteosclerose (Nélaton) vorkommt, ist sehr unwahrscheinlich.

Von einer tuberculösen Infiltration zu sprechen, scheint mir auf Täuschung zu beruhen und schon Cornil et Ranvier[3]) haben

[1]) Lehrbuch.
[2]) Lehrbuch.
[3]) Manuel d'histologie pathologique. II. Bd.

gewiss guten Grund, wenn sie vermuthen, dass Nélaton als tuberculöse Infiltration sehr verschiedene Prozesse vor sich gehabt habe, z. B. einfache Ostitis mit Verkäsung, Gummata, einfache Necrosen etc. Die letztgenannten Autoren verwarfen denn auch diese alte Unterscheidung und sprachen von Tubercules isolés und Tubercules confluents, ohne damit etwas Anderes andeuten zu wollen, als dass in den Fällen, wo viele miliare Tuberkel in einem Markraume sich finden, das Ganze makroskopisch mehr wie eine gleichmässige Infiltration aussehe.

Ich nehme auch keinen Anstand, diese sogenannte Infiltration nur als ein vorgerücktes Stadium der reichlichen Tuberkelentwickelung zu betrachten, wie sie sich in jedem Fall findet.

Eine Beschreibung der feineren Structur der Knochentuberkel vermisst man übrigens auch in der Beschreibung von Cornil et Ranvier.

Volkmann[1]) und Rindfleich[2]) halten die Knochentuberculose für allzuselten. „Man darf", sagt ersterer (in Pitha-Billroth) „nach dem jetzigen Stande der Wissenschaft nur diejenigen Prozesse der Knochen als tuberculös bezeichnen, in welchen eine Bildung wirklicher miliarer Tuberkel stattfindet. Wahre Tuberkel sind aber im Knochengewebe eine besonders seltene Erscheinung." Er meint damit natürlich die grauen, makroskopisch sichtbaren Knötchen. Da nun aber mikroskopisch vollständige und wirkliche Tuberkel sehr häufig vorkommen und gerade in den Fällen, die Volkmann als scrofulöse Caries beschreibt, so wäre es wohl begründet, diesen Namen mit dem der tuberculösen Caries zu vertauschen. Er hat übrigens in seiner Arbeit über die fungösen Gelenkentzündungen[3]) seine Ansicht selbst theilweise in diesem Sinne corrigirt, indem er die käsigen ostitischen Heerde bei fungöser Gelenkentzündung für miliar-tuberculös erklärt und dieselben Bildungen von Knochentuberkeln abbildet, wie ich sie beschrieben habe.

Dagegen hat Rindfleisch die primär tuberculöse Natur seiner „scrofulösen Caries der Wirbelsäule" noch immer nicht anerkannt (Lehrbuch) trotz der Beobachtungen Köster's (Centralblatt für

[1]) In Pitha-Billroth's Handbuch.

[2]) Lehrbuch.

[3]) Klin. Vorträge. 168.

med. Wissenschaften 1873. No. 58), welcher „bei der fungösen Caries, fungösen Ostitis und Osteomyelitis (ohne Gelenkentzündung), sowie auch bei der käsigen Ostitis und Osteomyelitis (scrofulosa) und selbst bei der gewöhnlichen Caries“ Tuberkel in dem granulirenden Gewebe gefunden hat.

IV.

Es bleibt mir nun noch übrig, die 3 Fälle zu besprechen, bei denen sich keine Tuberculose fand. Einer betrifft eine Ostitis simplex wie sie oben bei Anlass der Markveränderungen beschrieben wurde. Die 2 andern dagegen weichen ab, sowohl von der einfachen als der tuberculösen Ostitis.

Der erste derselben betrifft einen 42jährigen Mann mit Spondylitis der Brustwirbelsäule. An Stelle des 9. Brustwirbels eine Höhle, nach oben und unten von den unveränderten Intervertebralscheiben begrenzt; auf der freien Fläche der letzteren liegt eine derbe gelbe Masse auf, mit kleinen Knochenpartikelchen.

Im 10. Brustwirbel die vordere und untere Partie normal erhalten, hinten oben eine weiche, stark durchscheinende elastische Masse mit graulichen Flecken, die etwas trüber sind. Keine käsigen Massen. Eine ähnliche Stelle an der Hinterfläche des 8. Brustwirbels. Auf der benachbarten Pleura kleine graue Knötchen.

Daneben Compression des Rückenmarks mit Pachy- und Leptomeningitis.

Unter dem Mikroskop zeigt sich bei schwacher Vergrösserung an der Grenze der durchscheinenden Masse nach dem Knochen zu die Gewebsvertheilung ungleichmässig. Die centralen Partien der Markräume sind dunkler als die peripherischen und zwar ist das Verhältniss ein wechselndes. Die dunkeln Flecke sind bald grösser, bald kleiner und je danach die hellen peripherischen Theile schmaler oder breiter. Im weichen durchscheinenden Gewebe sind die dunkeln Flecke breiter, aber noch durch helle Septa mit weiten Gefässlumina getrennt.

In den centralsten Partien der weichen Substanz verschmelzen sie zu einer gleichförmigen dunkeln Masse.

Diese hellen Partien sind bald rund, bald cylindrisch, gebogen, gewunden u. s. w. Sie stellen also keine isolirten Heerde dar, sondern die Quer- und Schrägschnitte von Strängen, die mit Bezug auf Gestalt und Grösse wohl den Maschen der Spongiosa entsprechen könnten.

Bei stärkerer Vergrösserung sieht man, dass in den dunkeln Stellen die Lymphkörperchen sehr dicht liegen, ohne sichtbare Gefässe; im Uebrigen aber nichts von der Norm Abweichendes, auch in Bezug auf die Grösse der Zellen nicht. Das durchscheinende helle Gewebe ist faserig, die Fasern stehen weit aus einander, der Knochenoberfläche parallel, geradlinig, daneben zahlreiche Lymphkörperchen und Blutgefässe. Hie und da sind kleine Gruppen von Zellen etwas grösser als Lymphkörperchen, mit gelbem Pigment; an sehr dünnen Stellen auch sternförmige und Spindelzellen sichtbar. Was das spongiöse, die Höhle begrenzende Knochengewebe

anlangt, so haben die Knochenbälkchen meist normale Breite. Nirgends findet man Resorptionsvorgänge, nirgends Lacunen, noch Vascularisation. Dagegen treten stellenweise unzweifelhafte Osteophyten auf, die sich von der alten Tela ossea durch hellere Farbe und durch eigenes Lamellensystem auszeichnen, welches kleinere Kreise bildet. Ferner sind die Markräume daselbst viel zahlreicher und kleiner, der glatte freie Knochenrand ist, wie übrigens auch an manchen älteren Knochenbälkchen mit grossen, runden oder eckigen Zellen, Osteoblasten, besetzt. Letztere finden sich hie und da auch in 2 Lagen.

In dem weichen Gewebe selbst finden sich hie und da auch noch vereinzelte Knochenbälkchen mit glatter Oberfläche, d. h. ohne Lacunen, aber doch nach Art der Osteophyten ab und zu sehr unregelmässig gestaltet. Gerade an diesen Partien liegt das faserige Gewebe in einzelnen Zügen in der directen Fortsetzung der Knochenbälkchen, ohne dass an der Uebergangsstelle beider eine scharfe Grenze zu finden wäre.

Stellenweise ist die Grenze durch den geringeren Glanz des faserigen Gewebes angedeutet. Die Fasern sind geradlinig, zwischen ihnen sind schmale, spindelförmige längere Spalten oder auch breitere Spindelzellen. Am Knochen selbst besteht an der Grenze gewöhnlich keine auffällige Veränderung, doch giebt es Stellen, wo sich die Knochenkörperchen reichlicher und dichter angeordnet finden, als anderswo, wo dieselben eine kurze, gedrungene, mehr runde Form haben und unregelmässig nicht immer dem Rand des Knochens parallel, sondern auch quer zu ihm liegen. Ihre Ausläufer sind dann spärlich, bilden aber deutliche, doppelt contourirte helle Kanälchen, während diejenigen der normalen Knochenkörperchen nur linienförmig sind. Die Kanälchen, von derselben Weite wie die linken des benachbarten faserigen Gewebes, sind nach dem normalen Knochen hin kurz, gegen das faserige Gewebe zu länger und gehen in dasselbe ein, wobei ihr vorher zackig gebogener Verlauf gerade gestreckt wird. Das Mark der angrenzenden Wirbel ist im Zustande des Fettschwundes und der Rundzelleninfiltration.

Dieser ungewöhnliche Befund lässt nun 2 Deutungen zu; entweder haben wir es mit einem destructiven Prozess zu thun, und dann wandelt sich offenbar an den zuletzt beschriebenen Stellen der Knochen direct in Bindegewebe um, oder es liegt eine beginnende Ausheilung vor und der Gang ist ein umgekehrter, das Mark nimmt eine faserige Gestalt an, und diese Bindegewebsfasern setzen sich in Knochengewebe um.

Die Anwesenheit von Osteophyten bei vollständigem Mangel an Resorptionsvorgängen am Knochen spricht entschieden für die letztere Annahme. Auch das verbreitete Vorkommen von Osteoblasten liesse sich mit einer Destruction des Knochens nur sehr schwer in Einklang bringen. Obwohl es nicht möglich war, den feineren Vorgang dieser Metaplasie weiter zu verfolgen, so muss man wohl annehmen, dass die Bindegewebsfasern die Grundsubstanz des

Knochens aufbauen, während die Knochenkörpchen aus den vorhandenen Osteoblasten und durch diese aus den zwischen die Bindegewebsfasern eingestreuten lymphoiden- oder den Spindelzellen entstehen.

Da sich im ganzen Präparat nirgends eine Stelle findet, die nach gewöhnlicher Caries aussieht, so hat man natürlich keinen Anhaltspunkt mehr, die ursprüngliche Natur des Prozesses zu bestimmen. Es kann sich ebensowohl um eine Tuberculose, als um eine einfache Ostitis gehandelt haben, da man ja auch die Tuberculose immer noch als eine heilbare Krankheit zu betrachten hat.

Die in der Pleura gefundenen Knötchen, die feste Consistenz hatten, geben auch keinen Anhaltspunkt, da sie mikroskopisch keine Riesenzellen, sondern nur lymphoide Zellen enthielten.

Der zweite Fall, obwohl von diesem in manchem verschieden, verlangt meiner Ansicht nach eine ähnliche Deutung.

Er betrifft einen 31jährigen Mann, bei dem sich keine Tuberculose anderer Organe fand, dagegen ein Senkungsabscess.

An der Stelle der Bandscheibe zwischen 3. und 4. Lendenwirbel besteht eine unregelmässige Höhle mit Eiterbelag und rauhem Knochen im Grunde. Die nächst angrenzenden Partien sind bläulich, weich, mit einzelnen Knochenbälkchen. An diese blauen Partien grenzt ganz blasser Knochen mit scharfem Rande, der allmählich in den normalen rothen Knochen übergeht.

Mikroskopische Untersuchung: Von dem Knochen, der an die Höhle grenzt, ist das Mark nur in 1—2 Maschenräumen verändert. Entferntere Maschenräume enthalten normales Mark. Dieses veränderte Mark ist fettarm, zeigt reichliches faseriges Gewebe und relativ wenige lymphoide Zellen. Am Knochen selbst bestehen keine Veränderungen, seine Balken brechen alle in ziemlich gleicher Höhe ab an der Grenze des fibrösen Gewebes, das die Höhle auskleidet und das in frischem Zustand bläulich weiss ist. Keine Zeichen von Knochenneubildung, keine Howship'schen Lacunen. Dann folgt nach der Höhle hin eine fibröse Schicht mit geradlinigen, mannichfach durchbrochenen Faserbündeln und vereinzelten Knochennestern, deren Oberfläche mit Howship'schen Lacunen bedeckt ist. Der Rand der Knochenbälkchen nach der Höhle hin ist übrigens bei starker Vergrösserung auch nicht so völlig glatt, wie die normale Oberfläche, sondern feinzackig, die Zacken sehr niedrig, die Aushöhlungen zwischen ihnen sehr flach, so dass nur ein kleiner Theil eines Lymphkörperchens darin Platz hätte. Auch die Knochenkörperchen sind zum Theil halb eröffnet, die Lamellen brechen ab. Es ist also entschieden früher Knochen zerstört worden, höchst wahrscheinlich unter dem Bild der Howship'schen Lacunen, wie sie sich ja auch an den isolirten Knochenstückchen in der Höhle finden. Wie sind aber diese Lacunen verschwunden? Jedenfalls nicht durch Ausfüllen der Lacunen mit Knochensubstanz, sondern durch Schwund der Vorsprünge; denn neuer

Knochen müsste sich sofort durch die verschieden verlaufenden Lamellen verrathen. Vielleicht erfolgt diese Ausebnung durch die kleinen lymphoiden Zellen, die stellenweise auch in den beschriebenen flachen Vertiefungen sich finden. Meist aber enthalten diese keine Zellen, sondern das faserige Gewebe der Höhle setzt sich direct an den Knochen an. Die Membran, d. h. das den Rand der Höhle auskleidende Gewebe besteht aus feinen Fasern, geradlinig oder leicht wellenförmig verlaufend, letzteres besonders im isolirten Zustande, und aus zahlreichen ziemlich grossen ovalen Kernen, die ziemlich dicht liegen und erst bei starker Vergrösserung an dünnen Stellen gesehen werden. Zellsubstanz ist um dieselben ohne Färbung nicht zu sehen. Ferner finden sich weite bluthaltige Gefässe und Lymphzellen, die in den an den Knochen grenzenden Theilen sparsamer sind und nach der Höhle hin zunehmen.

Hie und da sind noch kleinste Knochenpartikel, zum Theil mit schönen Howship'schen Lacunen, zum Theil aber sind die Vertiefungen flach durch Schwund der dazwischen stehenden Zacken. Hier sind Lymphkörperchen in der directen Umgebung des Knochens und bleiben an ihm haften, wenn er sich aus seiner Umgebung herauslöst. An manchen Stücken sind stellenweise auch noch schöne tiefe Lacunen, an anderen Stellen sind dieselben flacher und zeigen die oben erwähnten kleinen und flachen Gruben. Riesenzellen fehlen; in den Lacunen und den flachen Grübchen sind nur kleine Lymphkörperchen ähnliche Zellen.

Riesenzellen finden sich nur an einer einzigen Stelle in der Membran, in der Mitte eines faserigen Zuges, der vom Knochen aus die Membran schräg durchsetzt. In der Mitte dieses Zuges besteht, einem Gefäss sich anschliessend, ein spindelförmiges Feld mit zahlreichen Lymphkörperchen und Riesenzellen. Es war hier vielleicht früher ein Knochenstück, wenigstens geht der Zug nach einem isolirten Knochenpartikelchen in der Membran.

An einer Stelle im Wirbelkörper besteht ein grösseres Feld ganz von Bindegewebe eingenommen, dessen Fasern um die regelmässig vertheilten, weiten, dünnwandigen Gefässe concentrisch geschichtet sind.

Es liegt gewiss am nächsten, diesen Gesammtbefund ebenfalls als Ausheilung im Beginn aufzufassen und zwar vorläufig als fibröse Heilung, denn man hat ja keine Zeichen von Knochenneubildung.

Der Fall bietet ein grosses Interesse wegen des unzweifelhaften Nachweises, dass und wie die Lacunen verschwinden, wenn die chronische Entzündung und die Knochenresorption aufhörten. Ich will mich vorläufig auch darauf beschränken, die schon auf Seite 92 erwähnten kleinen flachen Ausbuchtungen als Reparationserscheinung zu betrachten.

Möglich, dass auch sonst der Knochen auf diese Weise resorbirt wird, allein es fehlen noch die Beweise.

Erklärung der Abbildungen.

Tafel III.

Fig. 1. Aussergewöhnlich starke Vascularisation eines Knochenbälkchens, das theilweise schon durch Lacunen zerstört ist.

Fig. 2. Markraum, dessen Inhalt zum Theil ausgefallen. Aus der Mitte desselben zieht ein Gefäss in einen Canaliculus. Dasselbe bei einem grösseren und unregelmässigeren Kanälchen hinter dem ersteren.

Fig. 3. Arcadenartige Vascularisation des Knochens.

Fig. 4. Stadium der beginnenden Entzündung. Das Fett hat sich peripherisch noch erhalten, ist central geschwunden.

Fig, 5. Infiltrirtes Mark mit 3 Tuberkeln; aussergewöhnlich gefässreich.

VI.

Untersuchungen über die Entstehung von Kokken und Bakterien in organischen Substanzen.

Von Dr. Rudolf Arndt,
Professor in Greifswald.

(Hierzu Taf. IV.)

Im Anschluss an meine Beobachtungen an rothem Knochenmark, welche im 80. Bande dieses Archivs S. 385 mitgetheilt worden sind, hielt ich es für geboten, durch Versuche festzustellen, wie weit dieselben und namentlich die aus ihnen gezogenen Schlüsse stichhaltig wären, wie weit etwa die Einwände, welche gegen sie erhoben werden könnten, von Belang sein möchten. Zu dem Zweck schien mir vor Allem nothwendig zu sein, sich darüber zu vergewissern, ob überhaupt aus Gewebstheilen eines gesunden, lebenskräftigen Körpers, die unter allen möglichst anwendbaren Vorsichtsmaassregeln gegen Infection mit Kokken und Bakterien aus diesem entfernt und in die geeigneten Verhältnisse gebracht worden sind, sich dennoch Kokken und Bakterien entwickeln können oder nicht, und dann, wenn es der Fall ist, zu erforschen, aus welchen Elementen.

Nach einigem Ueberlegen, wie die Sache wohl anzufangen wäre, um jeden Vorwurf auszuschliessen, nicht mit der gehörigen Vorsicht, der genügenden Subtilität und Accuratesse verfahren zu sein,

wandte ich mich an meinen Collegen, den Professor der Chemie Herrn Schwanert, und der war denn auch sogleich bereit, in liebenswürdigster Weise auf meine Wünsche, die ihm viel Arbeit gemacht haben, einzugehen. Herr Schwanert stellte die erforderlichen Bakteriennährflüssigkeiten her, traf alle Vorbereitungen zu den Versuchen und überwachte sie noch schliesslich, so dass der gesammte chemisch-physikalische Antheil an denselben lediglich von ihm geleistet worden ist.

Die Versuche wurden von Anfang bis zu Ende in dem chemischen Institute der Universität ausgeführt. Die Atmosphäre desselben ist wohl reich mit Chlor, Schwefelwasserstoff, schwefliger Säure und dergl. m. geschwängert, doch nicht gerade von Kokken und Bakterien erfüllt. Mit Bakteriennährflüssigkeit aufgestellte Gläser haben fünf Wochen und darüber in demselben gestanden und noch dazu den grössten Theil dieser Zeit in einem warmen Wasserbade von rund 39° C. in einem Raume, der kaum 15° C. hatte, dicht neben den den Versuchen dienenden Gläsern, in denen sehr bald Kokken und Bakterien in grosser Zahl sich einfanden; aber in ihnen war, so weit das zu erkennen, von solchen nichts vorhanden. Die Flüssigkeiten waren klar und hell geblieben, wie sie in die betreffenden Gläser gethan worden waren und das, trotzdem in ihnen wegen der Differenz der Temperaturen in ihrem Inneren und des sie umgebenden Raumes doch wohl eine ziemlich rege Circulation der Luft wird stattgefunden haben.

Als Bakteriennährflüssigkeit diente eine Modification der sogenannten Cohn'schen normalen Nährflüssigkeit und der von Eidam bereits vorgenommenen Abänderung derselben. Jene bestand aus

Saurem phosphorsaurem Kali 1,0
Schwefelsaurer Magnesia 1,0
Neutralem weinsaurem Ammoniak 2,0
Saurem phosphorsaurem Kalk 0,1
Destillirtem Wasser 200,0,

diese aus

Saurem phosphorsaurem Kali 1,0
Schwefelsaurer Magnesia 1,0
Neutralem weinsaurem Ammoniak 2,0
Chlorcalcium 0,1
Destillirtem Wasser 200,0.

Die Nährflüssigkeiten hatte Herr Schwanert aus zum Theil erst frisch dargestellten Chemikalien zusammengesetzt und dabei von vornherein darauf geachtet, den etwaigen Zutritt von Bakterien oder Bakterienkeimen von aussen her zu verhindern. Sodann schmolz er ein gewisses Quantum der erhaltenen Nährflüssigkeiten, in denen sich Krystalle von weinsaurem Kalk abgeschieden hatten, jedoch noch mit einem Theile derselben, in Glasröhren ein und erhitzte diese bis auf 170, ja einige selbst bis auf 190° C. und zwar durch mehrere Stunden. Ebenso wurden durch mehrere Stunden die zu den Versuchen bestimmten Reagensgläser, nachdem sie wohl gereinigt und mit Watte verschlossen worden waren, bis auf 170° C. erhitzt — darüber zerfiel die Watte — und als das Alles geschehen, wurde zu der Vornahme der eigentlichen Versuche geschritten.

Einem jungen, munteren Kaninchen wurde der Bauch geschoren und mit einer Carbolsäurelösung von ungefähr 5 pCt. gewaschen. Danach wurde das Thier getödtet und unter Carbolsäurespree von ebenfalls rund 5 pCt. ihm mit Instrumenten, die in einer ebenso starken Carbolsäurelösung gelegen hatten, der Bauch eröffnet. Während ich dem Thiere nun Stückchen der Leber, die Nieren, das Pankreas entnahm, öffnete Herr Schwanert, sobald dazu die Zeit war, in dem Spree eines der Reagensgläser, und ich that je eines der entnommenen Organe oder Organstücke hinein. Herr Schwanert verschloss das Gefäss dann wieder mit dem Wattenpfropf und stellte es bei Seite, bis die fünf Präparatengläser gefüllt waren und zwar zwei mit Leberstückchen, zwei mit den Nieren und eins mit dem Pankreas. Die Unterstützung des Herrn Dr. Brunnemann, Assistenten am chemischen Institute war dabei von grossem Belang, weil durch sie es ermöglicht wurde, die ganze Vornahme in wenigen Minuten zu Ende zu führen.

Nachdem so die fraglichen Reagensgläser mit den besagten Organen versehen waren, öffnete Herr Schwanert wieder in Carbolsäurespree die die Nährflüssigkeiten enthaltenden, zugeschmolzenen Röhren und goss, immer im Spree, von den Nährflüssigkeiten in die von Herrn Brunnemann und mir bereit gehaltenen, rasch geöffneten und danach mit ihrer Watte wieder rasch verschlossenen Reagensgläser so viel, dass die in ihnen enthaltenen Organe und Organstücke reichlich von ihr bedeckt waren.

Ein Leberstück, eine Niere kamen so in die zuerst angeführte Flüssigkeit, No. I, zu liegen, das zweite Leberstück, die zweite Niere, das Pankreas in die zu zweit erwähnte, No. II. Sodann wurden sämmtliche fünf Gläser in das warme Wasserbad eines Scheibler'schen Apparates gebracht und dieses auf einer Wärme, die zwischen 33 und 39° C. schwankte, erhalten. In dasselbe Bad wurden auch die beiden eröffneten Röhren mit dem Reste von Nährflüssigkeit gethan, die nicht zu den Versuchen verbraucht worden war.

Nachdem das geschehen, wurden dem von Carbolsäurespree feuchten Kaninchen, das bis dahin mit Tüchern bedeckt gelegen hatte, welche mit einer 10procentigen Carbolsäurelösung durch mehr als acht Tage getränkt worden waren, noch einmal unter Anwendung eines Carbolsäuresprees von rund 5 pCt. Stücke der Leber, Stücke der Oberschenkelmusculatur und das Herz herausgenommen. In dem nehmlichen Spree wurden dieselben sodann zwischen je zwei, gut auf einander passende Uhrgläser gethan, die, nachdem sie ebenfalls länger als acht Tage in einer durch Verdunstung immer stärker gewordenen Carbolsäurelösung von anfänglich 10pCt. gelegen hatten, von dieser in einer Spiritusflamme getrocknet worden waren. Die Uhrgläser wurden gut auf einander gepasst und mit den eben erwähnten, mit Carbolsäure getränkten Tüchern dicht umwickelt und verbunden. Darauf wurden sie neben den Reagensgläsern über dem Wasserbade in einer Temperatur zwischen 20 und 30° C. aufgestellt und von Zeit zu Zeit mit der in Gebrauch gewesenen Carbolsäure von rund 5 pCt. befeuchtet.

Es war am 6. Mai, Mittags, dass diese Vornahmen stattgefunden hatten. Am 8. Mai, Abends, liess das das Pankreas enthaltende Reagensglas einen leichten, aber deutlich fauligen Geruch, wie nach weichem Käse, wahrnehmen. Am 9. Mai, Mittags, liessen einen solchen, aber etwas andersartigen, auch die mit den beiden Nieren gefüllten Reagensgläser erkennen, und Abends schien ein ähnlicher auch an den, die Leberstücke enthaltenden, aufzutreten. Das das Pankreas enthaltende Glas aber roch bereits sehr stark.

Am 10. Mai, Mittags, stanken alle Gläser, am meisten das das Pankreas enthaltende, am wenigsten die, welche die Leberstücke enthielten. Zugleich wurde von allen Anwesenden, darunter Herr Schwanert, Herr Brunnemann festgestellt, dass die mit der Flüssigkeit No. II gefüllten Gläser stärker rochen, als die mit der

Flüssigkeit No. I gefüllten. Die Anwesenheit von Chlor schien danach wenigstens unter gewissen Umständen einen grösseren Einfluss auf die Fäulnissvorgänge auszuüben, als die blosse Anwesenheit von Phosphor, wenn derselbe auch reichlicher vorhanden war. Noch deutlicher trat dieser Unterschied nach Eröffnung der Gläser hervor und dabei war denn auch gleichzeitig zu erkennen, dass, während vom Pankreas der Geruch nach faulem, weichem Käse, wie Limburger, Ramadour etc. verbreitet wurde, der Geruch von Seiten der Nieren mehr dem nach faulem Urin glich, und der von Seiten der Leberstücke an den von Pepsin oder künstlichem Magensaft erinnerte.

Unter Carbolsäurespree von der bekannten Stärke waren die Gläser eines nach dem anderen eröffnet und, nachdem aus jedem ein paar Tropfen entfernt worden waren, auch wieder verschlossen und danach dem warmen Wasserbade übergeben worden.

Die entnommenen Flüssigkeitstropfen zeigten unter dem Mikroskope sammt und sonders eine grosse Menge, sich zum Theil sehr lebhaft bewegender Körperchen, Elementarkörperchen des Protoplasma und gewöhnlich als Kokken und Bakterien bezeichnete anderweite Körperchen. Obwohl im grossen Ganzen durchweg sehr übereinstimmend, liessen diese doch auch wieder manche Verschiedenheiten erkennen und zwar hauptsächlich je nach den Tropfen, beziehungsweise dem Glase, welchem sie entstammten, d. i. also je nach dem Organe und der Nährflüssigkeit, durch welche oder auch in welchen sie erzeugt worden waren. Im Allgemeinen wollte es mir scheinen, als ob die unter dem Einflusse der Flüssigkeit No. I entstandenen Kokken und namentlich Bakterien grösser waren, als die unter dem Einflusse der Flüssigkeit No. II gewordenen, und dass jene sich mehr oder häufiger in Reihen, diese sich mehr oder häufiger in Haufen entwickelt hätten. Es wollte mir also scheinen, als ob in der chlorhaltigen Flüssigkeit mehr Zoogläaformen, in der an Phosphor reicheren, aber des Chlors vollständig ermangelnden Flüssigkeit dagegen mehr Torulaformen sich ausgebildet hatten.

Unzweifelhaft war, dass aus dem Pankreas die kleinsten und zartesten, aus der Leber die grössten und derbsten der fraglichen Kokken und Bakterien hervorgegangen waren, und dass die den Nieren entsprossenen hinsichtlich Grösse und Zartheit so ziemlich die Mitte zwischen beiden hielten. Die aus dem Pankreas erschie-

nen bei einer Vergrösserung von ca. 1000mal (Seybert IX, Nobert VI à l'immersion) als eben erst sichtbar werdende Pünktchen und Fädchen bis zu der Grösse beziehungsweise Dicke von etwa 0,25 μ, die aus der Leber bis zu einer Grösse oder Dicke von 0,5 bis 0,75 bis 1,0 μ (Fig. 1, 2, 3, 4, 5).

Unter den als Kokken betrachteten Körperchen waren eine auffallend grosse Anzahl von Diplokokken. Bei den grösseren aus den Nieren und der Leber konnte man sehen, dass dieselben bald aus zwei gleich grossen Körperchen bestanden, bald aus zwei sehr ungleich grossen. Ein kleineres Kügelchen hing dann einem grösseren dicht an (Fig. 1 a, 2 a, 4 a, 5 a). Sonst kamen diese fraglichen Kokken auch zu grösseren Reihen verbunden vor und stellten eine Art Streptokokkus oder auch einen mit Sporen erfüllten Vibrio dar, was sich indessen nicht immer entscheiden liess. Die Stäbchen oder Bakterien bestanden nur selten aus blosser hyaliner Substanz. Die weitaus grösste Mehrzahl enthielt in derselben vielmehr noch kleine, dunkle Pünktchen (Fig. 1 b, 3 b, 5 b), die bis zu der Grösse der vorhandenen Kokken hinanreichten und so, je nachdem an 0,25—0,5—0,75 μ messen mochten. Ausserdem zeigten sich hie und da noch eigenthümliche Gebilde, die aus einem grösseren 2,0 auch 3,0 μ in seinem grössten Durchmesser haltenden, ovalen Körper bestanden, an dem ein oder auch zwei und und dann sich gegenüber liegende fädige Ausläufer von 4,0—5,0 μ Länge angebracht waren. Die mit einem Faden versehenen machten zeitweise sehr lebhafte Bewegungen und zwar anscheinend dadurch, dass sie diesen ihren Faden spiralförmig drehten. Bei den mit zwei Fäden versehenen Gebilden habe ich etwas Aehnliches nicht wahrnehmen können. Jene sah ich in Präparaten vom Pankreas, diese in solchen von den Nieren (Fig. 1 c, 2 c, 3 c).

Am 13. Mai wurden die in den Uhrgläsern befindlichen Präparate besichtigt. Ihre Umhüllung duftete noch immer stark nach Carbolsäure und in den tieferen Lagen, also dicht über den Gläsern mehr als an der Oberfläche. Die Gläser selbst waren mit einander verklebt durch eine schmutzig-röthlich-graue, halbfeste Masse, eingetrocknete Flüssigkeit aus den von ihnen umschlossenen Organstücken. Auch sie gaben noch blossen Carbolsäuregeruch von sich und liessen von Fäulnissgeruch auch nicht das Geringste mich spüren. Dagegen strömte dieser voll und ganz mir entgegen, als

die einzelnen Gläser von einander entfernt waren und die Präparate frei lagen. Die Leberstücke rochen wieder ähnlich Pepsin oder künstlichem Magensafte, die Muskelstücke, das Herz aashaft. Letzteres war an seiner Oberfläche stark betrocknet, die Muskel- und Leberstücke dagegen waren in eine schmierige Masse verwandelt, von der man mit den Präparirnadeln ganz leicht beliebig grosse Stücke abheben konnte.

Unter dem Mikroskope war von Leberzellen nichts mehr zu sehen. Sie waren zerfallen und statt ihrer und ihres normalen Inhaltes lagen eine grössere Massen von gelblichen, bald mehr opalisirenden, bald mehr lichtglänzenden, grösseren und kleineren Kügelchen und eine nicht unerhebliche Anzahl langstreckiger Krystalle, die ebenfalls eine gelbliche Farbe besassen, da. Die Kügelchen waren vielfach drusenartig mit einander verbunden. Die Krystalle hatten sich, je nachdem, bald mehr reihenartig, bald mehr in Bündeln an einander gelegt. Doch kamen auch ihrer viele ganz vereinzelt vor (Fig. 6 a). In den Muskelpräparaten hingegen waren die Mehrzahl der Muskelbündel noch sehr gut erhalten und die Querstreifung derselben war auffallend deutlich. Dessenungeachtet kamen auch viele Bruchstücke von Muskelbündeln und ihrer Fibrillen vor und trieben sich, insbesondere diese letzteren (Fig. 7 a) hier zahlreicher, dort sparsamer im Gesichtsfelde herum.

Die Kügelchen und Krystalle aus den Leberzellen, die Bruchstücke der Muskelfibrillen lagen entweder ganz ruhig da oder bewegten sich nur in Folge eines zufälligen Anstosses, den sie erfahren, oder auch blos in Folge eines Stromes im Menstruum, der sie gerade ergriffen hatte. Ganz selbständig aber, so weit das eben erkannt werden konnte, bewegten sich zwischen ihnen bald tänzelnd, bald pendelnd, bald sich schlängelnd eine Unzahl von kleinsten Kügelchen, Fädchen und Stäbchen, d. i. von Elementarkörperchen, von Kokken und Bakterien.

Die Elementarkörperchen, beziehungsweise Kokken aus der Leber glichen im grossen Ganzen denen aus den Leberstücken, die mit den oben genannten Nährflüssigkeiten behandelt worden waren. Doch schienen sie etwas kleiner und zarter zu sein (Fig. 4, 5, 6). Die Bakterien aus ihr wichen jedoch insofern von denen aus den letzteren erheblich ab, als sich unter ihnen sehr lange dünne Stäbchen, wahre Bacilli, vorfanden (Fig. 7 b), die unter jenen fehlten.

Die Elementarkörperchen und etwaigen Kokken aus den Muskeln waren verhältnissmässig gross, viele grösser als die aus den mit Nährflüssigkeit behandelten Leberstücken. Die aus ihnen hervorgegangenen Bakterien, zum Theil ebenfalls sehr lang und wahre Bacilli (Fig 7 b, 8 b), waren im Allgemeinen viel derber, als alle bis dahin in diesen Versuchsreihen beobachteten.

Die etwaigen Kokken und die Bakterien aus dem Herzen (Fig. 13) erschienen zwar wieder etwas zarter, trugen indessen nichtsdestoweniger doch den Charakter der aus den übrigen Muskeln stammenden gleichartigen Gebilde an sich. Namentlich fanden auch hier sich unter den letzteren sehr lange wahre Bacilli.

Auch in diesen Präparaten war unter den als Kokken angesehenen Gebilden der Diplokokkus wieder in grosser Menge vertreten, und unter ihm fanden sich auch hier wieder in ebenso grosser Häufigkeit, wie in den früheren Präparaten, solche, bei denen er aus zwei ganz ungleichen Abtheilungen, einem grösseren und einem kleineren Kügelchen, bestand. Desgleichen kam auch hier wieder der Streptokokkus sehr zahlreich vor und mit ihm bald mehr, bald weniger vibrionenähnliche Wesen. Die Bakterien bestanden auch hier nur selten aus einer Substanz. Am häufigsten war das noch bei den langen dünnen Bacillusformen der Fall (7 b, 8 b). Ihre weitaus grösste Anzahl war indessen mit kleinen Kügelchen erfüllt, die dichter oder weniger dicht zusammenlagen. Alle kürzeren und verhältnissmässig breiten Bakterien, Bakterium κατ' ἐξοχήν, enthalten, so weit ich das bestimmen konnte, höchstens vier solcher Körperchen. Nur wenige besassen deren zwei oder drei, und in letzterem Falle schien mir eins, das stets dem einen Ende des Bakterium zu lag, also niemals in der Mitte zwischen den beiden anderen Körperchen, nicht selten grösser, als diese zu sein. Besass ein Bakterium einmal mehr als vier der besagten Körperchen, so schien es immer eine Art von Theilung in sich erfahren zu haben. Vier der Körperchen gehörten gewissermaassen zusammen, und einem, bis zu einem gewissen Grade für sich bestehenden Ganzen an. Die übrigen gehörten auch wieder zusammen und zwar, je nachdem, bald eine, bald mehrere Gruppen bildend, die ebenfalls wieder jede für sich eine Art Ganzes darstellte. Dieses enthielt dann wieder das eine Mal nur eins der besprochenen Körperchen, das andere Mal deren zwei, ein drittes Mal aber auch

ihrer drei oder vier. Enthielt es weniger als vier, so bildete das fragliche Ganze gewöhnlich das Endglied einer Reihe oder Kette aus zwei oder mehreren solcher Ganzen. Enthielt es deren vier, so konnte es ein solches Endglied bilden, lag aber auch in Mitten einer Reihe oder Kette aus einer grösseren Anzahl dieser Ganzen. Sehr häufig waren dieselben alsdann unter einem mehr oder minder spitzen Winkel mit einander verbunden, während sie selbst ganz geradlinig erschienen, und kennzeichneten sich damit noch mehr als eine Art Ganzes in einem grösseren Ganzen. Dieses letztere schien nicht selten zu zerbrechen und dadurch die ersteren selbständig werden zu lassen. Die relativen Ganzen wurden absolute Ganze und mit in der Regel vier dunkle Körnchen enthaltende eigentliche Bakterien (Fig. 7 d).

Bei genauerer Besichtigung fand ich, dass die Körnchen oder Kügelchen in den Bakterien öfter in einer ganz eigenthümlichen Lagerung sich befanden. Je zwei und zwei lagen besonders nahe an einander, und sie alle waren somit gewissermaassen zu engeren oder auch weniger engen Paaren mit einander verbunden. Einige dieser Körnchen oder Kügelchen lagen so dicht an einander, dass sie zunächst nur wie ein einziges, allerdings etwas in die Länge gezogenes Körperchen aussahen, und erst nach mannichfaltigen Manipulationen gelang es, ihre wahre Natur zu erkennen. Sehr viel trugen dazu Färbungen mit Anilinfarben bei und ganz besonders an den grösseren Körperchen aus den Muskeln. Man sah in einer Anzahl offenbar zusammengehöriger Wesen, die nach der Färbung noch viel grösser als vordem erschienen, in den einen die sonst runden Körnchen oder Kügelchen länglich geworden und durch eine Querscheidewand in zwei Theile getheilt. In anderen lagen je zwei wieder runde Körnchen oder Kügelchen ganz dicht, auch nicht die Spur einer Lücke zwischen sich erkennen lassend, gleichsam einen einzigen, aber in sich getheilten Körper bildend, da. In wieder anderen waren die Körnchen oder Kügelchen ganz deutlich gesondert, berührten sich, so zu sagen, nur noch in einem Punkte und im vierten endlich waren sie auseinander gerückt und wurden durch eine bald schmalere, bald weitere Lücke von einander getrennt. Doch war diese letztere immer noch blos so gross, dass die fraglichen beiden Körnchen oder Kügelchen besonders nahe lagen und in der ganzen Reihe von Körnchen und Kügelchen,

welche ein Bakterium erfüllten, ein deutlich gesondertes Paar bildeten (Fig. 8, 7, 5 c, 4 b). Ganz dieselben Bilder, wie sie mir schon in Präparaten aus dem rothen Knochenmarke aufgestossen waren, und ich sie gelegentlich der Mittheilung meiner Beobachtungen an demselben l. c. S. 393 beschrieben habe. Einmal auf sie aufmerksam geworden, fand ich ihnen ganz gleiche oder auch blos entsprechende Bildungen in allen darauf untersuchten Präparaten und das auch in solchen, die ich aus den mit Nährflüssigkeiten behandelten Nieren und Leberstücken anfertigte. Es handelte sich in ihnen wohl ebenso unzweifelhaft um Theilungsvorgänge der kleinen Körnchen oder Kügelchen, ihrer sogenannten Sporen, wie in gewissen Bildungen aus bestimmten Zellen des rothen Knochenmarkes es sich um Theilungsvorgänge der einfachen Elementarkörperchen derselben gehandelt hatte.

Da die sogenannten Sporen der Bakterien allem Anscheine nach gleichwerthig den Kokken sind, so fragte es sich, ob diese nicht vielleicht auch solche Theilungsvorgänge erkennen liessen, und siehe da, überall, wo ich danach suchte, fand ich sie auch und zumal nach Färbung mit Anilinfarben. Eine grosse Anzahl aller Diplokokken aus gleich grossen, ich will sagen Monokokken, schien offenbar nur aus einer solchen Theilung einzelner Kokken hervorgegangen zu sein. Durch weitere Theilung der Bestandtheile der Diplokokki waren darnach die Streptokokki entstanden, und, je nachdem sich dabei die sie verbindende Substanz verhielt, ob sie sparsam blieb, oder sich reichlicher entwickelte, waren nebenher noch Vibrionen oder doch wenigstens vibrionenähnliche Gebilde entstanden. Durch eine Quertheilung, welche sodann in diesen statt hatte, und den Verlust der Biegsamkeit, die sie bis dahin besessen hatten, bildeten sich danach endlich die Bakterien aus, mit welchen wir uns soeben näher beschäftigt haben.

Wie waren aber die Diplokokken, welche aus ungleich grossen Monokokken zusammengesetzt waren, entstanden? Ich will kurz sein. Wenn es wirklich Diplokokken waren, so meinen Vermuthungen nach, durch Sprossung.

Die winzigen Körperchen also von unendlich klein bis 1,0 und 1,5 μ Grösse, die als Kokken und Bakteriensporen bezeichnet werden, sind der Theilung und aller Wahrscheinlichkeit nach auch der Sprossung fähig. Von der Art und Weise, wie beide Vorgänge

sich machen, wie dabei die die einzelnen Kokken verbindende Substanz, ich will sie Grundsubstanz nennen, sich verhält, hängt es ab, ob diese oder jene Kokken- beziehungsweise Bakterienform zur Erscheinung kommt. Geht die Theilung, die Sprossung mehr unregelmässig vor sich, entwickelt sich die Grundsubstanz dabei mächtig, so entstehen die Zooglöaformen. Entwickelt sich vorzugsweise die Grundsubstanz und zwar fadenförmig nach einer oder zwei Richtungen, so entstehen die eigenthümlichen, geschwänzten Körperchen, die aus den Nieren und dem Pankreas beschrieben worden sind. Doch ist damit nicht ausgeschlossen, dass diese, wie auch wahre Bakterien sich nicht noch anders entwickeln und namentlich durch eine Wucherung der eben erwähnten Grundsubstanz, in der erst später durch Verdichtung Kokken, beziehungsweise Sporen gewissermaassen selbständig entstehen, hervorgehen sollten. Allein das gehört augenblicklich nicht gerade her. Für jetzt genügt, festgestellt zu haben, dass die grosse Masse der Kokken und Bakterien, welche wir aus, beziehungsweise in unseren Präparaten zu sehen bekommen haben, sich aus einfachen Kokken entwickelt hatten, und dass diese darum in irgend einer Weise in die Präparate hineingelangt sein mussten. Es fragt sich nur: wie?

Nach dem, wie die Präparate hergerichtet worden waren, ist es kaum denkbar, dass dies von aussen her geschehen sein könnte. Wird es dennoch behauptet, so beruht das lediglich auf der mehr als kühnen Hypothese, dass die atmosphärische Luft allenthalben mit Kokken und Bakterien erfüllt sei, und dass trotz aller Vorsichtsmaassregeln nicht verhindert werden könne, dass nicht das eine oder andere davon doch in die Versuchsobjecte hineingerathe und in diesen sodann zum Ausgangspunkte einer mächtigen Vegetation werde. Es ist überflüssig, mich darüber weiter zu ergehen. Herr Virchow[1]) hat auf solche Einwürfe schon das Gehörige geantwortet; ihm schliesse ich mich darin durchaus an. Und ausserdem, waren nicht die offenen Röhren, welche blosse Bakteriennährflüssigkeit enthielten und neben den Versuchsgläsern im warmen Wasserbade standen, von Kokken- und Bakterienbildung frei geblieben, obwohl doch wochenlang die Luft zu ihnen Zutritt hatte und nach physikalischen Gesetzen auch fortwährend zutreten musste? Die

[1]) R. Virchow, Krankheitswesen und Krankheitsursachen. Dieses Archiv Bd. 80. S. 221.

Kokken, von denen diese letztere in den Versuchsgläsern ihren Ausgang genommen, müssen darum wohl in den Versuchsobjecten selbst gelegen haben. Wir müssen annehmen, dass sie in der Leber, dem Herzen, dem Pankreas, den Nieren, den Muskeln des durchaus gesund und munter erschienenen Kaninchens bereits enthalten gewesen sind, und dass sie nur erst zur weiteren Entwickelung kamen, als die Bedingungen dazu gegeben waren.

Wir würden damit uns indessen auf einen Standpunkt stellen, der erst neuerlich wieder sehr energisch von Nencki[1]) vertreten worden ist und dahin geht, dass die gesunden Gewebe lebender Thiere überhaupt Bakterienkeime enthalten, dass ganz constant in ihnen auch Fäulnissbakterien vorkommen, die von den Athmungs- und Verdauungswerkzeugen aus in sie eingedrungen sind und das gesuchte Contagium vivum darstellen, über dessen Wirkung, weil es ja zu seiner Bethätigung erst immer noch wieder eines Anstosses bedarf, freilich man nicht einmal sicherere Vermuthungen hat. Wir würden uns damit auf den Standpunkt stellen, dass alle lebenden, jemals der Fäulniss unterworfenen Wesen im Laufe der Zeit mehr und mehr von Bakterienkeimen, Kokken, durchsetzt und von diesen zuletzt in allen ihren Theilen, d. h. allen sie zusammensetzenden Zellen, erfüllt würden. Herr Nencki[2]) sieht darum auch schon mit Herrn Bechamp[3]) die kleinen Kügelchen von 0,5—2,0 μ Grösse, welche um den Kern der Leber- und Pankreaszellen eben erst getödteter Thiere zu Gesicht kommen, und die man sonst für Protoplasmakörperchen, also normale Bestandtheile des Inhaltes dieser Zellen betrachtet hat, für Bakterienkeime (Sporen d. i. Kokken) an. Alle lebenden Wesen und wir mit ihnen, würden somit auch grossen Theils aus solchen Bakterienkeimen (Sporen) bestehen. Wir würden damit denn auch nur zum Theil wir selbst sein, zu einem grossen Theile aber, zur Hälfte, und unter Umständen zu mehr, im Besitze von Mikroorganismen uns befinden, die nur darauf lauerten, uns aufzuzehren, damit sie selbst im Kampfe um das Dasein uns gegenüber ihre Race erhielten.

So ohne Weiteres von der Hand gewiesen kann diese Vorstellung nicht werden. Sie hat deshalb auch eine ganze Menge von Anhängern gefunden. Nichtsdestoweniger kann man doch auch

[1]) M. Nencki, Beiträge zur Biologie der Spaltpilze. Leipzig 1880. S. 34.
[2]) M. Nencki, l. c. S. 32.

wieder nicht leugnen, dass sie etwas höchst Abenteuerliches besitzt und den wunderlichsten weiteren Vorstellungen Vorschub leistet. Man ziehe aus ihr nur die Consequenzen! Und worauf stützt sie sich? Auf die Wahrnehmung, dass die bezüglichen Körperchen sich anscheinend selbständig bewegen, dass sie wachsen, sich vermehren und auf die aprioristische Annahme, dass dieses nur selbständige, so zu sagen, specifische Lebewesen thun, und dass ein jedes solches Wesen zum mindesten den Werth einer Zelle haben, eine Zelle für sich darstellen müsse. Aber warum? Weil es in unserem Blute liegt. Weil alle Lehren, die wir von Jugend auf empfangen haben, uns dazu hindrängen. Weil das Gegentheil allen unseren bisherigen, wohl begründeten Anschauungen widerspricht. Weil nach alledem es sodann undenkbar ist, dass aus einzelnen Theilen eines Organismus sich neue Organismen und noch dazu so heterogener Art, wie Kokken und Bakterien, entwickeln sollen. Wir haben es hierbei, wie gesagt, mit einer Menge von aprioristischen Voraussetzungen zu thun, mit einer Menge von Hypothesen, die sich auch nicht im Geringsten über das Niveau blosser Willkürlichkeit erheben und die sicherlich weit weniger der Beobachtung und dem Experimente als dem Gefühl und der Neigung ihr Dasein verdanken. Sie liegen eben in unserem Blute. Sie sind die Resultate der ganzen Art und Weise, wie wir gewöhnt worden sind, die Dinge zu betrachten und insbesondere die Organismen zu würdigen.

Was eine wirklich nüchterne Beobachtung der einschlägigen Dinge lehrt, ist, dass die sogenannten Protoplasmakörperchen, also die dunklen Körnchen und Kügelchen des Zelleninhaltes, die Elementarkörperchen oder Corpuscula primigenia protoplasmatis, selbständiger Bewegung, die von chemischen Vorgängen in ihnen abhängig ist, durchaus fähig sind, dass ferner diese Bewegungen häufig auf einem Einflusse beruhen, den die Körperchen gegenseitig auf einander ausüben, und dass in Folge dessen es zu gegenseitigen Beziehungen und Lagerungen zwischen ihnen kommt, die in ganz bestimmten Formen und Gestalten ihren Ausdruck finden. Die radiären Anordnungen, welche diese Körperchen vorübergehend in dem sich furchenden Ei, in der sich theilenden Zelle zeigen, die Längs- und Querstreifen, in denen sie im Muskelbündel, im Axencylinder, die Curven, in denen sie in den Ganglienkörpern vor-

kommen, die eigenthümlichen Lagerungsverhältnisse, welche sie in Epithelialzellen erkennen lassen, die schnurförmigen Aneinanderreihungen, welche sie in den Samenlappenzellen der Chenopodiaceae, der Amaranthaceae, der Polygoneae erfahren, und aus denen die reihenartig verbundenen Stärkekörperchen derselben hervorgehen, die höchst merkwürdigen Gruppen, zu denen sie in den Zellkernen gelegentlich zusammentreten, das Alles ist darauf zurückzuführen. Nicht minder beruht darauf aber auch ihre Neigung ausserhalb der Zelle, also wenn das Protoplasma einmal aus derselben ausgetreten ist, sich in Häufchen zu sammeln oder auch Schnüre und Ketten zu bilden, wie ich das namentlich von den Elementarkörperchen des Dotters der Fisch- und Froscheier, den Corpusculis primigeniis vitelli, gezeigt habe. Weiter aber lehrt dieselbe nüchterne Beobachtung, dass die sogenannten Protoplasmakörperchen, die Elementarkörperchen, des Wachsthums und mannichfacher Entwickelung oder Umbildung fähig sind, und dass aus ihnen, die indifferent angelegt werden, sowohl Stärke und Chlorophyll nebst seinen Verwandten, als auch die Bowmann-Brücke'schen Sarcous elements, die Schmidt'schen Nervous elements, die Dotterkörperchen, eine Anzahl von Pigment- und Fettkörnchen hervorgehen. Meine Beobachtungen an rothem Knochenmark haben mir sogar die Ueberzeugung aufgedrängt, dass sie sich selbst theilen und durch Theilung vermehren und dabei auch noch Gebilde produciren können, welche den verschiedensten Formen von Kokken und Bakterien ganz gleich aussehen.

Die Gewebsstücke, aus denen unsere fraglichen Kokken und Bakterien hervorgegangen waren, befanden sich in ganz analogen Verhältnissen, wie das rothe Knochenmark, aus dessen Zellen gewisser Art oder vielmehr deren Elementarkörperchen sich die erwähnten, kokken- oder bakteriengleichen Wesen entwickelt hatten. In Anbetracht dieses und alles dessen, was voraufgeschickt worden ist, stehe ich darum nicht an, zu erklären, dass nach Lage der Sache die fraglichen Kokken und Bakterien sich mit grösster Wahrscheinlichkeit oder, wie die bekannte gerichtliche Formel lautet, mit einem an Gewissheit grenzenden Grade von Wahrscheinlichkeit aus den Protoplasma- beziehungsweise Elementarkörperchen des Zellinhaltes der Gewebe gebildet haben, welche zu den Versuchen herangezogen worden waren. Dabei ist es gleichgültig, ob diese Elementarkörperchen schon von vornherein vorhanden waren oder auch erst

unter den veränderten Verhältnissen, was ja sehr wohl möglich ist, von der Grundsubstanz des jeweiligen Zellenprotoplasma erzeugt wurden.

Für diese Annahme spricht denn auch der Umstand, dass die Elementarkörperchen und die vorhandenen Kokken und Bakterien vielfach in einander übergingen und nicht etwa eine scharfe Trennung zwischen sich erkennen liessen. Denn keineswegs bin ich gewillt, alle die wirbelnden Körperchen, die einzeln oder zu zweien, zu dreien, reihen- und kettenförmig verbunden unter dem Mikroskope sich zeigten, für Kokken und Bakterien zu erachten. Ich habe schon immer von Elementarkörperchen neben den Kokken und Bakterien gesprochen. Denn wie die Bowmann-Brücke'schen Sarcous elements trotz aller Fäulniss sich so erhalten hatten, dass die Querstreifung der bezüglichen Muskeln eine auffallend deutliche war, so konnten, so mussten sich auch andere Elementarkörperchen erhalten haben und entweder noch in grösseren Zellstücken, oder einzeln oder zu zweien, dreien, in Reihen und Ketten, wie das, wo Protoplasma zu Grunde geht, ganz gewöhnlich der Fall ist, herumtreiben. Eine grosse Menge, vielleicht die bei weitem grösste Menge aller einzeln sich bewegenden Kügelchen war darum gewiss noch als blosse Elementarkörperchen und nicht schon als Kokken oder Bakterienkeime anzusehen. Ebenso war sicherlich nicht Alles Diplokokkus, was als solcher sich zeigte, mochte es nun aus zwei gleich grossen oder zwei ganz ungleich grossen Monokokken zusammengesetzt sein. Denn nicht jedes bandtelförmige, noch weniger jedes semmelförmige, hierhergehörige Körperchen hat Anspruch darauf, als ein Organismus sui generis betrachtet zu werden. Es kann sich in ihm blos um die bald nähere, bald weitere Verbindung zweier Elementarkörperchen durch Reste von Grundsubstanz eines grösseren protoplasmatischen Körpers handeln, der sich als solcher aufgelöst hat, aber in seinen einzelnen Theilen noch fortbesteht. Dasselbe gilt auch von den Streptokokkus und vibrionenähnlichen Gebilden. Denn auch unter ihnen hatte gewiss nicht Alles, was als solche sich darstellte, ein Recht dafür zu gelten. Vieles davon waren nur grössere Reihen von blossen Elementarkörperchen der untergegangenen Zellen mit mehr oder weniger Grundsubstanz zwischen sich. Endlich war nicht Alles Zooglöa, was das Aussehen davon hatte; sondern gar Manches davon, ja vielleicht

auch wieder das meiste waren kleinere oder grössere Protoplasmastücke aus ebenfalls untergegangenen Zellen. Die Elementarkörperchen des Protoplasma an und für sich sind eben nicht von Kokken zu unterscheiden, mag man dazu auch anwenden, was man wolle, und ebenso wenig sind es auch die Verbindungen der Elementarkörperchen von den Verbindungen der Kokken unter einander, von den Zooglöaformen, den Diplokokkus-, Streptokokkus- etc. Formen. Sie gehen zu sehr in einander über und antworten auf die verschiedensten Fragen, die man an sie richtet, in ein und derselben Weise. Wodurch die Kokken allein von gewöhnlichen Elementarkörperchen sich unterscheiden, ist, dass sie sich theilen und durch Theilung vermehren, während normaler Weise die Elementarkörperchen selbst immer vom Protoplasma aus neu gebildet werden, durch eine Umwandlung, wahrscheinlich Vergrösserung und dichtere Aneinanderlagerung seiner Moleküle, entstehen. Nur wo Theilungsvorgänge in den uns beschäftigenden Körperchen ich feststellen konnte, habe ich dieselben darum auch für Kokken gehalten, und von ihnen als weitere Entwickelungen abgeleitet habe ich wirklich auch nur die, in denen ich gleichfalls noch solche Theilungsvorgänge der einen oder der anderen Art glaubte wahrnehmen zu können. Ich kam zu der Ueberzeugung, dass eine Kokken- und Bakterienvegetation in den Präparaten wirklich existirte, und die Abbildungen, welche ich gegeben und in ihren Einzelheiten möglichst treu zu zeichnen gesucht habe, werden wohl auch Anderen diese Ueberzeugung verschaffen. Ich kam aber auch zu der Annahme, dass keineswegs Alles, was nach Kokken und Bakterien aussah, es auch wirklich war; sondern dass das meiste davon vielmehr den gewöhnlichen Elementarkörperchen zugezählt werden müsste. Es bekämen dieselben indessen die Befähigung, sich gelegentlich zu theilen und durch Theilung zu vermehren, und damit würden sie denn auch gewissermaassen zu Kokken und Kokkenäquivalenten, Sporen, und zum Ausgangspunkte einer ganz eigenartigen Vegetation. Von einer etwaigen Abiogenesis ist dabei aber nicht die Rede; sondern es handelt sich nur um die Umwandlung überlebender Theile, als welche die bezüglichen Elementarkörperchen anzusehen sind, in selbständige Lebensträger. Die Kokken und ihre Nachkommen und das scheinbar neue Leben ist nichts Anderes, als eine blosse Modification des noch immer vorhandenen alten. Denn dieses bestand

nach wie vor in den einzelnen Theilen fort, wenn auch für das Ganze, dem diese Theile angehörten, es längst vernichtet war.

Die Bakterienkeime, welche alle gesunden Gewebe durchsetzen sollen, und die nur den Bakterien zu Liebe vorhanden sind, welche sich gelegentlich aus anscheinend ganz gesunden Geweben, ohne dass sie oder ihre Keime von aussen her in diese hineingelangt sein könnten, entwickeln, diese Bakterienkeime würden darnach im grossen Ganzen nichts Anderes als die Elementarkörperchen des Protoplasma der verschiedenen Zellen sein, denen sie ja auch sonst physikalisch wie chemisch, vollkommen gleichen.

Dieser Annahme entsprechend waren denn auch die Kokken und Bakterien trotz aller Uebereinstimmung doch auch wieder mannichfach verschieden und zwar je nachdem die Elementarkörperchen es waren, von denen sie abstammten. Die Kokken und Bakterien, die sich aus den Elementarkörperchen der Pankreaszellen entwickelt hatten, waren andere als die, welche aus den Elementarkörperchen der Leber-, Nieren- und Muskelzellen, beziehungsweise Muskelbündel hervorgegangen waren. Freilich zeigten die Kokken und Bakterien sich auch noch verschieden, je nachdem sie ohne Zusatz von Nährflüssigkeit oder unter dem Einflusse der Nährflüssigkeit No. I oder No. II sich gebildet hatten; doch war der daraus entsprungene Unterschied nicht von gleichem Belang. Und das weist denn doch auch darauf hin, dass die fraglichen Kokken und Bakterien sich nur aus den Organtheilchen und ihren Elementarkörperchen selbst, und nicht etwa aus in den Organen vorhandenen specifischen Keimen entwickelt haben; da doch sonst nicht recht einzusehen ist, wie je nach den Organen, diese von verschiedenen Kokken- und Bakterienkeimen, welche von aussen eingedrungen sind, bewohnt sein sollen.[x] Dagegen ist sicher, dass die Elementarkörperchen verschieden sind, je nach den Organen, welche die von ihnen erfüllten Zellen zusammensetzen, und demgemäss muss es denn auch ihre Entwickelung zu etwas Anderem sein, wenn sonst auch die Bedingungen dazu gleich und diese Entwickelung selbst überhaupt möglich ist. Dass sodann[xx] noch die gleichnamigen Elementarkörperchen unter sonst ungleichen Bedingungen sich wieder verschieden entwickeln und verschieden entwickeln müssen, liegt auf der Hand. Es ist das ja nur die Erfüllung eines einfachen Naturgesetzes, nach dem alle Organismen sich abändern, je nach den Einflüssen, die

x) unfindbares Nährmaterial! Acclimatisations-Aussaaten des Impfstoffes.

auf sie wirken und unter denen sie werden. Von den verschiedenen Organen oder Organtheilen mussten sonach in unseren Versuchen verschiedene Kokken und Bakterien geliefert werden und das auch in den Fällen, wo die Keime dazu wohl dieselben, die Verhältnisse aber, unter denen die bezügliche Bildung vor sich ging, verschiedene waren.

Was die Elementarkörperchen des Protoplasma zu einer solchen weiteren Entwickelung anregt, ist fraglich. In Anbetracht des Umstandes aber, dass ihre Entwickelung eine andere ist, wenn die Verhältnisse andere sind, unter denen sie sich entwickeln, möchte ich annehmen, dass diese Verhältnisse, also im Allgemeinen ausgedrückt, dass äussere Reize es sind, welche dazu die Veranlassung geben. Auch der Umstand, dass je nach den Stoffen, in denen die Fisch- und Froscheier zerzupft wurden, die Elementarkörperchenverbindungen verschieden waren[1]), spricht dafür. Es fragt sich daher, ob nicht die eigenartige Atom- resp. Molecularbewegung, welche die Fäulniss darstellt, und die auf die Wirkung eines Fermentes zurückzuführen ist, das sich unter dem Einflusse der Wärme aus den vorhandenen Stoffen und darum entsprechend der Verschiedenheit dieser verschieden entwickelt, es fragt sich daher, ob diese nicht am Ende den Anstoss dazu ertheilt. Die Elementarkörperchen bleiben, was sie sind, so lange die Verhältnisse dieselben bleiben, unter denen sie entstanden sind, das Protoplasma, das sie erzeugte, sich in hergebrachter Weise ernährt. Aendert sich das, so schlagen auch die Elementarkörperchen ein andersartiges Verhalten ein und wandeln sich in die verschiedenen Körperchen, Stärke, Chlorophyll u. s. w. um, deren wir oben Erwähnung gethan haben. Eine ganz bestimmte, aber immerhin einschlägige Umwandlung ist die in Körperchen, welche das Vermögen besitzen, Theilungen einzugehen, vielleicht auch Sprossen zu treiben, und durch die verschiedene Art, dass das geschieht, eine Vegetation zu liefern, die man bisher als eine durchaus selbständige, d. h. mit den höheren Organismen in keinem näheren Zusammenhang stehende, angesehen hat. Die Fäulniss, d. i. eine bestimmte Umwandlung des jeweiligen Zellprotoplasma, scheint nun eine solche Umwandlung der Elementarkörperchen vorzugsweise zu bewerkstelligen. Ausser ihr thun es indessen auch noch manche andere, und unter diesen insbesondere wieder die, welche die sogenannte

[1]) Dieses Archiv Bd. 80. S. 103.

Entzündung darstellen. Wenn die Bedingungen wegfallen, welche die Zelle zur Zelle machen, wenn das Protoplasma die Organisation aufgiebt, zerreisst, vermöge deren es die Formen und Eigenschaften einer Zelle besitzt, wenn es regellos, diffus sich anfängt auszubreiten, dann sinkt es auf die Stufe des Moners herab und eine Form, in der es sich dann bethätigt, ist die, unter welcher Kokken und Bakterien zur Erscheinung kommen.

Zur Prüfung der mitgetheilten Befunde und der aus ihnen gezogenen Schlüsse, wurde noch eine Reihe von weiteren Versuchen angestellt. Unter denselben Vorsichtsmaasregeln wie am 5. Mai wurde deshalb am 11. und wieder in Gemeinschaft mit den Herren Schwanert und Brunnemann ein Kaninchen getödtet, ihm das Gehirn, einige Muskelstücke aus den Oberschenkeln und ein Stück Peritoneum entnommen und diese so in die vorher sammt ihrem Watteverschluss durch mehrere Stunden auf 170° C. erhitzten Versuchsgläser verheilt, dass je ein Stück Hirn, ein Stück Muskel und das Stück Peritoneum in Versuchsflüssigkeit No. I, und je ein Stück Hirn und ein Stück Muskel in Versuchsflüssigkeit No. II, welche beide bis auf 190° C. erhitzt worden waren, zu liegen kamen. Die Versuchsgläser kamen darauf wieder in ein warmes Wasserbad zu stehen und dieses gelang es dies Mal sehr beständig auf ca. 39° C. zu erhalten. Die nicht verbrauchte Versuchsflüssigkeit in ihren geöffneten Röhren wurde ebenfalls wieder dicht neben die Versuchsgläser in dasselbe Wasserbad gesetzt.

Erst am 16. Mai konnte ich zur ersten Untersuchung dessen, was in den Gläsern vor sich gegangen war, schreiten. Die Gläser mit den Muskelstücken stanken unerträglich aashaft, die mit den Hirnstücken nach faulem, weichem Käse, das mit dem Stück Peritoneum so gut wie gar nicht. Ein Tropfen Flüssigkeit aus jedem Versuchsglase unter das Mikroskop gebracht, liess neben Elementarkörperchen eine Unzahl von Kokken und Bakterien erkennen, die sich in buntestem Durcheinander lebhaft hin und her bewegten. Auch hier liessen sich wieder Unterschiede feststellen, je nach den Flüssigkeiten, in denen sie sich gebildeet hatten. Die grössten Kokken und Bakterien hatte das Gehirn geliefert. Die kleinsten waren dieses Mal die aus den Muskeln. Die aus dem Peritoneum hielten zwischen beiden die Mitte. Desgleichen hatten auch hier in der Nährflüssigkeit No. I sich weniger Zooglöaformen, als in der

Nährflüssigkeit No. II gebildet und überwogen in ihr daher die eigentlichen Bakterien. Doch waren andererseits auch wieder bestimmte Formen derselben, Bacilli, in der letztern verhältnissmässig viel häufiger (Fig. 9, 10, 14, 15, 20). Einen Unterschied in der Stärke des Geruches zwischen den mit Nährflüssigkeit No. I und den mit Nährflüssigkeit No. II hergestellten Präparaten vermochte ich dieses Mal jedoch nicht wahrzunehmen. Denn die Fäulniss in beiden Gattungen von Präparaten war zu weit vorgeschritten und ihr Gestank gleich unerträglich.

Unter den Kokken spielte auch in diesen Präparaten der Diplokokkus wieder eine hervorragende Rolle und das sowohl in Folge von Theilung einzelner Kokken als auch in Folge muthmaasslicher Sprossung (Fig. 9a, 10a, 14a, 15a). Hervorzugehen schienen im Gehirn diese Diplokokken aus den Elementarkörperchen der sog. Neurogliazellen (14b, 15b), in den Muskeln aus den Elementarkörperchen des Protoplasma, das die interfibrillären Räume erfüllt und insbesondere die Muskelsäulchen abgrenzt. Die Elementarkörperchen vergrösserten sich, wurden stärker lichtbrechend, nahmen eine längliche Gestalt an. Ihr Inhalt schien an die beiden Enden des länglich gewordenen Körperchens gerückt und in der Mitte dieses letzteren selbst eine Scheidewand aufgetreten zu sein. Als eine weitere Entwickelung erschienen dann bereits deutliche Doppelkörperchen und noch weiter die sogenannten semmel- oder handtelförmigen, die aber von blossen, gekoppelten Elementarkörperchen nicht zu unterscheiden waren. Im Uebrigen fanden dieselben Uebergänge von den Diplokokkus- zu den Streptokokkus- und Vibrionenformen und durch diese zu den ächten Bakterien statt, wie in den früheren Präparaten (Fig. 9b, 15b, c u. a.).

Die Stäbchen waren auch hier ebenso selten hyalin, wie in den früheren Präparaten, sondern mit mehr oder minder deutlichen Körperchen, die oft zu Paaren in ihnen gelagert waren, erfüllt (Fig. 9b). Im Gehirn waren sie oft von enormer Länge (Fig. 14, 15), und bin ich mir zum Theil deswegen nicht immer sicher geworden, ob ich es in ihnen nicht öfter mit Axencylindern zu thun hatte. Doch sind Körper wie in Fig. 14c und 15d ganz gewiss nicht auf solche zu beziehen. Sehr eigenthümlich waren kurze Stäbchen im Gehirne, das mit der Nährflüssigkeit No. I behandelt war. Sie erschienen in ihrer Mitte tonnenförmig aufgetrieben, liessen indessen nicht erkennen, wodurch (Fig. 14d). In den Muskeln schienen die kürzeren

Stäbchen, ächte Bakterien, ebenso wie die Diplokokki und ihre Abkömmlinge, von den Elementarkörperchen des interfibrillären Protoplasma aus sich zu entwickeln. Wenigstens waren in einzelnen Muskelbündeln die bezüglichen Bakterien ganz auffallend blos in diesen Räumen anzutreffen (Fig. 10). Sollte sich das fernerhin bestätigen, so würde es ebenso wie der Umstand, dass die Diplokokki des Gehirnes sich von den Elementarkörperchen der sogenannten Neurogliazellen zu entwickeln schienen, dafür sprechen, dass nur die jüngsten, gewissermaassen noch indifferenten Elementarkörperchen die bezügliche Umbildung und Entwickelung eingingen, die älteren, besonders gearteten dagegen, wie z. B. die Sarcous elements, zunächst wenigstens noch nicht. Ein Analogon zu der Erfahrung, dass auch nur die noch indifferenten Zellen zu Vermehrung und abnormer Entwickelung hinneigen, während stärker differenzirte, bereits höher organisirte, eine solche Neigung kaum besitzen! Die Kokken und Bakterien wären danach vielleicht cum grano salis den heterologen Neubildungen gleich zu stellen. Was die fremdartigen Zellen für diese sind, das sind die Kokken und Bakterien für den Zelleninhalt und, wir können gleich fortfahren, wie einzelne jener fremdartigen Zellen, verschleppt, der Ausgangspunkt einer zweiten, dritten, solcher Neubildung und zwar in bis dahin gesunden Geweben werden können, so auch die Kokken und Bakterien, auf andere, bis dahin gesunde Zellen übertragen, der Ausgang einer Vegetation von Kokken und Bakterien in diesen. Allein, wie nicht alle Krebse durch Metastase entstehen, so entstehen auch nicht alle Kokken- und Bakterienwucherungen in Folge von Uebertragung solcher. Es spielen da noch Verhältnisse eine Rolle; die, wie sehr man sie auch von manchen Seiten ableugnen mag, dennoch immer und immer wieder von Neuem so sehr in den Vordergrund sich drängen, dass man die Missachtung, mit welcher sie behandelt werden, nur schwer begreift.

Woher sich die Kokken und Bakterien in der das Stück Peritoneum enthaltenden Flüssigkeit entwickelt hatten, liess sich schwerer bestimmen. Doch gingen sie da (Fig. 20 a) anscheinend von zooglöaartigen Massen aus, die vielleicht nichts weiter, als Reste des Protoplasma untergegangener Bindegewebszellen waren. Auch dabei vergrösserten sich offenbar einzelne Körperchen dieser letzteren, nahmen eine längliche Gestalt an, theilten sich und bildeten Diplokokki. Die einzelnen Bestandtheile dieser wieder schienen nur bisweilen

sich mächtig zu vergrössern und gleichzeitig in langstreckige, stäbchenförmige Körperchen umzuwandeln (Fig. 20 b). In einzelnen derselben kam es sodann zu einer Anhäufung des Inhaltes an den beiden Enden und eine Art Scheidewandbildung, in anderen aber blos zu dem Auftreten dunkler Körnchen oder Kügelchen und damit zur Umwandlung in eigentliche Bakterien, die ihre 5,0—6,0 μ lang wurden und vielfach reihenartig unter einander verbunden waren. Nachdem das Stück Peritoneum aus dem Versuchsglase entfernt worden war, zeigten sich nach einigen Tagen blos solche Bakterien und von Zooglöaformen, Diplokokken etc. war nicht mehr recht was zu sehen (Fig. 21).

Am 14. Mai war eine weitere Versuchsreihe eingeleitet worden. Als Versuchsthier diente der Frosch. Weiblichen Fröschen wurde, nachdem sie mit einer dünnen Carbolsäurelösung gut abgewaschen worden waren, in dichtem Carbolsäurespree von 5 pCt. Stärke das Gehirn, die Eierstöcke und die Muskeln der Oberschenkel entnommen. Trotz aller Vorsicht, aller Geschwindigkeit, die angewandt worden war, trieften die besagten Organe, zumal Scheere, Messer, Pincette direct aus fünfprocentiger Carbolsäure herausgenommen wurden, von dieser Flüssigkeit, und nicht anders als mit einem gewissen Quantum derselben bedeckt, kamen sie zuletzt in die Versuchsgläser hinein. Diese aber waren wieder so hergerichtet wie die beiden ersten Male. In je zwei Gläser kamen die Muskeln und Eierstöcke, in eins die Gehirne. Ein Glas mit Muskeln und Eierstock wurde mit der Nährflüssigkeit No. I, das andere Glas mit Muskeln und Eierstock, sowie das mit den Gehirnen mit der Nährflüssigkeit No. II, die wieder beide bis auf 190° C. erhitzt worden waren, gefüllt. Es geschah das in derselben Weise und unter denselben Vorsichtsmaassregeln wie die beiden ersten Male und wieder vorzügsweise durch die Herren Schwanert und Brunnemann. Sodann wurden die Versuchsgläser auch wieder dem warmen Wasserbade übergeben und selbiges auch dies Mal wieder auf der sehr beständigen Höhe von ca. 39° C. erhalten.

Am 20. Mai wurde der Inhalt der Gläser untersucht. Das Glas mit den Gehirnen roch kaum, die Gläser mit den Eierstöcken rochen nur sehr wenig, die mit den Muskeln gaben einen höchst widerlichen, süsslich-faden Geruch von sich. Dabei liess sich zugleich feststellen, dass die mit der Nährflüssigkeit No. II gefüllten Gläser wieder stärker rochen, als die mit der Nährflüssigkeit No. I gefüllten.

Unter dem Mikroskop zeigte sich jeder Tropfen Flüssigkeit, woher er auch genommen sein mochte, reich an Kokken und Bakterien. Dieselben glichen im grossen Ganzen den früher bekannt gewordenen, waren aber ebenfalls auch unter sich wieder recht verschieden. Die aus den Eierstöcken hervorgegangenen waren die kleinsten, die aus den Muskeln und Gehirnen stammenden die grössten.

Unter den Kokken spielten auch hier wieder die Diplokokken und ihre Abkömmlinge eine Hauptrolle (Fig. 11, 12, 16, 17, 18, 19), und beziehentlich der Gehirne schien es mehr als wahrscheinlich zu sein, dass sie in denselben den nehmlichen Ursprung hatten, wie in dem Gehirne des Kaninchens, also von den Elementarkörperchen der Neurogliazellen aus (Fig. 16). In Präparaten aus den die Eierstücke enthaltenden Gläsern schienen die Diplokokki vielfach in zooglöaartigen Massen ihren Ursprung zu nehmen (Fig. 18a); indessen ich vermochte nicht ausfindig zu machen, woher diese wieder stammten. Im Allgemeinen entwickelten sich aber die Kokken hier weniger zu den weichen, biegsamen Ketten und Schnüren, den eigentlichen Torulaformen, als zu mehr geraden, stäbchenartig erscheinenden Gebilden (Fig. 12, 16). Doch konnten diese noch keinesweges als ächte Bakterien angesehen werden; sondern schienen vielmehr eine mittlere Stellung zwischen Torulaformen und ächten Bakterien einzunehmen.

Wie in den früheren Versuchsreihen, so zeigte sich auch in dieser das Ueberwiegen der Zoogläaformen in den mit der Nährflüssigkeit No. II hergerichteten Präparaten (Fig. 11, 12).

Unter den Bakterien waren in den Muskeln wieder die langen, die Bacilli, vertreten; dagegen fehlten dieselben in den Präparaten aus dem Gehirne und den Eierstöcken. In den letzteren zeigten sich dafür aber wieder die eigenthümlichen, geschwänzten Körperchen, die wir in den Präparaten aus dem Pankreas und den Nieren zu sehen bekommen hatten.

In gefärbten Präparaten der letztgenannten Art, in denen, wie in den Präparaten aus Muskeln die Kokken und Bakterien viel grösser als sonst erschienen und in denen die Theilungsvorgänge der einzelnen Kokken und ihre Entwickelung zu Diplokokken gut zu übersehen waren, kamen auch zu drei und vier mit einander enger verbundene Kokken zur Beobachtung (Fig. 19). Dieselben hatten ganz und gar das Aussehen einer Merismopedia.

Die Pia mater des Froschhirnes enthält sehr viel Pigmentzellen d. h. Zellen, welche reich an schwärzlichen Körnchen sind. Sehr viel solche schwärzlicher Körnchen sind auch in den Eierstöcken und ganz besonders in den Eiern selbst enthalten. Doch sind dieselben nichts Absonderliches, sondern nur eigenthümlich geartete Elementarkörperchen. Höchst auffallend ist es nun, dass namentlich die Kokken, die Streptokokken, weniger die Bakterien, welche sich in den die Froschhirne und ganz besonders in den die Eierstöcke der Frösche enthaltenden Gläsern entwickelt hatten, vielfach auch sehr dunkel, zum Theil fast schwarz waren. Es dürfte das dafür sprechen und eine Art von Beweis sein, dass Kokken in der That aus Elementarkörperchen der vorhandenen Gewebe sich entwickeln, und dass sie dabei bis zu einem gewissen Grade nicht blos die ursprünglichen Eigenschaften derselben erben, sondern sogar noch auf ihre Nachkommen zu vererben im Stande sind.

Um zu prüfen, ob die fraglichen Kokken und Bakterien, trotzdem Alles dafür sprach, dass sie sich aus den gesunden Geweben der Versuchsthiere und zwar vornehmlich aus den Elementarkörperchen des Protoplasma ihrer Zellen entwickelt hätten, nicht dennoch einen anderen Ursprung besässen, wurden am 4. Juni neue Versuche angestellt. Rückenmark des Hammels und der Hauptsache nach blos graue Substanz desselben, sodann Muskeln des Rindes wurden mit destillirtem Wasser übergossen und durch mehrere Stunden in dem einen Falle bis auf 125° C., in dem anderen bis auf 190° C. erhitzt. Im ersteren Falle blieben Rückenmark und Muskeln in ihrer Form und Farbe so ziemlich erhalten, im zweiten hatten sich beide vielfach zertheilt und in bräunliche Massen umgewandelt. Die Röhren, in denen die Erhitzung vor sich gegangen war, wurden unter Carbolsäurespree von ca. 5 pCt. eröffnet und ein Theil ihres Inhaltes in Reagensgläser gethan, welche wie in allen früheren Versuchen vorher durch mehrere Stunden bis auf 170° C. erhitzt worden waren, und die darauf mit Watte, welche dieselbe Erhitzung ausgehalten hatte, verschlossen wurden. Die Reagensgläser mit ihrem Inhalte kamen darauf wieder in ein permanentes warmes Wasserbad, das auf 39° C. erhalten wurde, und ihnen zugesellt wurden ebenfalls wieder die Reste des Versuchsmaterials in offenen Röhren. Die bis auf 190° C. erhitzten Massen gaben einen sehr starken, aromatischen Geruch von sich, wie nach scharf

gebratenem Fleisch, die nur bis auf 125° C. erhitzten Massen rochen dagegen nur wenig, etwa wie Fleischbrühe.

Am 9. Juni untersuchte ich das auf 190° C. erhitzte Muskelpräparat in offener Röhre. Sein Geruch hatte sich noch nicht im Geringsten verändert. Die einzelnen Muskelbündel waren sehr geschrumpft und in gelbliche ziemlich stark lichtbrechende Fäden, die sonst nur wenig unterscheiden liessen, verwandelt. Zwischen den einzelnen Muskelbündeln lagen ausser Fetttropfen eine grosse Menge von zooglöaartigen Massen, zwischen denen unzählige Kügelchen von 0,25—1,0 μ Durchmesser zu eins oder auch zu zwei, zu drei und vier in einer Reihe mit einander verbunden, sich lebhaft hin und her bewegten. Es war ein Eindruck, als ob sich ebenso viele Kokken und Bakterien vor mir bewegten, den ich erhielt, und in der That glaubte ich auch trotz aller Einwendungen, die ich mir machen musste, dass ich es in den sich bewegenden Körperchen wenigstens vielfach mit Kokken und Bakterien zu thun hätte. Als aber alle weiteren Untersuchungen und unter diesen auch die an den übrigen Präparaten, die mit Watte wohlverschlossen worden waren, keine anderen Resultate ergaben; als häufig ich sogar jede ausgiebigere Bewegung an den kleinen Kügelchen unter dem Mikroskope vermisste, da liess ich denn doch die Meinung, in ihnen Kokken und Bakterien vor mir zu haben, fallen.

Um ganz sicher zu sein, wurden Kaninchenmuskeln und Kaninchengehirn mit etwas Wasser übergossen noch durch acht Stunden auf 190° C. erhitzt und unmittelbar nach Eröffnung der Röhren, in denen das geschehen war, untersucht. Es tänzelten auch da eine Anzahl kleiner Kügelchen, schlängelten sich auch da kurze Ketten aus denselben, breiteten sich auch da zooglöaartige Massen über grössere oder kleinere Flächen aus. Die Mehrzahl der Kügelchen und der aus ihnen gebildeten Kettchen lag indessen ruhig da oder kam doch sehr bald zur Ruhe, und nach einiger Zeit sah man im ganzen Präparate nichts mehr von Bewegung.

Am 18. Juni noch waren die sämmtlichen Präparate, von denen die älteren also vierzehn Tage alt waren, so gut wie unverändert. Ich konnte keine Veränderung hinsichtlich ihres Geruches wahrnehmen und keine Veränderung an den Bestandtheilen ausfindig machen, welche sie unter dem Mikroskop offenbarten. Die kleinen Kügelchen, um welche es sich in ihnen handelte, musste ich somit für

Elementarkörperchen des Protoplasma ansehen, welche äusserlich sich wohl erhalten hatten, aus irgend einem Grunde die Fähigkeit auch besassen, sich zu bewegen, in ihren Verbindungen aber Diplokokken, Streptokokken und Bakterien blos vortäuschten. Die zooglöaartigen Massen aber mussten für Reste irgend eines Zellinhaltes erklärt werden, der unter dem Einflusse der hohen Temperatur wohl zerfallen, aber nicht aufgelöst worden war.

Und so lehrten denn diese Versuche, dass, wenn Fleischstücke, Hirnstücke und dergl. m. durch hohe Hitzegrade nur wirklich ertödtet sind, keine Kokken und Bakterien sich aus ihnen entwickeln, mögen die Bedingungen dazu auch noch so günstig sein. Zugleich bestätigten sie die aus den früheren Versuchsreihen gewonnenen Ansichten, dass die in diesen aufgetretenen Kokken und Bakterien nicht gut aus der Luft in sie hineingerathen sein durften, sondern aus den Organen selbst, welche zu den Versuchen herangezogen worden waren, stammen mussten. Sodann lehrten diese Versuche, dass nicht Alles, was wie ein Kokkus, ein Bakterium aussieht und sich hat, auch als ein Kokkus, ein Bakterium zu gelten hat, dass die Elementarkörperchen, ohne in ihren Verbindungen zerstört zu werden, ausserordentlich hohe Hitzegrade auszuhalten vermögen, ja dass bis zu einem gewissen Grade dies auch das Protoplasma überhaupt im Stande ist, ferner, dass die Bewegungen, welche die Elementarkörperchen an den Tag legen, wenn dieselben auch zum Theil gewiss nur passive sind — die durch Hitze getödteten Elementarkörperchen bewegten sich noch — doch der Hauptsache nach geradeso wie die der Kokken und Bakterien für active, also lebendige, anzusehen sind. Die ersteren, die passiven, hören bald auf, und die Elementarkörperchen liegen dann ruhig da, wie andere nicht belebte Körper, Krystalle, Concretionen anderer Art u. a. m. Die letzteren, die activen Bewegungen, halten dagegen durch längere Zeit, Tage und Wochen an, und mit ihnen in Zusammenhang steht das Vermögen zu wachsen, sich zu theilen und dadurch zu vermehren. Im Uebrigen waltet zwischen beiden Bewegungsarten kein als wesentlich erkennbarer Unterschied ob, und der Willkür ist darum beziehentlich der Beurtheilung derselben im gegebenen Falle ein weiter Spielraum gelassen. Die Versuche allesammt lehren endlich, dass man den Kokken und Bakterien keinen so maasslosen Einfluss einräumen darf, wie man

das heutigen Tages so ziemlich allgemein thut, dass Kokken und Bakterien im Haushalte eines Organismus zwar immer recht unheimliche Wesen sind, doch dass sie in der Regel wohl mehr Symptom als Ursache eines Uebels sein dürften. Ein wenig Carbolsäure hält ihre Entwickelung, ihre Vermehrung nicht auf, und wenn diese unter Umständen dennoch günstig wirkt, so muss das durch etwas Anderes geschehen, als dadurch, dass sie jene tödtet.

Erklärung der Abbildungen.

Tafel IV.

(Vergrösserung ungefähr 1000mal. Seybert IX. 1.)

Fig. 1. Kokken und Bakterien aus dem Pankreas eines Kaninchens mit Bakteriennährflüssigkeit No. II erzogen. a Diplokokkus aus gleichen und ungleichen Abtheilungen. b Bakterien mit körnigem Inhalt. c Eigenthümliche, geschwänzte Körperchen. d Zooglöa und zooglöaartige Massen. e Streptokokkus.

Fig. 2. Kokken und Bakterien aus der Niere eines Kaninchens mit Bakteriennährflüssigkeit No. I erzogen. a Diplokokkus aus ungleichen Abtheilungen. b Streptokokkus. c Eigenthümliche, doppeltgeschwänzte Körper. d Zooglöa und zooglöaartige Massen. e Vibrionenähnliche Körper.

Fig. 3. Kokken und Bakterien aus der Niere eines Kaninchens mit Bakteriennährflüssigkeit No. II erzogen. a Zooglöa und zooglöaartige Massen. b Bacilli. c Eigenthümliche, geschwänzte Körperchen. d Mit Körnchen erfüllte Bakterien. e Streptokokkus.

Fig. 4. Kokken und Bakterien aus der Leber eines Kaninchens in Bakteriennährflüssigkeit No. I erzogen. a Diplokokkus aus ungleichen Abtheilungen. b Streptokokkusähnlicher Körper aus paarig angeordneten Monokokken bestehend.

Fig. 5. Kokken und Bakterien aus der Leber eines Kaninchens in Bakteriennährflüssigkeit No. II erzogen. a Diplokokkus aus ungleichen Abtheilungen. b Vibrionenähnliche Körper. c Vibrionenähnliche Körper mit paarig angeordneten Elementarkörperchen in ihrem Inneren. d Zooglöa und zooglöaartige Massen.

Fig. 6. Kokken und Bakterien aus der Leber eines Kaninchens ohne irgend einen Zusatz erzogen. a Krystalle und Krystallbündel. b Bacilli.

Fig. 7. Kokken und Bakterien aus Muskeln eines Kaninchens ohne irgend einen Zusatz erzogen. a Muskelfibrillen. b Bacilli. c Diplokokki aus ungleichen Abtheilungen. d Mit Körnchen, Elementarkörperchen erfüllte Bakterien. e Zooglöa und zooglöaartige Massen und darunter sich theilende Kokken (Diplokokki).

Fig. 8. Dasselbe mit Anilinbraun gefärbt. a Zooglöa und zooglöaartige Massen mit sich theilenden Kokken. b Bacilli. c Vibrionenähnliche Körper mit sich theilenden Elementarkörperchen.

Fig. 9. Kokken und Bakterien aus den Muskeln eines Kaninchens mit der Nährflüssigkeit No. I erzogen. a Diplokokkus. b Vibrionenähnliche Körper mit paarweis angeordneten Elementarkörperchen in ihrem Inneren. c Bakterien mit Elementarkörperchen in ihrem Inneren. d Bacilli. e Zooglöaartige Massen mit sich theilenden Kokken.

Fig. 10. Kokken und Bakterien aus den Muskeln eines Kaninchens mit der Nährflüssigkeit No. II erzogen. A B Muskelbündel von Bakterien durchsetzt. a Diplokokkus. b Bacillus. c Bakterien. d Zooglöa und zooglöaartige Massen.

Fig. 11. Kokken und Bakterien aus den Muskeln eines Frosches mit der Nährflüssigkeit No. I behandelt. a Zooglöa und zooglöaartige Massen mit sich theilenden Kokken. b Diplokokkus. c Streptokokkus. d Bacilli.

Fig. 12. Kokken und Bakterien aus den Muskeln eines Frosches mit der Nährflüssigkeit No. II erzogen. a Zooglöa und zooglöaartige Massen mit sich theilenden Kokken. b Diplokokkus. c Streptokokkus. d Bakterium.

Fig. 13. Kokken und Bakterien aus dem Herzen eines Kaninchens ohne Zusatz erzogen.

Fig. 14. Kokken und Bakterien aus einem Kaninchenhirn mit der Nährflüssigkeit No. I erzogen. a Diplokokkus. b Zooglöaartige Masse — eine Neurogliazelle — mit sich theilenden Kokken. c Bacilli. d Eigenthümlich aufgetriebene Bakterien. Sonst Streptokokken, Bakterien, vibrionenähnliche Wesen.

Fig. 15. Kokken und Bakterien aus einem Kaninchenhirn mit der Nährflüssigkeit No. II erzogen. a Diplokokkus. b Zooglöaartige Masse — eine Neurogliazelle — mit sich theilenden Kokken. c Stäbchenförmige Körper (Bacilli?). d Bacilli. e Streptobakterium. f Vibrionenähnlicher Körper mit paarig angeordneten Elementarkörperchen.

Fig. 16. Kokken und Bakterien aus Froschhirnen mit der Nährflüssigkeit No. II erzogen. Zooglöamassen mit sich theilenden Kokken. Freie Kokken sich theilend. Vibrionenähnliche Körper mit paarig angeordneten Elementarkörperchen.

Fig. 17. Kokken und Bakterien aus dem Eierstocke von Fröschen mit der Nährflüssigkeit No. II erzogen. Bei a geschwänzte Körperchen, wie in Fig. 1. Sonst Diplokokkus, Streptokokkus etc., die zum Theil sehr gross sind.

Fig. 18. Kokken und Bakterien ebendaher, aber eingetrocknet. Zooglöamassen mit sich theilenden Kokken. Freie sich theilende Kokken. Vibrionenähnliche Gebilde mit paarweise angeordneten Elementarkörperchen. Streptokokkus.

Fig. 19. Kokken und Bakterien ebendaher, nach Färbung mit Methylviolett. Kokken zum Theil sehr vergrössert, zum Theil zu vier mit einander verbunden, eine Merismopedia darstellend. Sonst wie Fig. 18.

Fig. 20. Kokken und Bakterien aus einem Stück Peritonäum des Kaninchens mit der Nährflüssigkeit No. I erzogen. a Zooglöaartige Massen mit sich theilenden Kokken. b Sich theilende Kokken und Bakterien. c Aus eben erfolgter Theilung hervorgegangene Bakterien. d Etwas weiter entwickelte, aus einer Theilung hervorgegangene Streptobakterien. e Wohl entwickelte Streptobakterien, die zerbrochen gewöhnliche Bakterien abgeben.

Fig. 21. Bakterien derselben Art, einige Zeit nach der Entfernung des Peritonäum aus der Nährflüssigkeit.

VII.

Ueber die sogenannte Pharyngitis granulosa.

Von Dr. Martin Saalfeld in Stettin.

(Aus dem pathologisch-anatomischen Institut der Universität Heidelberg.)

(Hierzu Taf. V.)

Unter den verschiedenen Formen des Rachenkatarrhs, welche zur Beobachtung kommen, ist unstreitig die granulöse eine der häufigsten. Ueberraschend gross ist wenigstens die Zahl der männlichen Individuen, deren Rachenschleimhaut mit mehr oder weniger entwickelten Granulis besetzt ist. — Um so auffallander muss es erscheinen, dass bis zum Jahre 1848 einer so verbreiteten Affection, obgleich dieselbe ihres Sitzes wegen dem Auge des Beobachters leicht zugänglich ist, keine Erwähnung geschieht. Erst in dem genannten Jahre hat Chomel[1]) die Aufmerksamkeit auf die Angine folliculeuse, wie er sie nennt, gelenkt und in einer ausführlichen Arbeit seine auf diesen Gegenstand sich beziehenden Erfahrungen niedergelegt. Von dieser Zeit an fand die Pharyngitis granulosa mehr Beachtung, namentlich von Seiten französischer Aerzte. Bei der Durchsicht der einschlägigen Abhandlungen ergiebt sich, dass namentlich die klinischen Symptome erörtert werden. Das anatomische Wesen dieser Krankheit wird meist nur flüchtig berührt. Diejenigen aber, welche in eine Auseinandersetzung über dasselbe eintreten, stimmen in ihren Angaben über die Natur dieser Granula nicht überein. — Es schien mir deshalb eine lohnende Aufgabe, diese Gebilde einer genauen anatomischen Untersuchung zu unterziehen.

Mein verehrter Lehrer Herr Prof. Jurasz, der mich auf diesen Stand der Frage aufmerksam machte, hat mich in diesem Vorhaben bestärkt.

[1]) Angine folliculeuse du pharynx par M. Chomel. Paris 1848.

Die Untersuchungen wurden in dem pathologisch-anatomischen Institut in Heidelberg ausgeführt, dessen Material mir Herr Prof. Arnold zu diesem Zweck zur Verfügung stellte.

Der Schilderung meiner Befunde muss ich noch die Bemerkung vorausschicken, dass ich mich darauf beschränkte, die anatomischen Verhältnisse der Pars oralis zu prüfen. Die Granula sind daselbst am häufigsten und zahlreichsten zu treffen. Dazu kommt, dass in anderen Regionen des Schlundes, wie z. B. in der Pars pharyngo-nasalis, der Bau der Schleimhaut schon normaler Weise ein sehr complicirter ist. Es durfte somit ein Einblick in das anatomische Wesen der granulösen Entzündung der Rachenschleimhaut viel eher bei der Untersuchung der Granula an der erst genannten Stelle erwartet werden.

Die Methode, welche ich befolgte, war eine sehr einfache. Ich fertigte von der in Alkohol gehärteten und in Leber oder Bunge'scher Masse eingebetteten Schleimhaut Serien feiner Schnitte in senkrechter und horizontaler Richtung an. Als Färbemittel wurde hauptsächlich Alauncarmin wegen der schönen Färbung der Kerne angewendet.

Zunächst mögen einige kurze Mittheilungen über den Bau der Pars oralis unter normalen Verhältnissen folgen. Es eignen sich zum Studium desselben am besten Schleimhäute von kindlichen und weiblichen Individuen, welche makroskopisch keinerlei Hervorragungen oder sonstige Veränderungen erkennen lassen. An denselben kann man schon mit unbewaffnetem Auge, noch besser mit Zuhülfenahme der Loupe kleine schlitzförmige Oeffnungen wahrnehmen. Besonders leicht gelingt der Nachweis an in Alkohol gehärteten Objecten. Es soll unten dargethan werden, dass es die Mündungen der Schleimdrüsen sind.

Das Epithel dieser Schleimhautpartie (Fig. 1.) ist ein mehrfach geschichtetes Pflasterepithel; zu oberst einige Lagen von ganz dünnen, schüppchenartigen Gebilden, denen sich Schichten mehr kugeliger grosser Zellen mit deutlich bläschenförmigem Kerne anschliessen, worauf zu unterst wieder kleinere fast cylindrische Zellen folgen. Die Mächtigkeit des Epithels ist nicht überall gleich gross und bei verschiedenen Individuen wechselnd. Mehr oder weniger weit ragen von unten her die Papillen der Mucosa in dasselbe hinein; auch diese sind in Bezug auf ihre Grösse und

ihr Vorkommen Schwankungen unterworfen, so dass es sich ereignen kann, dass man sie bei einem und demselben Individuum an dem einen Objecte stärker, an dem anderen schwächer ausgeprägt findet. Beim Kinde finden sich die Papillen entweder nur schwach angedeutet in Form von leichten Einbiegungen in das Epithel oder sie fehlen auch ganz.

Das Gewebe der eigentlichen Mucosa besteht aus einer Bindesubstanz, deren Faserzüge meist leicht wellig neben einander verlaufen, deren Fibrillen zart, blass und von homogenem Aussehen eine reichlich Mucin enthaltende Intercellularsubstanz zwischen sich lassen. Der Beschreibung mancher Histologen, nach denen das Gewebe der Mucosa in allen seinen Theilen ein adenoides sein soll, kann ich mich nach meinen Beobachtungen für die Pars oralis nicht anschliessen. Allerdings ist hier das Bindegewebe an einzelnen Stellen reticulär angeordnet und die Maschen des Netzwerkes sind von zahlreichen Lymphkörperchen erfüllt; im Grossen und Ganzen aber findet man die Faserzüge, wie oben erwähnt, in welligem Verlaufe fast parallel neben einander zusammengefügt.

Von Zellen trifft man einmal oblonge mit Ausläufern versehene und deutliche Lymphzellen, welche letztere überall in die Bindegewebszüge eingesprengt sind. Grössere Anhäufungen von Lymphkörperchen liegen um die Ausführungsgänge der acinösen Schleimdrüsen und um die Gefässe. Die Anordnung des Bindegewebes ist an diesen Stellen eine ausgesprochene reticuläre. An allen von mir untersuchten Objecten sah ich jedesmal dieses Verhalten wiederkehren. Während nun bei Kindern, bei denen der Reichthum der Schleimhaut an Lymphzellen überhaupt ein bedeutenderer ist, als bei Erwachsenen, die lymphoiden Elemente stets unregelmässig und ohne jegliche Abgrenzung um obige Prädilectionsstellen angehäuft sind, sehen wir bei Erwachsenen ausser einer ebenfalls regellosen Ansammlung auch hier und da solitäre Follikel, welche von ihrer Nachbarschaft durch eine dichtere Fügung des reticulären Bindegewebes abgegrenzt sind. Ganz selten tritt das folliculäre Gewebe als eine zusammenhängendere Masse auf, in welcher zwei oder mehr Follikel durch eine mehr oder minder reichliche Zwischensubstanz vereinigt werden. Das Lymphgewebe, sei es unregelmässig oder in Gestalt von Follikeln angeordnet, kann sich bis an das Epithel erstrecken, wie ich es in den meisten Fällen fand oder

wenigstens so weit gegen dasselbe hinaufreichen, dass nur eine sehr dünne Bindegewebslage die oberflächlichen Lymphkörperchen von den tiefsten Epithelialzellen scheidet. Stets war es aber die Mucosa selbst, welche das folliculäre Gewebe enthielt, während nur in einzelnen Fällen Letzteres in die Submucosa hinein sich fortsetzte.

Ebenso wechselnd wie die Grösse der stets nur spärlich gefundenen Follikel ist auch die Gestalt; dieselben sind bald rund, längsoval oder sogar birnförmig; auch die Lagerung derselben bei einem und demselben Individuum ist keineswegs immer dieselbe, indem ihr längerer Durchmesser bald fast parallel mit der Oberfläche der Schleimhaut läuft, bald mehr senkrecht zu derselben steht.

Die Mucosa geht ohne sichtbare Grenze in die Submucosa über, welche einfach eine Fortsetzung des Gewebes der ersteren zu sein scheint. Wenigstens ist an gehärteten Präparaten nicht zu erkennen, dass ihre Bindegewebsbündel, in welche ebenfalls Lymphkörperchen eingesprengt sind, lockerer unter einander verbunden wären. Präparirt man jedoch an frischen Objecten die Schleimhaut von der darunter liegenden Muscularis ab, so macht sich freilich ein lockereres aber fettloses Zellgewebe zwischen ihnen bemerklich.

In der Submucosa, zuweilen noch in die Mucosa hineinreichend, treffen wir die meist ovalen Körper der traubenförmigen Schleimdrüsen, deren Ausführungsgänge nach einem meist geschlängelten buchtigen Verlaufe die Schleimhaut durchbohren, um in ziemlich grossen Abständen von einander an der Oberfläche zwischen dem Epithel, das sich in den Anfang derselben noch fortsetzt, zu münden. Dabei bemerkte ich niemals, dass die Ausführungsgänge, in deren Umgebung, wie oben auseinandergesetzt, sich fast durchweg massenhaftere Anhäufungen von lymphoidem Gewebe vorfanden, solitäre Follikel durchbohrten, vielmehr bogen sie um diese herum, um neben ihnen an die Oberfläche zu gelangen. Die traubenförmigen Drüsen der Pars oralis selbst sind nach ihrem ganzen Verhalten wahre Schleimdrüsen; in Bezug auf ihre Grösse und Anzahl kommen wiederum vielfache Abweichungen vor. Die Acini und auch die Ausführungsgänge sind bis nahe an ihre Mündung, wo letztere geschichtetes Pflasterepithel besitzen, mit einem einschichtigen Epithel bekleidet, dessen hohe mit grossem Kerne versehenen Zellen von kegelförmiger Gestalt mit ihrer brei-

teren Basis der Wandung aufsitzen, mit ihrem schmäleren Ende aber in das Lumen hineinragen. Ohne Unterbrechung treten die Bindegewebsbündel der Submucosa mit den zwischen den Muskeln befindlichen in Verbindung. Sowohl in der Submucosa als in der Mucosa trifft man reichliche Gefässe, um welche allemal Ansammlungen von Lymphkörperchen wahrzunehmen sind. Von den unter und zwischen den traubenförmigen Schleimdrüsen gelegenen grösseren Blutgefässstämmen steigen Aeste zur Oberfläche hinauf, oft die Ausführungsgänge geleitend, um sich in der Schleimhaut selbst in kleinere Aeste aufzulösen.

Nachdem wir uns so mit dem normalen Bau der Schleimhaut der Pars oralis vertraut gemacht, wollen wir uns sogleich zu der Schilderung der pathologischen Veränderungen, welche bei der Pharyngitis granulosa auftreten, übergehen.

Bei der klinischen Untersuchung treten die Granula als scharfe rundliche oder mehr längliche Prominenzen von Hanfkorn- bis Erbsengrösse und darüber und sehr wechselnder Anzahl auf der Schleimhaut hervor. Sie sind von eigenthümlich gallertigem, pellucidem Aussehen und heben sich schon dadurch von ihrer Umgebung deutlich ab. Sehr häufig bemerkt man stärkere Blutgefässe bis an den Fuss der Prominenz heranziehen, dann plötzlich aufhören, um von dem entgegengesetzten Ende, also wiederum vom Fusse des Granulums, ihren Weg fortzusetzen. Ich betone dies besonders deshalb, weil Stifft[1]) in seiner Arbeit über die chronische Pharyngitis angiebt, dass zuweilen eines der grösseren Gefässe, welche bei den höheren Graden der Pharyngitis granulosa ein weitmaschiges Netz bilden sollen, über eine Granulation hinweglaufe. Derselbe leitet daraus einen Beweis für seine Anschauung her, dass der ganze pathologische Prozess sich nicht in der Mucosa selbst, sondern in den Bindegewebsschichten, in welchen die Gefässe eingebettet sind, abspiele.

Die zwischen den einzelnen Hervorragungen gelegenen Schleimhautabschnitte bieten in den reinen Fällen ein normales Aussehen dar. Wenn sich aber mehrere Formen des chronischen Rachenkatarrhs, wie es allerdings häufig geschieht, mit einander combiniren, dann ist neben den Granulis eine diffuse Hypertrophie oder Atrophie der Schleimhaut vorhanden. Wie wir später sehen wer-

[1]) Stifft, Die chron. Pharyngitis. Deutsche Klinik 1862.

den stimmt dieses klinische Bild mit dem anatomischen Befund vollkommen überein.

Ganz anderer Meinung über das Aussehen und den Zustand der zwischen den Prominenzen gelegenen Schleimhaut ist Lasègue[1]), welcher die Granula bei der Pharyngitis granulosa für etwas Nebensächliches, die Veränderung der Schleimhaut als Ganzes aber als die Haupterkrankung betrachtet. So äussert er in seinem Werke: „Traité des angines" unter Anderem hierüber: „L'état de la membrane muqueuse a probablement plus de signification que les saillies ampullaires. Tantôt, quelles que soient les élevures, la muqueuse est lisse et sèche, tantôt elle est chagrinée, ridée, épaissie, sa surface est d'un rouge variable etc." Lasègue wirft meines Erachtens zwei verschiedene Formen des chronischen Rachenkatarrhs zusammen. Es giebt nehmlich eine chronische Pharyngitis, welche vorzüglich bei Potatoren getroffen wird, als deren pathologisch-anatomischer Charakter sich eine diffuse Hypertrophie der ganzen Rachenschleimhaut bezeichnen lässt, während Granula nur spärlich oder gar nicht gefunden werden. Verfasser scheint unzweifelhaft bei seiner Schilderung diese Form im Auge gehabt zu haben.

Mehr im Einklang mit meiner Beobachtung steht die Schilderung, welche Isambert[2]) von dem Zustand der Schleimhaut entwirft, indem er sagt: „La muqueuse, placée entre les glandules malades, peut être à peu près saine"; ich kann ihm jedoch nicht beistimmen, wenn er fortfährt: „mais, le plus souvent elle est atteinte aussi d'inflammation chronique, elle est alors la siège d'arborisations vasculaires ayant pour centre les glandes hypertrophiées autour desquelles rayonnent les petits vaisseaux", sondern muss nochmals hervorheben, dass bei der reinen Pharyngitis granulosa die Schleimhaut zwischen den Granulis in sehr vielen Fällen (fast) keine oder nur sehr geringe Veränderungen zeigt.

An der dem Cadaver entnommenen Schleimhaut findet man die eben beschriebenen Verhältnisse wieder; zieht man jedoch die Schleimhaut ein wenig auseinander, so kann man schon mit blossem Auge, noch besser aber wieder mit Zuhülfenahme einer Lupe, auf der Kuppe jedes Granulums eine feine schlitzförmige Oeffnung er-

[1]) Traité des angines par M. Lasègue. Paris 1868.

[2]) Conférences cliniques sur les maladies du larynx par M. Isambert. Paris 1877.

kennen, welche noch deutlicher zum Vorschein kommt, wenn die Schleimhaut in Alkohol gehärtet ist; dieser Befund wiederholte sich bei allen von mir untersuchten Objecten. Fragt man sich, warum es bei der klinischen Untersuchung fast niemals möglich ist, die Oeffnung wahrzunehmen, so muss man annehmen, dass im frischen, lebendigen Zustande der Schleimhaut die Ränder der sehr feinen Oeffnungen sich so zusammenlegen, dass sie bei der Besichtigung der hinteren Rachenwand dem Auge des Untersuchenden entgehen. Merkwürdigerweise finde ich in allen mir zugänglich gewordenen Arbeiten dieses thatsächlichen Befundes keine Erwähnung gethan, obgleich derselbe bei aufmerksamer Prüfung leicht zu bestätigen ist.

Die histologische Beschaffenheit der Granula ist nun folgende: Um den, vorzüglich an seinem Ende erweiterten Ausführungsgang einer hypertrophirten Schleimdrüse finden wir eine massenhafte Anhäufung von geschwelltem lymphatischem Gewebe. Letzteres ist in vielen Fällen mehr einförmig in das netzartige Gewebe der Mucosa infiltrirt, ohne sich zu rundlichen oder länglichen Follikeln zusammenzuordnen, in vielen Fällen jedoch, wie dies besonders schön unsere Figur 2 zeigt, treffen wir neben regelloser Infiltration auch stark gewucherte Follikel, welche sich durch eine festere Fügung des reticulären Bindegewebes von ihrer Umgebung zu isoliren scheinen. Bei allen von mir untersuchten Präparaten kehrte stets dasselbe Bild wieder: ein an seinem Ende erweiterter Ausführungsgang einer hypertrophirten Schleimdrüse, umgeben von gewuchertem und geschwelltem lymphatischem Gewebe, wenn auch die Mächtigkeit des letzteren je nach der Grösse des Granulums selbst erheblich variirte. Die oben erwähnten mit unbewaffnetem Auge auf der Kuppe der Prominenzen wahrzunehmenden Oeffnungen sind somit die Mündungen der Drüsenausführungsgänge.

Einer ganz anderen Beschreibung über die anotomische Natur der Granula begegnen wir nun in den Arbeiten einer ganzen Reihe von Beobachtern, wie Chomel[1]), Mandl[2]), Bouland[3]), Robin-

[1]) Siehe oben.

[2]) Traité pratique des maladies du larynx et du pharynx par M. Dr. Mandl. Paris 1872.

[3]) Études pratiques sur la pharyngite folliculeuse ou granulée par M. P. Bouland. Revue méd.-chir. de Paris 1849.

son[1]), Isambert[2]), Niemeyer[3]), Kunze[4]). Alle behaupten, dass die Prominenzen nur hypertrophirten Schleimdrüsen entsprechen, welche die Schleimhaut hervorgewölbt haben. Der Betheiligung des folliculären Gewebes und der hervorragenden Rolle, welche dasselbe bei diesen Vorgängen spielt, geschieht keine Erwähnung. Allerdings sind die in der Submucosa der erkrankten Stelle gelegenen Schleimdrüsen hypertrophirt, dieselben betheiligen sich aber, wie unsere Figur 2 zeigt, durchaus nicht an der Prominenz selbst, sondern nur ihr das Gewebe der Mucosa durchbohrender Ausführungsgang, der, wie oben erwähnt, im Bereiche des gewucherten lymphoiden Gewebes eine Erweiterung erfahren und inmitten des Granulums gelegen ist.

Spengler[5]) unterscheidet eine Pharyngo-Laryngitis granulosa und eine Pharyngitis folliculosa seu glandulosa und charakterisirt die erstere als eine Krankheit, welche ausgezeichnet ist durch eine von einem Gefässnetz geröthete Schleimhaut, die gelockert und gewulstet erscheint und in welcher sich ein Exsudat an verschiedenen Stellen abgelagert hat, während er das Wesen der zweiten Form in einer Schwellung der Follikel und Schleimdrüsen erblickt.

Zu theilweise gleichen Resultaten wie ich gelangt Wagner[6]) in einer recht sorgfältigen Arbeit. Nach ihm stellen die Granula Infiltrationen der Schleimhaut dar, welche auf dem Durchschnitt markig weich und nur scheinbar circumscript seien. Wenn man feine Durchschnitte durch dieselben macht, so finde man eine massenhafte Anhäufung von kleinen lymphkörperähnlichen Elementen in einem feinreticulirten Bindegewebe. Follikel seien leicht nachzuweisen, doch stets stark vergrössert und niemals deutlich circumscript, da die gleiche Infiltration sich auch auf das umliegende, die Schleimhaut bildende Bindegewebe erstrecke. Ihre Umhüllung scheine nur von einem engeren Bindegewebsgerüste herzurühren, dessen Fasern viel stärker und einem elastischen Fasernetze ver-

[1]) Beverley Robinson, Annales des malades de l'oreille et du larynx par Isambert, Krishaber, Ladreit de Lacharrière. Paris 1876.
[2]) Siehe oben.
[3]) Lehrbuch der speciellen Pathologie und Therapie von Niemeyer.
[4]) Lehrbuch der practischen Medicin von Kunze.
[5]) Brunnenärztliche Mittheilungen von Dr. Spengler. Deutsche Klinik 1862.
[6]) B. Wagner, Archiv d. Heilkunde. Leipzig 1865.

gleichbar seien. Mit geschwollenen Schleimdrüsen können die Granula schwer verwechselt werden, da erstere in der Submucosa lägen, ausschälbar seien und schon makroskopisch eine acinöse Structur darböten.

Was das lymphatische Gewebe betrifft, so stimmen Wagner's und meine Beobachtungen in vielfacher Beziehung überein. Dass dagegen die Schleimdrüsen an der Bildung der Granula betheiligt sind, geht zur Genüge aus der Thatsache hervor, dass inmitten des gewucherten Lymphgewebes der mehr oder weniger erweiterte Ausführungsgang einer hypertrophirten Schleimdrüse gelegen ist. Uebrigens kann man ja auch schon makroskopisch, wie ich oben gezeigt, die Mündungen der Drüsenausführungsgänge auf der Kuppe der Prominenzen mit Leichtigkeit nachweisen.

Auch die Ansichten von Lasègue, Rindfleisch, Isambert — welch Letzterer zwei Formen der Angine folliculeuse unterscheidet und in der einen eine Schwellung der Schleimdrüsen, in der anderen der Follikel sieht — welche die Granula für geschwollene und gewucherte Follikel halten und die Betheiligung der Schleimdrüsen an der Affection leugnen, sind in diesem Sinne zu berichtigen.

Während nun das Epithel in der Nachbarschaft des Granulums seine normale Mächtigkeit beibehält, die in dasselbe hineinragenden Papillen deutlich ausgebildet sind, finden wir das Erstere auf dem Granulum selbst, wahrscheinlich durch den Druck des gewucherten lymphatischen Gewebes mehr oder weniger zum Schwund gebracht, so dass zuweilen nur noch ein bis zwei Lagen von Zellen zu erkennen sind; mitunter sieht man auch die Epithellage auf der Kuppe gänzlich abgestossen und das Granulum erscheint oben wie mit einem Substanzverluste versehen. Am Besten erhält sich noch derjenige Theil des Epithels, welcher in den Anfang des Drüsenausführungsganges sich fortzusetzen pflegt. Dass das geschwellte lymphatische Gewebe bis dicht an das Epithel hinaufreicht, brauche ich wohl nicht erst zu erwähnen.

Es ist hier wohl am Platze näher auf die Auseinandersetzungen Störk's[4]), welche derselbe in seinem neuesten Werke über

[1]) Siehe oben.

[2]) Lehrbuch der patholog. Gewebelehre von Rindfleisch.

[3]) Siehe oben.

[4]) Störk, Lehrbuch der Krankheiten des Kehlkopfes und des Rachens. 1880.

Kehlkopf- und Rachenkrankheiten über die Pharyngitis granulosa giebt, einzugehen. Ich lasse seine eigenen Worte folgen: „Ueber diese Erkrankung — nehmlich die Pharyngitis granulosa — ist viel Falsches gesagt und geglaubt worden. Sie wurde von einzelnen Autoren als Hypertrophie der hinteren Pharynxwand beschrieben, wozu sich dieselben durch die erhabenen Punkte, die auf der Schleimhaut sichtbar sind, bestimmen liessen; Andere verlegten diese partielle Hypertrophie ausschliesslich auf die Umgebung der erkrankten Follikel und bezeichneten aus diesem Grunde die Affection als Pharyngitis follicularis. Meine seit Jahren gesammelten Erfahrungen ergeben aber, dass gerade bei sehr magerer Schleimhaut diese Granulationen am häufigsten vorkommen.“ Indem Verfasser nun ein Kriterium der wahren Hypertrophie der Scheimhaut giebt, fährt er fort: „Gegenüber diesem durch das Mikroskop festgestellten Charakter der wahren Hypertrophie stellt sich die Pharyngitis granulosa entschieden nicht als Hypertrophie heraus, sondern sie ist vielmehr als ein stellenweises Erkranken des Epithels zu bezeichnen. Die Epithelschichte, welche den ganzen Verdauungstractus auskleidet, besteht in ihrer obersten Lage aus einer gelblichen, im Vergleich zu den unter ihr liegenden noch succulenteren runden Epithelzellen, aus mehr trockenen und abgeplatteten Zellen, aus einer derben Hornschichte. An den Stellen nun, wo bei der sog. Pharyngitis granulosa die Granulationen sitzen, fehlt die eben erwähnte Hornschichte, so dass wegen Mangels der schützenden Decke eine grössere Empfindlichkeit auftritt. Eine wie mit dem Locheisen herausgehobene derartige Granulation zeigt nichts als aufgequollene, nahezu rundliche, ziemlich grosse und deutliche Epithelialzellen.“

Auf der Schleimhaut des Rachens, noch häufiger aber auf der des Oesophagus, finden sich zuweilen kleine weissliche platte Knöpfchen, welche, wenn man sie einer mikroskopischen Untersuchung unterwirft, allerdings als Epithelwucherungen sich darstellen. Die Zellen selbst sind gross, eigenthümlich gequollen und in mehreren Lagen übereinander geschichtet. Dabei sieht man aber die oberste Lage, welche aus abgeplatteten Zellen besteht, meist sehr wohl erhalten, obwohl ich zugeben will, dass diese Lage in manchen Fällen verloren gehen kann. Derartige Epithelwucherungen muss Störk unzweifelhaft untersucht haben, als er sich in obiger Weise über die Natur der Granula aussprach.

Von den Papillen der Mucosa bemerkt man an der erkrankten Stelle, eben wegen der dichten Infiltration des ganzen Gewebes mit Lymphkörperchen gar nichts. Die Mucosa selbst ist in der Umgebung des Granulums in den meisten Fällen, — wir haben immer die Pharyngitis granulosa ohne Complication im Auge — gar nicht pathologisch verändert, ebensowenig die Submucosa, höchstens, dass die Gefässe erweitert und mit mehr Lymphkörperchen umgeben sind. Bisweilen nimmt jedoch auch das Gewebe der Mucosa und Submucosa in der Nachbarschaft der Prominenz an der Hypertrophie Theil, indem es dichter und stark zellig infiltrirt erscheint. Während nun die Submucosa unter der erkrankten Stelle selbst verdichtet, in ihren obersten Lagen von grösseren Mengen von Lymphzellen erfüllt und von stark erweiterten Gefässen durchzogen ist, wird das über ihr liegende Gewebe der Mucosa durch die massenhafte Anhäufung von Lymphzellen vollständig verdeckt. Erst wenn man durch Schütteln der mikroskopischen Schnitte die Lymphzellen zum grössten Theile entfernt hat, tritt das reticuläre Gerüste des Gewebes mit seinen blassen homogenen aber verdickten Balken und den Zellkernen an den Knotenpunkten deutlich zu Tage.

Stifft[1]) leugnet die pathologischen Veränderungen in der Mucosa und verlegt den Sitz derselben in die Submucosa, indem er in der Affection einen Reizungszustand des submucösen Gewebes sieht, welcher in Wucherungen der Bindegewebselemente seinen pathologisch-anatomischen Ausdruck findet. Es ist mir sehr wahrscheinlich, dass Verf. die chronische Pharyngitis und zwar die oben erwähnte bei Potatoren getroffene untersucht hat, bei der Verdichtungen in der Submucosa allerdings neben analogen Veränderungen in der Mucosa vorkommen.

Ebensowenig kann ich die Ansicht theilen, welche Domenico Severi[2]) in einer kleinen pathologisch-anatomischen Abhandlung über die Pharyngitis granulosa äussert, dass nehmlich die Erkrankung in den oberflächlichen Schichten der Submucosa ihren Sitz habe, welche von Zellenhaufen durchsetzt seien, und dass die Schleimhaut, ohne selbst verändert zu sein, einfach emporgehoben

[1]) Siehe oben.

[2]) Domenico Severi, Osservazioni di Anatomia pathologica: „Faringite granulosa". Bulletino delle scienze mediche di Bologna 1873.

sei. Auch er hält die Drüsen und ihre Ausführungsgänge für vollkommen unverändert. Dagegen ist einzuwenden, dass die Körper der in der Submucosa gelegenen Schleimdrüsen sich vergrössert zeigen, indem die einzelnen Acini derselben an Ausdehnung zugenommen haben und ihre Ausführungsgänge an den Stellen, an welchen sie das geschwellte Gewebe in geschlängeltem Verlaufe durchsetzen, gerade im Bereiche desselben bisweilen erheblich erweitert sind.

Auffallend muss es uns erscheinen, dass man bei der Untersuchung der Granula oft an einer Stelle eine ganze Reihe von geschwellten Follikeln zugleich findet, während wir unter normalen Verhältnissen dieselben nur spärlich und in geringer Anzahl zu Gesicht bekommen. Dieselben Vorkommnisse werden auch bei der Schwellung der Conjunctivalfollikel beobachtet und Schweigger[1]) spricht sich in seinem Handbuche der speciellen Augenheilkunde hierüber folgendermaassen aus: „Dennoch ist daraus eine Neubildung von Follikeln nicht mit Sicherheit zu erschliessen, denn es brauchen nicht eben alle Follikel, welche überhaupt vorhanden sind, unter allen Umständen anatomisch nachweisbar zu sein. Offenbar nehmlich hängt das deutliche Hervortreten dieser Gebilde überhaupt, nicht blos in der Conjunctiva, sondern z. B. auch in den Darmwandungen auch unter physiologischen Verhältnissen von nicht vollständig bekannten Bedingungen ab.“

Die oben geschilderten Befunde sind ohne die Annahme, dass unter pathologischen Bedingungen eine vermehrte Anhäufung beziehungsweise Neubildung von Lymphzellen stattfinde und dass diese in Form von Follikeln oder wenigstens solchen ähnlichen Gebilden sich anordnen können, schwer verständlich.

Vergleichen wir unsere normalen Befunde mit den pathologischen, so finden wir gleichsam eine Bestätigung der Richtigkeit der einen durch die anderen. Dort sahen wir immer um die Ausführungsgänge der Schleimdrüsen und die Gefässe herum die normale Infiltration der Schleimhaut mit Lymphkörperchen besonders stark hervortreten, hier sind es unter pathologischen Verhältnissen wiederum die erweiterten Drüsenausführungsgänge, welche von dem abnorm gewucherten lymphatischen Gewebe beziehungsweise den Follikeln umgeben sind.

[1]) Schweigger, Handbuch der speciellen Augenheilkunde. Berlin.

Die wesentliche Veränderung bei der Pharyngitis granulosa besteht also in einer in verschiedenem Grade circumscript auftretenden Wucherung des lymphatischen Gewebes der Mucosa in der Umgebung des Ausführungsganges einer hypertrophirten Schleimdrüse, wobei der Theil des Ausführungsganges, welcher im Bereich des geschwellten Gewebes liegt, erweitert ist. Letzteres tritt uns einmal in unregelmässiger Anordnung, das andere Mal in Gestalt von Follikeln, welche wiederum von Massen von Lymphkörperchen umgeben sind, entgegen. Die Schleimhaut in der Nachbarschaft des Granulums ist entweder gar nicht verändert oder aber verdickt und stärker zellig infiltrirt.

Aus den vorliegenden Betrachtungen ersehen wir, dass der Krankheitsreiz, welcher auf die Schleimhaut des Rachens einwirkt, diese an circumscripten Stellen nicht nur in den oberflächlichsten Schichten trifft, sondern auch und dies vorzüglich das lymphatische Gewebe derselben und die Submucosa mit ihren acinösen Drüsen in Mitleidenschaft zieht. Warum nun aber das geschwellte folliculäre Gewebe stets gerade um die Drüsenausführungsgänge sich anhäuft, vermag ich nicht zu entscheiden. Ich begnüge mich darauf hinzuweisen, dass auch unter normalen Verhältnissen das lymphatische Gewebe an diesen Stellen getroffen wird. Für die Erscheinung jedoch, dass das im Bereich des geschwellten Gewebes gelegene Stück des Ausführungsganges erweitert ist, lässt sich vielleicht eine Erklärung finden. Es ist nehmlich möglich, dass durch die Zunahme des lymphatischen Gewebes eine Spannung in der Umgebung des Ausführungsganges gesetzt wird, welche eben die Erweiterung hervorzubringen im Stande ist; ähnlich wie bei einer soliden Kugel, welche von einer cylindrischen Höhlung durchsetzt ist, die centrale Bohrung an Grösse und Weite zunimmt, wenn die Kugel in allen ihren Theilen gleichmässig sich ausdehnt. An eine Erweiterung des Drüsenausführungsganges durch Secretstauung kann ich aus dem Grunde nicht glauben, weil in diesem Falle der ganze Gang bis an die Drüse heran ausgedehnt sein müsste, was aber unsere Befunde negiren.

Was die Bezeichnung der Affection betrifft, so halte ich den Namen „Pharyngitis granulosa“ noch für den passendsten, obwohl oder weil er sehr wenig aussagt, indem andere Bezeichnungen wie Pharyngitis follicularis oder — glandulosa zu einseitig das Wesen

der pathologischen Veränderungen wiedergeben und eine Combination wie Pharyngitis follicularis et glandulosa, welche allerdings die den Veränderungen entsprechendste wäre, zu schwerfällig erscheinen würde.

Erklärung der Abbildungen.

Tafel V.

Die Objecte sind in Alkohol gehärtet und in Alauncarmin tingirt.

Fig. 1. Senkrechter Durchschnitt durch die Pars oralis der Rachenschleimhaut eines 2½ Jahre alten Kindes. Zu oberst bemerken wir das geschichtete Pflasterepithel, welches, da das Object beim Härten sich etwas faltete, hier wellig verläuft und rechts vom Ausführungsgang einer in der Submucosa liegenden acinösen Schleimdrüse unterbrochen wird. Das geschichtete Epithel setzt sich, wie in der Zeichnung angedeutet, etwas in den Drüsenausführungsgang fort. Auf das Epithel folgt das hier reichlich mit Lymphkörperchen infiltrirte Gewebe der Mucosa mit ihren auf unserem Objecte nur kleinen Papillen. Ohne sichtbare Grenze setzt sich die Mucosa in die Submucosa mit ihren acinösen Drüsen fort. Das Gewebe der Mucosa ist durchsetzt von Gefässen und von in geschlängeltem Verlaufe zur Oberfläche strebenden Drüsenausführungsgängen, um welche herum die Lymphinfiltration recht stark zu Tage tritt. Der Submucosa schliesst sich nach unten das Muskelgewebe an.

Fig. 2. Schwächere Vergrösserung. Senkrechter Durchschnitt durch eine mit einem stark entwickelten Granulum versehene Stelle der Pars oralis der Rachenschleimhaut eines Erwachsenen. Das geschichtete Pflasterepithel ist auf dem Granulum stark reducirt, während es in der Umgebung der Prominenz (links) von ansehnlicher Mächtigkeit ist. Zwischen dem Epithel, fast in der Mitte, sehen wir die Mündung eines auffallend erweiterten Ausführungsganges einer in der Submucosa gelegenen hypertrophirten acinösen Schleimdrüse. Das Epithel der Oberfläche setzt sich in die Mündung des Drüsenausführungsganges fort. In der Umgebung des erweiterten Stückes des Ausführungsganges bemerken wir das massenhaft gewucherte lymphatische Gewebe, welches aus geschwellten Follikeln, die sich durch einen dunklen Saum von der Nachbarschaft abheben, und unregelmässig angehäuften Lymphzellen, welche gleichsam die Follikel verbindet, besteht. In derselben Höhe, in welcher das folliculäre Gewebe aufhört, endet auch die Erweiterung des Ausführungsganges, der jetzt in normaler Weite zu der hypertrophirten Schleimdrüse verläuft. Das Gewebe der Mucosa ist mit Ausnahme eines kleinen rechts vom Drüsenausführungsgange gelegenen Stückes vollständig durch die Lymphinfiltration verdeckt. Die Submucosa ist verdichtet und mit erweiterten Gefässen durchsetzt.

Fig. 3. Flächenschnitt durch eine mit einem Granulum besetzte Stelle der Pars oralis der Rachenschleimhaut eines Erwachsenen. In der Mitte der Zeich-

nung die Mündung und ein mehr in der Tiefe gelegenes Stück eines erweiterten Drüsenausführungsganges, welch letzteres vom Schnitte noch getroffen ist. Der Rand der Mündung des Ausführungsganges wird von geschichtetem Pflasterepithel eingenommen, welches an der linken Grenze der Zeichnung ebenfalls zur Ansicht kommt. In der Umgebung des Ausführungsganges sehen wir wiederum die massenhafte Lymphinfiltration des Gewebes der Mucosa.

VIII.

Ein Fall von mikroskopisch kleinen Rundwürmern — Rhabditis genitalis — im Urin einer Kranken.

Mitgetheilt von Dr. S. H. Scheiber,
gew. Chef des travaux anatomiques in Bukarest, gegenw. pract. Arzt in Stuhlweissenburg (Ungarn).

(Hierzu Taf. VI. Fig. 1—7.)

Fälle, wo Würmer im Urin des Menschen vorgefunden werden, gehören im Allgemeinen zu den Seltenheiten. Zumeist sind es Blasenwürmer, die von den Nieren und Harnwegen in den Urin gelangen. Von Rundwürmern waren es bisher immer solche, die sonst im Darmkanal leben, und von da aus durch Fistelgänge in die Harn- oder auch weiblichen Geschlechtsorgane gelangten[1]). Die sogenannten Springwürmer können sich bei ihrer willkürlichen Auswanderung aus den Darmkanal ausnahmsweise in die Vagina oder Uterus verirren[2]). Uebrigens handelt es sich da überall um vereinzelte Exemplare und makroskopische Thiere.

Fälle, wo mikroskopisch kleine Würmer in grosser Menge mit dem Urin entleert werden, sind allerdings in Europa nicht, aber in den Ländern der heissen Klimaten bekannt. In Egypten, Brasilien, Vorder- und Westindien ist diese Erscheinung unter dem Namen

[1]) Davaine (Traité des Entozoaires, Paris 1860) hat 14 solche Fälle zusammengestellt, wozu noch ein Fall von Krakowitzer (Schmidt's Jahrb. 1871) kommt.

[2]) S. Heller, „Die Darmschmarotzer" in Ziemssen's Spec. Path. u. Therapie. VIII. Bd. S. 627.

des „chylösen Harnes“ bekannt, und rührt von einem von Lewis entdeckten und von ihm Filaria sanguinis hominis benannten mikroskopisch kleinen Rundwurm her, der im Blute der so erkrankten Menschen in grosser Menge parasitisch lebt, und täglich in grosser Anzahl mit dem Urin entleert wird. Es ist nun allerdings möglich, dass ein Europäer, der längere Zeit in jenen Gegenden wohnte, und dann wieder nach Europa zurückkehrt, diese Krankheit von dorther nach Europa miteinschleppt. So theilt Winkel[1]) einen derartigen Fall mit, den er in Dresden beobachtete. Er betraf eine 35 Jahre alte Frau, die sich längere Zeit in Surinam aufhielt, und im Jahre 1871 nach Dresden zurückkehrte; dieselbe litt an Bauchwassersucht; die abgezapfte Flüssigkeit war milchweiss, und enthielt eine grosse Anzahl Rundwürmer von 0,2 Mm. Länge und 0,01 Mm. Breite, die den von Lewis entdeckten sehr ähnlich waren. Offenbar war dies dieselbe Krankheit, die in intensiverem Grade den sogenannten chylösen Harn verursacht.

Mir ist nun im Jahre 1876 in meiner hiesigen Praxis ein Fall vorgekommen, wo ebenfalls täglich mit dem Urin eine grosse Menge mikroskopisch kleiner Würmer entleert wurden, der zwar nicht zur Kategorie des chylösen Harnes gehört, da die Kranke sich nie ausserhalb Ungarns entfernte, jedoch wegen seines vielleicht bis jetzt als Unicum dastehenden Vorkommens, sowie des Ortes wegen, von woher diese Thierchen in den Urin gelangten, ein hohes Interesse darbietet, und will nun denselben, sowie die Würmer selbst in Folgendem beschreiben[2]).

Am 15. Januar 1876 wurde ich zu einer Kranken gerufen, die damals schon 9 Wochen das Bett hütete, und das Bild sehr complicirter Krankheitserscheinungen darbot. Trotzdem war die Kranke, die im Alter von 35 Jahren stand, verheirathet und Mutter von 7 Kindern war, noch ziemlich wohl genährt, und war in Folge ihres langen Leidens nicht sehr herabgekommen. Sie war wohl nicht wohlhabend, aber auch nicht gerade in armen Verhältnissen, und befand sich vom Beginne ihrer Erkrankung unter steter ärztlicher Behandlung; trotzdem war sie in Bezug auf Pflege ziemlich vernachlässigt. Warum ich diesen Umstand hier besonders hervorhebe, wird sich weiter unten zeigen.

Ohne mich weitläufig in die Krankengeschichte einzulassen, will ich hier doch zuerst in Kürze folgenden Status praesens, den ich vorfand, mittheilen: Bei der

[1]) Deutsches Arch. f. klin. Med. Leipzig. VIII. Bd. 1876.

[2]) Ich habe über diesen Befund bereits im Sommer des Jahres 1876 in der pester Gesellschaft der Aerzte referirt und die Würmer unter dem Mikroskope demonstrirt.

noch ziemlich gut aussehenden, etwas fettleibigen Kranken von mittelgrosser Statur findet man am Brustkorb hinten rechts unter dem Schulterblatt starke Dämpfung und bronchiales Athmen; an den übrigen Theilen der Brust ausser Rasselgeräuschen, sowie an der Leber und Milz nichts Abnormes, bemerkbar. Bauch aufgetrieben und gespannt, gegen Druck sehr empfindlich; ebenso beide Lumbalseiten schmerzhaft. Exsudat im Bauche nicht nachzuweisen. Appetitlosigkeit bis zum Ekel gegen Speisen; die Kranke bricht Alles aus, was sie nimmt. Durst vermehrt. Im Bauche stets heftige colikartige Schmerzen, die sich oft bis zur Ohnmacht steigern; hauptsächlich gegen diese verlangt die Kranke medicamentöse Linderung. Die Nächte meist dieser Schmerzen halber schlaflos. Stühle 4—5mal täglich, diarrhoisch, flüssig, gelb, jedoch ohne Reiz und Schmerz. Die Kranke klagt über grosse Schwere auf der rechten Brustseite, die sich bis in die Lumbalgegend erstreckt. Athem schwer, sich manchmal bis zu vehemente dyspnoische Anfälle steigernd. Die Grösse der Dyspnoe entspricht jedoch weder der Ausbreitung der Lungenaffection noch der Grösse des Fiebers, das im Gegentheil stets sehr mässig blieb; Puls nie über 108, Temperatur nie über 38° C. Husten selten, meist ohne Auswurf, der wenn vorhanden, weiss schleimig, nie blutig ist. Urin wird oft ohne Reiz und Schmerz gelassen, manchmal jedoch ist das Uriniren sehr schmerzhaft und mit Reiz verbunden.

Der Urin von geringer Quantität 300—600 Grm. in 24 Stunden; spec. Gewicht 1014. Der frisch gelassene Urin ist dunkelgelbbraun, trübe, von saurer Reaction, enthält Eiweiss, wenige Blut-, viele Eiterkörperchen, eine geringe Menge kleiner vieleckiger und unipolarer Zellen mit feingranulirtem Inhalt und verhältnissmässig grossem Kern, endlich wenig Blasenepithel und viel Epithel aus den äusseren Geschlechtstheilen. Urate und Chloride stark vermindert. Nach einigem Stehen wurde der Urin alkalisch; es bildete sich sehr rasch eine dicke Schicht eines schmutziggrauen Niederschlages, der grösstentheils Eiterkörperchen, zum geringeren Theile die anderen eben aufgezählten Bestandtheile, ausserdem aber noch Tripelphosphatkrystalle und eine grosse Menge von theils noch lebenden, theils bereits abgestorbenen Würmern enthielt, die ich sogleich näher beschreiben werde. Sogenannte Harncylinder konnte ich nie auffinden. Ich diagnosticirte: rechtsseitige Pleuropneumonie, acuten Gastrointestinalkatarrh, Pyelitis und Nephritis interstitialis. Von dem Krankheitsverlaufe will ich nur hervorheben, dass die Kranke ausser den obbezeichneten 9 Wochen noch drei Monate zu Bette lag, und nach mehreren Besserungen und Verschlimmerungen schliesslich vollständig genas.

Was nun die Würmer selbst anlangt, so waren die abgestorbenen gerade gestreckt, die lebenden machten gleich den Trichinen oder Essigälchen sehr lebhafte schlängelnde Bewegungen. Ihre Form ist drehrund, mehr oder weniger spindelförmig, der der Trichinen sehr ähnlich, nur dass letztere ihre Mundöffnung am spitzen, die in Rede stehenden Würmer dieselbe am breiteren und stumpfen Körperende haben, mit Ausnahme der ausgewachsenen Männchen jedoch, deren Schwanzende bei diesen Würmern breiter

ist, als das Mundende. Der innere Bau derselben ist indess von dem der Trichinen sehr verschieden, und gleicht mehr dem der Ascariden und Oxyuriden, ganz besonders aber dem gewisser frei lebender, früher unter dem Sammelnamen Anguillula bekannten, jetzt zum Dujardin'schen Genus Rhabditis gehörigen Nematoden, sowie den Rhabditis-ähnlichen Zwischenformen gewisser in verschiedenen Thieren lebenden Schmarotzerwürmer (Dochmius trigonocephalus, Sclerostomum equinum, Rhabdonema [Ascaris] acuminata etc.).

Die Mundöffnung dieser Würmer (Fig. 1 a) wird von drei papillenartigen Lippen umgeben, die deutlich zu sehen waren, wenn die Thierchen ihre Mundöffnung aufspannten. Der Darmkanal besteht aus 3 Abtheilungen, aus einem musculösen Oesophagus (Fig. 1 c), aus dem sogenannten Chylusdarm (d) und dem Mastdarm. Der Oesophagus besteht wieder aus 2 Abschnitten, aus einem flaschenähnlich erweiterten, und einem hinteren kugeligen Abschnitte, den sogenannten Muskelmagen oder Pharyngealbulbus (c'), welch letzterer in seinem Inneren eine aus Chitin bestehende dreispitzige Zahnvorrichtung besitzt. Der Chylusdarm beginnt mit einer keulenförmigen Verdickung, und bildet dann ein gleichweites, bei den ausgewachsenen Thieren gerade gestrecktes, bei den jüngeren Thieren (Fig. 3) schlängelig verlaufendes Rohr, welches in den Mastdarm übergeht. Dieser bildet ein kurzes und enges Rohr, welches an der vor dem hinteren Körperende liegenden Analöffnung (e) nach aussen mündet. Der Oesophagus macht den 3,5. Theil des ganzen Darmkanales und den 4. Theil der ganzen Körperlänge aus.

In Bezug der Grösse waren die Würmer sehr verschieden. Die kleinsten und mittelgrossen (Fig. 2 und 3) waren geschlechtlos, und waren meist schon todt; deren innere Organtheile, besonders die der kleinsten alle insgesammt in eine gleichmässige feinkörnige Masse umgewandelt, die blos nur noch durch die äussere Chitinhaut zusammengehalten zu sein schien (Fig. 2). Dieselbe körnige Umwandlung der Innentheile beschreibt auch Leuckart an den abgestorbenen Embryonen von Ascaris lumbricoides (s. die menschlichen Parasiten, II. Bd.).

Die mittelgrossen (Fig. 3) zeigten wohl nicht mehr eine solche körnige Degeneration, aber die feineren Gewebe, wie die zelligen

und musculösen Elemente hatten bereits dermaassen gelitten, dass sie mehr keine deutlichen Contouren zeigten, und es war nur noch die den Darmkanal auskleidende Cuticula mit Einschluss des dreispitzigen Zahnapparates des Pharyngealbulbus deutlich zu unterscheiden. Aus dieser Ursache wahrscheinlich konnte ich keinerlei Genitalanlage unterscheiden. Die Körperform dieser Thiere ist nicht mehr deutlich spindelförmig, sondern in der Mitte gleichmässig cylindrisch, und es endigt blos das vordere Körperende in einen abgehackten langen Conus, das hintere aber in eine kurze conische Spitze.

Die grösseren und grössten dieser Würmer lebten noch alle im (alkalischen) Urin, selbst nachdem sie 3 Tage darin waren. Sämmtliche waren mit deutlichen Geschlechtsorganen versehen. Bei den weiblichen Würmern befindet sich die Vulva stets etwas hinter der Mitte der Körperlänge (Fig. 1 *f*); von der Vulva geht die Vagina in querer Richtung gegen die Medianlinie des Körpers. Vor und hinter der Vagina breitet sich der Eierstock (g g) aus, der neben dem seitswärts geschobenen Chylusdarm von dessen vorderen Ende angefangen bis zum Mastdarm den grössten Theil der Leibeshöhle ausfüllt. Der Eierstock enthielt, je nach dem mehr oder weniger vorgeschrittenen Entwicklungsstadium 1—5—10 Eier, die stets einzeln hinter einander gereiht von länglich ovaler Form waren (Fig. 1 g' und Fig. 4), und verschiedene Grade der Entwicklung zeigten.

In Fig. 4 zeigt das unter B gezeichnete Ei die vollendete erste Furchung. Beide in dieser Figur gezeichneten Eier sind einem Weibchen entnommen, welches vor der Vagina 2, hinter der Vagina 3 Eier enthielt. Das unter B bezeichnete ist das von den vor der Vagina gelegenen zweien das vorderste, während in dem unmittelbar hinter diesem gelegenen der Dotter bereits die Bisquitform zeigte. Das unter A gezeichnete Ei war von den hinter der Vagina gelegenen das vorderste, dem alle anderen gleich waren, nehmlich noch keine Spur von Furchung zeigten. Es zeigen also in einem Eierstocke die vor der Vagina gelegenen Eier eine weiter vorgeschrittene Entwicklung, als die hinter der Vagina gelegenen, und von jenen zeigt wieder das vorderste die vorgeschrittenste Entwicklung, während die dahinter gelegenen successive mindere Grade von Entwicklung zeigen. Wenn nur ein einziges Ei vorhanden war, so lag

dasselbe stets vor der Vagina. In Fig. 1 befinden sich 3 Eier im Eierstocke, von denen 2 vor, 1 hinter der Vagina liegt. Die Anlage der Eier im Eierstocke zeigt also bei diesen Würmern genau denselben Typus, den Leuckart bei Rhabditis von Rhabdonema (Ascaris) nigrovenosum fand[1]).

Eine vorgeschrittenere Entwicklung des Dotters, als die der ersten Furchung habe ich überhaupt an den Eiern unserer Würmer nicht beobachtet. Das kleinste eitragende Weibchen, das ich überhaupt gesehen, war 0,9 Mm. lang und an dessen dickster Stelle, die beiläufig in der Gegend der Vulva war, 0,05 Mm. breit. Dasselbe enthielt 3 Eier in der obgedachten Anordnung; während ein anderes Weibchen, das 1,05 Mm. lang, und an dessen beiläufig in die Mitte der Körperlänge fallenden dicksten Stelle 0,06 Mm. breit, demnach im Ganzen grösser war, als das vorhin genannte, blos 1 Ei enthielt und zwar vor der Vagina. Die Vulva liegt bei diesem Weibchen 0,57 Mm. hinter dem vorderen, und 0,48 vor dem hinteren Körperende, also 0,045 hinter der Mitte der Körperlänge. Bei dem früher erwähnten kleineren Weibchen fiel die Vulva 0,51 Mm. hinter dem vorderen Körperende, also 0,06 Mm. hinter der Körpermitte. Das grösste Weibchen, das ich gesehen, war 1,32 Mm. lang, und enthielt 10 Eier, von denen 4 vor, 6 hinter der Vagina lagen; sämmtliche diese Eier zeigten noch keine Spur von Furchung.

Aus dem Gesagten geht nun hervor, dass im Allgemeinen weder die Grösse des Thieres noch die Zahl der Eier maassgebend sind für die Entwicklungsstufe der Eier. Die Eier des von mir gesehenen grössten Weibchens waren oval, 0,035—0,04 Mm. breit und 0,06 Mm. lang. Die in Fig. 4 gezeichneten waren 0,06 bis 0,066 Mm. lang und 0,024—0,03 Mm. breit, also von mehr länglicher Form als die vorhin genannte. Ein Weibchen, dessen Eierstock bereits entwickelt war, aber noch keine Eier enthielt, war 0,72 Mm. lang, und an der breitesten beiläufig in die Mitte der Körperlänge fallenden Stelle 0,05 Mm. breit.

Die Weibchen unterscheiden sich übrigens nicht blos durch ihre Geschlechtsorgane, sondern auch schon durch ihre äussere Körperform von den Männchen. Jene sind nehmlich im Ganzen

[1]) R. Leuckart, Die Parasiten des Menschen. II. Theil.

von spindelförmiger Gestalt, und beiläufig in der Mitte der Körperlänge am dicksten. Das Mundende gleicht einem langgezogenen abgehackten Conus, während das hintere Ende in eine lange pfriemenförmig gebogene Spitze ausgezogen erscheint (Fig. 1 b).

Die Männchen haben eine plumpere Körperform, in so ferne sie, von dem dem Mundende zunächst gelegenen Theile abgesehen, der ebenso wie das Weibchen, einen in die Länge gezogenen abgehackten Conus bildet, sonst eine überall gleichmässige Breite besitzen. Bei den völlig ausgebildeten Männchen ist sogar das hintere Ende merklich dicker als der mittlere Körpertheil. Aber auch die Männchen selbst unterscheiden sich in Bezug ihres hinteren Körperendes nicht unbedeutend von einander, was auf Verschiedenheit der Entwicklungsstufen zurückzuführen sein dürfte. In Fig. 5 sehen wir das hintere Ende eines Männchens, das kaum etwas gebogen erscheint, während wir in Fig. 6 das hintere Ende eines anderen Männchens sehen, welches ziemlich stark gegen die Bauchseite hin gebogen ist. Das in Fig. 5 gezeichnete h-Ende zeigt ferner eine kurze lanzettförmige hintere Spitze (b), welche mit einer dünnen, hellen, durchscheinenden, herzförmigen Chitinlamelle eingesäumt erscheint (c), die zu beiden Seiten 7—10 zarte rippenähnliche Strahlen zeigt. Bei dem in Fig. 6 gezeichneten Wurme fehlt diese flossenähnliche Lamelle, und das hintere Ende zeigt einen von der Bauch- gegen die Rückenseite in schiefer Richtung sich hinziehenden concaven Rand, so dass die hintere Spitze ganz gegen den Rücken hin fällt.

In Fig. 7 endlich sehen wir das hintere Ende eines dritten männlichen Wurmes, das wohl schon dem in Fig. 6 gezeichneten sehr ähnlich ist, doch mit dem Unterschiede, dass dasselbe mehr gerade gestreckt erscheint, und in dem hohlen Ausschnitt (b) eine Reihe feiner steifer Haare zu sehen ist, welche über und unter den Rand hinweg gegen die seitliche Haut hin zu ziehen, und erst da zu endigen, resp. sich zu inseriren scheinen. Ich halte diese Haare als Ueberbleibsel der ruderförmigen Chitinlamelle (c), die bei dem in Fig. 5 gezeichneten Wurme noch sichtbar, bei dem in Fig. 7 gezeichneten aber bereits geschwunden ist, und nur die rippenähnlichen Strahlen in Form dieser Haarreihe noch übrig blieben, um endlich später ebenfalls zu schwinden (Fig. 6). Ich glaube demnach, dass die mit geradem Hintertheil und mit Chitinlamelle versehenen Männchen die jüngeren, die mit gebogenem Hintertheil

versehenen lamellen- und haarlosen Männchen die älteren und vollständig entwickelten sind, da ein so gestaltetes hinteres Ende die Copulation erleichtert. In der Mitte zwischen beiden Arten scheinen der Entwicklungsstufe gemäss die Männchen mit einer Haarreihe zu stehen, obschon bei allen drei Formen die Copulationsorgane bereits gehörig entwickelt sind.

Von den männlichen Geschlechtsorganen waren die Hoden und die Copulationsorgane zu unterscheiden. Erstere bestehen aus einem zellenhaltigen vielfach gewundenen Schlauch, der um den hinteren Theil des Darmkanales gelagert ist, und in den Mastdarm als gemeinschaftliche Cloake einmündet. Die letzteren bestehen aus 2 Spicula (Fig. 5 d d, Fig. 6 u. 7 c), die dermaassen im hintersten Körpertheile gelagert sind, dass sie mit ihrem vorderen knopfähnlich verdickten Gelenksende divergiren, mit ihrem hinteren zugespitzten und etwas gebogenen Ende hingegen einander berühren. Immer scheint eines der Spicula etwas länger zu sein als das andere. Die Differenz beträgt jedoch nicht mehr als 0,003 Mm. Sie sind der Länge nach mit Facetten und Leisten versehen, weshalb man bei verschiedenen Einstellungen des Focus den Eindruck bekommt, als wären 4 Spicula, jederseits 2, vorhanden.

Zwischen Körpergrösse und Entwicklungsstufe scheint auch bei den Männchen, ebenso wie bei den Weibchen kein bestimmtes Verhältniss obzuwalten. Denn bei dem in Fig. 6 gezeichneten reiferen Männchen ist die Körperlänge 0,85 Mm., bei dem in Fig. 5 gezeichneten jüngeren 1,05 Mm.; die Breite in der Gegend des Muskelmagens bei jenem 0,03 Mm., bei diesem ebenfalls so viel am hinteren Ende bei jenem 0,036 Mm., bei diesem (vor der Chitinplatte) 0,039. Bei dem in Fig. 7 gezeichneten Exemplar endlich war die Körperlänge 1,0 Mm. In Bezug der Körperlänge herrscht also im Allgemeinen zwischen Männchen und Weibchen kein Unterschied. Selbstverständlich sind bei den grösseren, wenn auch jüngeren Exemplaren auch die Spicula etwas grösser; dagegen sind sie bei den älteren etwas gebogener, was allerdings in der Zeichnung nicht gehörig zum Ausdruck kam. Die Länge der Spicula war 0,027—0,033 Mm., während deren Breite bei allen gleichmässig 0,003 Mm. war.

Die oben unter der Bezeichnung „mittlerer Grösse“ erwähnten Würmer, von denen eines in Fig. 3 abgebildet erscheint, hatten im

Mittel eine Länge von 0,54 Mm. Das Verhältniss der Länge des Oesophagus zur Körperlänge ist bei diesen wie 1 : 4, bei den geschlechtlich entwickelten ist das Verhältniss bei den Weibchen eben dasselbe, bei den Männchen beinahe wie 1 : 5.

Die oben unter „kleinste und etwas grösseren" bezeichneten Würmer waren im Inneren körnig zerfallen, und man konnte an ihnen keine inneren Organe unterscheiden. Der kleinste von mir gesehene Wurm ist in Fig. 2 gezeichnet, und maass 0,21 Mm. in der Länge und an der dicksten Stelle 0,012 Mm.

Diese Würmer, deren ausführliche Beschreibung ich hier gegeben habe, habe ich erst im späteren Verlaufe der ärztlichen Behandlung der Kranken gefunden, da ich im Anfang den Urin mit dem Bodensatz aufgerührt untersuchte, und mir dieselben wahrscheinlich entgangen sind. Erst später, als ich den Bodensatz des Urines für sich untersuchte, fand ich dieselben schon in der ersten Probe auf, und zwar in solcher Menge, dass in jedem Tropfen, den ich unters Mikroskop gab, 3—5 Würmer vorhanden waren. Hätte ich nur einen oder einige Würmer, und auch nur in der ersten Probe vorgefunden, so hätte ich natürlich die ganze Sache für eine Zufälligkeit betrachtet. Aber von nun an liess ich mir jeden Tag den Urin der Kranken schicken, und jeden Tag fanden sich die Würmer in einer solchen Anzahl vor, dass, wie gesagt, in jedem einzelnen Tropfen des Bodensatzes 3—5 derselben zu finden waren. Wenn wir nur die aus dem Urin von 24 Stunden herausfallenden Bodensatz auf 50 Grm. im Durchschnitt setzen (meist war aber auch mehr, da sehr viel Eiter vorhanden war), so kann man leicht ersehen, dass die Zahl der jeden Tag mit dem Urin abgehenden Würmer sich auf viele Tausende belief.

Von nun ab beschäftigte mich natürlich fortwährend der Gedanke, auf welche Weise konnten die Würmer in den Urin gelangen? Die erste Idee musste natürlich die sein, dass, nachdem die Würmer in ihrem Baue gewisse Aehnlichkeit mit Eingeweidewürmern hatten, und die Kranke beiderlei Nothdürfte in eine und dieselbe Leibschüssel verrichtete, diese von den Excrementen vielleicht nie gehörig gereinigt wurde, und sich auf diese Weise gewisse Eingeweidewürmer oder deren Abkömmlinge, die den Darmkanal entweder normalmässig zu bewohnen pflegen, oder nur ausnahmsweise in denselben gelangten, mit dem Urin vermischten.

Obwohl dies schon an und für sich sehr unwahrscheinlich war, da ich in diesem Falle im Urin auch Kothreste und Eier von Würmern hätte finden müssen, was jedoch nie der Fall war, so ordnete ich trotzdem, um mir in dieser Beziehung volle Klarheit zu verschaffen, an, dass die Kranke von nun an den Urin in ein separates Gefäss, und zwar in ein ovales Lavoir (Urinflasche war nicht zu haben) lasse, das vor der Benutzung jedesmal sorgfältig und trocken ausgewischt werde. Ich war selbst mehrmals Zeuge davon, dass meine Verordnung gehörig ausgeführt wurde. Weiters ordnete ich, ohne jedoch von meinem Befunde Erwähnung zu thun, an, den Stuhl jeden Tag auf (makroskopische) Würmer zu untersuchen. Aber jeden Tag erhielt ich in dieser Beziehung negative Auskunft; auch ich hatte mich einigemal selbst überzeugt, dass der Stuhl weder Ascariden noch Oxyuris vermicularis enthielt. Bei all diesen Vorsichtsmaassregeln jedoch hatten sich die Würmer in dem in's separate Gefäss gelassenen Urin in ungeschwächter Menge vorgefunden.

Hierdurch war also mindestens so viel bewiesen, dass die Würmer nicht aus den Darmexcrementen in den Urin gelangten; vielmehr musste man nun auf zwei Möglichkeiten denken, nehmlich entweder darauf, dass die Würmer aus dem uropoetischen Apparat unmittelbar in den Urin gelangten, oder dass dieselben auf irgend welche Weise in die Schamtheile gerathen sind, dort einen passenden Boden zu ihrer weiteren Entwickelung und Existenz gefunden haben, und von dort täglich diejenigen, die im Rayon des Urinstromes gelegen waren, mit diesem fortgeschwemmt wurden.

Zur Bestimmung dessen, ob die Würmer unmittelbar aus den Urinwegen kommen oder mittelbar, d. h. in der Weise, dass sie sich von den äusseren Geschlechtstheilen (und Vagina) her blos dem Urin beimischen, hätte es nur des Anlegens eines Katheters bedurft; denn, wenn die Würmer unmittelbar aus den Urinwegen stammten, so hätte der durch's Katheterisiren gewonnene Urin dieselben enthalten müssen, wogegen, wenn die Würmer aus den Geschlechtstheilen stammten, sie in dem mittelst Katheter gewonnenen Urin gefehlt haben würden. Da aber die Kranke ohnehin oft an Harndrang und Schmerzen beim Urinlassen litt, so war ein solches Experiment, da es überhaupt therapeutisch nicht indicirt war, nicht opportun, und wartete lieber ab, bis ich auf

anderem Wege mir über diese Frage Aufklärung verschafft haben würde. Der Umstand, dass an dem Vorhandensein von Blutwürmern nicht zu denken, und nirgends ein Anhaltspunkt zur Annahme einer Blasendarmfistel vorhanden war, (sonst müssten auch Kothreste im Urin aufzufinden gewesen sein), machte indess a priori schon die zweiterwähnte Möglichkeit wahrscheinlicher, nehmlich die, dass die Würmer aus der Vagina und äusseren Genitalien stammen, und von daher sich dem Urin beimengten.

Um mir daher über die letzterwähnte Möglichkeit vollends Aufschluss zu verschaffen, habe ich zunächst der Umgebung die strengste Reinhaltung der Kranken anempfohlen, namentlich die an Diarrhoe leidende Kranke nach jedesmaligem Stuhlabsetzen gehörig zu waschen und abzutrocknen; denn wie dies schon anfangs erwähnt wurde, dieselbe in der Pflege ziemlich vernachlässigt war. Oft fand ich nicht nur das Hemd der Kranken und das Leintuch, auf dem sie lag, sondern sogar die Schenkel weithin mit Kothspuren beschmutzt. Ich wartete dann mehrere Tage ab, ob sich in dem Stande der Würmer etwas ändern würde; aber ohne Erfolg. Denn die Würmer fanden sich immer noch im Urine in ungeschwächter Menge vor. Später ordnete ich dann auch an, die Genitalien der Kranken täglich mehreremal auszuwaschen, und diese letzte Maassregel war von eclatantem Erfolge begleitet. Denn schon am nächstfolgenden Tage waren die Würmer bereits so spärlich im Urine, dass ich in einigen Proben des Bodensatzes nicht einen einzigen, in anderen je einen Wurm zu Gesichte bekam. Am 3. Tage meiner diesbezüglichen Anordnung und auch später ist es mir trotz emsigsten Suchens nicht mehr gelungen, in dem Bodensatze des Urines nur eine Spur von Würmern aufzufinden. Es war daher klar, dass die Würmer nicht aus den Urinwegen, sondern einzig und allein aus den äusseren Genitalien und wahrscheinlich auch aus der Vagina in den Urin gelangten.

Es frug sich nun weiter, welcher Natur sind diese Würmer? Und woher und auf welche Weise gelangten dieselben in die Genitalien der Kranken?

Da mir bis jetzt kein Fall bekannt war, wo mikroskopisch kleine Rundwürmer in den Genitalien von Frauen ein schmarotzirendes Leben führen würden, so hatte ich an zwei Möglichkeiten gedacht: nehmlich, dass entweder die Würmer von aussen her zufällig in

die Geschlechtstheile gelangten, sowie etwa gewisse Insectenlarven manchmal ausnahmsweise in die Nase oder in das Ohr des Menschen gelangen, und daselbst ein parasitisches Leben führen (gelegentlicher Parasitismus), oder aber, dass, sowie manchmal einzelne Exemplare von Oxyuris vermicularis in die Vagina einwandern, sich in diesem Falle die Embryonen gewisser Eingeweidewürmer des Menschen (nur diesmal in grösserer Quantität) in die weiblichen Geschlechtstheile verirrt, und zufällig hier einen passenden Boden zur Ernährung und Fortpflanzung gefunden haben.

Anfangs hatte ich den Standpunkt der letzterwähnten Möglichkeit acceptirt, indem ich der Meinung war, dass die Würmer nach dem Muster der Entwickelungsgeschichte von Rhabdonema (Ascaris) nigrovenosum mit der noch unbekannten Entwickelungsgeschichte von Ascaris lumbricoides in Beziehung gebracht werden kann, in so ferne man sich nehmlich denken konnte, dass die theils ausnahmsweise (entsprechend dem Befunde von Vix) bereits im Darmkanal ausgekrochenen, theils aus den Eiern der um den After der Kranken zurückgebliebenen Kothreste ausgekrochenen Embryonen von Ascaris lumbricoides sich in die Vulva und Vagina verirrten und hier massenweise sich entwickelten und fortpflanzten, um dann eine Generation zu erzeugen, die wieder auf anderem Wege als Embryonen von Ascaris lumbricoides in den Darmkanal gelangten. Dies schien auch im ersten Augenblick um so wahrscheinlicher, da die Thierchen in den meisten Beziehungen den Rhabditiden von Rhabdonema nigrovenosum (s. die betreffenden Abbildungen in Leuckart's Werk: „Die Parasiten des Menschen" II. Th.) ähnlich sind.

Nachdem es indessen weder gelang, Spulwürmer im Kothe der Kranken nachzuweisen, noch ich aber in der Lage war, deren Eier in demselben aus Mangel an Material constatiren zu können (ich bekam nehmlich bei strengster diesbezüglicher Anordnung keine Darmexcremente behufs Untersuchung nach Hause geschickt, da sich die Umgebung der Kranken vor einer solchen Manipulation ekelte, nachdem ihnen ohnehin schon die tägliche Uebersendung des Urines lästig war), besonders aber seitdem die Befunde von Normann und Bavay bezüglich der Anguillula stercoralis[1]) bekannt wurden, bin ich von der obgedachten Ansicht zurückgekom-

[1]) Comptes rendus 1876. Juill. p. 316 u. 386. — Mémoire sur la diarrhée dite de Cochinchine. Paris 1877.

men, und kann mich blos auf eine allgemeine Bestimmung der Würmer beschränken, die nähere Systematik derselben gewiegteren Fachmännern überlassend.

So viel ist gewiss, dass die Würmer vermöge der Beschaffenheit des Darmkanals und der Genitalien zum Dujardin'schen Genus Rhabditis gehören. Die hierher gehörige Gruppe von Nematoden sind meist in sumpfigem Wasser oder in feuchter mit fauligen Stoffen geschwängerter Erde frei lebende Würmer, die sich von den schmarotzirenden Nematoden durch die Beschaffenheit ihres Darmkanals und ihrer Genitalien, besonders aber durch den kräftigen Muskelmagen (Bulbus pharyngeus) und den in diesem vorkommenden tricuspidalen Zahnapparat unterscheiden. Unter diesen freilebenden Nematoden, zu deren ausnehmenden Repräsentanten namentlich Leptodera appendiculata und Rhabditis terricola gehören, hat man indessen auch solche gefunden, die mit gewissen schmarotzirenden Eingeweidewürmern in genealogischer Verbindung stehen, respective die Larven der letzteren darstellen, als solche frei leben und, wenn sie in den richtigen Wirthen gelangen, in diesen sich aus ihnen diejenigen Schmarotzerthiere entwickeln, aus denen sie hervorgegangen sind. Hierher gehören z. B. Rhabditis Dochmii trigonocephali, Rhabditisform von Rhabdonema (Ascaris) nigrovenosum u. s. w.

Indessen gehören sowohl die von mir im Urine meiner Patientin gefundenen Würmer, als auch die später von Nermann[1]) in Cochinchina bei an Diarrhoe leidenden Menschen entdeckte Anguillula stercoralis (nach Leuckart Rhabditis stercoralis), sowie auch endlich die in letzterer Zeit von Grassi und Perona[2]) in Mailand bei einem an acutem Gastrointestinalkatarrh verstorbenen Menschen aufgefundene Anguillula intestinalis (nach Leuckart Rhabditis intestinalis), obwohl alle diese Würmer ein specifisch schmarotzirendes Leben im Menschen führen, doch ihrem ganzen Baue nach zum Genus Rhabditis von Dujardin, so dass Leuckart[3]) selbst in Bezug der beiden letztgenannten Würmer in Zweifel ist, ob dieselben constante oder blos gelegentliche Schmarotzer sind. Es steht also heute so viel fest, dass auch Würmer, deren Organisation

[1]) l. c.

[2]) Arch. scienze medic. 1877. T. III. No 10.

[3]) R. Leuckart, Allg. Naturgesch. d. Parasiten. 1879. S. 129.

zum freien Leben befähigt, ein Schmarotzerleben führen können, ob für immer oder nur gelegentlich, muss erst die Erfahrung lehren.

Was speciell die von mir in den Genitalien resp. im Urin meiner Kranken aufgefundenen Würmer anlangt, so glaube ich, dass dieselben als das Beispiel eines gelegentlichen Parasitismus zu betrachten sind, und will sie, insolange berufenere Fachmänner dieselben nicht näher bestimmt haben werden, als Rhabditis genitalis bezeichnen.

Was schliesslich die Frage betrifft, auf welche Weise die Würmer in die Genitalien der Kranken gelangt sein konnten, so wäre bei dem Dunkel, das noch überhaupt grossentheils heutzutage über das Hineingelangen der Parasiten in's Innere der thierischen Körper herrscht, dies zu bestimmen eine schwere Aufgabe. Wir sahen zwar weiter oben, dass die Kranke in Betreff der Reinlichkeit sich nicht unter den günstigsten Verhältnissen befand, und können daher jedenfalls in der vernachlässigten Pflege ein prädisponirendes Moment für das Hineingerathen der Würmer in die Genitalien der Kranken sehen; allein auf welche Weise dies geschah, ist mindestens in diesem Falle nicht zu bestimmen. Mit dem Begriffe der Unreinlichkeit wäre jedenfalls zu weit gegangen, wollte man etwa annehmen, dass die Kranke ihre Genitalien mit sumpfigem oder fauligem Wasser gewaschen hätte. Andererseits ist zu bedenken, dass gewiss schon der Urin zahlreicher solcher kranken Frauen namentlich in Spitälern untersucht wurde, die in noch viel unreinlicherem und vernachlässigterem Zustande in ärztliche Behandlung gelangten, und dennoch wurde ein ähnlicher Befund wie dieser in der Literatur nicht verzeichnet. Es gehört demnach jedenfalls dieser Fall zu den grössten Seltenheiten, und ist sowohl von pathologischem als helminthologischem Gesichtspunkte betrachtet gleichmässig interessant.

Erklärung der Abbildungen.

Taf. VI. Fig. 1—7.

Fig. 1. Weibchen von Rhabditis genitalis. a Mundöffnung. b Pfriemenförmig zugespitztes Schwanzende. c Vorderer Abschnitt des Oesophagus. c' Hinterer kugelförmiger Theil desselben (Bulbus pharyngeus). d Chylusdarm. e Analöffnung. f Vulva. g g Eierstock. g' Ei. (Ocul. 2. Obj. 2 Verick. 80fache Vergrösserung.)

Fig. 2. Kleinstes von mir gesehenes Individuum (Embryo) von Rhabditis genitalis. (Dieselbe Vergrösserung.)

Fig. 3. Geschlechtloses Individuum von Rhabditis genitalis. (Oc. 3. Obj. 2 Verick. Vergrösserung 120.)

Fig. 4. Eier eines Weibchens von Rhabditis genitalis. (Oc. 1. Obj. 7 Verick. Vergrösserung 250.) Das unter B gezeichnete zeigt das vollendete erste Furchungsstadium.

Fig. 5. Das hinterste Körperende eines Männchens von Rhabditis genitalis (a). b Der Schwanztheil desselben, der durch eine lancetförmige Chitinlamelle umsäumt wird (c); diese zeigt zu beiden Seiten strahlförmige Rippen. d d Die beiden Spicula. e Chylusdarm. f Samenkanälchen. (Oc. 2. Obj. 4 Verick. Vergrösserung 170.)

Fig. 6 u. 7. Dasselbe wie Fig. 5. a Chylusdarm. b concaver Ausschnitt des Schwanztheiles; in Fig. 7 mit Chitinhaaren besetzt. c Beide Spicula, d Samenkanälchen. (Oc. 1, Obj. 7 Verick. Vergrösserung 250.)

IX.

Woraus besteht der schwarze Punkt der Comedonen?

Von Dr. P. G. Unna in Hamburg.

„Uns bleibt ein Erdenrest
„Zu tragen peinlich ..."

Die meisten Leser werden ohne Zweifel sofort mit der Gegenfrage bei der Hand sein: „nun, woraus denn anders als aus Schmutz?"

Wie berechtigt diese Gegenfrage sei, dessen wird man inne, wenn man auf diesen Punkt hin die Meinungen der Lehrbücher dieses Jahrhunderts durchgeht, welche mit bestechender Einstimmigkeit eine, wie ich gleich vorausschicken will, dennoch grundfalsche Auffassung vertreten.

Der erste, welcher in der schwarzen Färbung einen Einfluss der Atmosphäre walten sieht, ist Alibert[1]):

> „l'humeur onctueuse, filtrée par les petits canaux cutanés, se concrète et noircit par l'action de l'air atmosphérique".

[1]) Alibert, Monographie des dermatoses. 1835. T. II. p. 62.

In ähnlich unbestimmter Weise drückte Bateman sich aus, während Sam. Plumbe, Green, Cazenave und Schedel, Gibert die Aetiologie der Schwarzfärbung ganz unberührt liessen.

Auf diese Autoren folgte Fuchs[1]) mit folgender, positiver Angabe:

> „Die ausgezogene Masse ..... deren im Ostium gelegenes Ende durch anklebenden Schmutz u. dergl. dunkel gefärbt wurde."

Ihm folgte Erasm. Wilson (1846). Seit dieser Zeit zieht sich die falsche These durch fast alle Lehrbücher hindurch, besonders seit G. Simon und v. Bärensprung ihre gewichtigen Stimmen auch für dieselbe in die Wagschale warfen. Simon, der bekanntlich den Comedonen seine volle Aufmerksamkeit schenkte, sprach sich zwar zweifelnd über die Natur der Färbung aus, aber doch in einer Weise, dass die an das Vorhandensein von Schmutz Glaubenden durch seinen Ausspruch in ihrer Ansicht bestärkt werden konnten. v. Bärensprung[2]) dagegen äussert ganz apodiktisch:

> „Die schwarze Färbung ihres sog. Kopfes rührt sicher nur von Schmutztheilen her."

So finden sich denn von nun an kaum noch leise Zweifel ausgesprochen, wie bei Zeissl[3]), welcher die Anomalien der Drüsensecretion in der ersten Auflage (1860) des Hebra'schen Handbuches bearbeitete, indem er als Inhalt der Comedonen u. A. braune Körperchen angiebt und hinzufügt:

> „wahrscheinlich die von aussen in den Follikel gelangten Schmutztheile."

Kleinhans (1866) und selbst Locher (1867), der so bestrebt ist, bei keiner Sache in verba magistri zu schwören, reden vom Schmutze der Comedonen in makro- und mikroskopischer Hinsicht als von einer erledigten, gleichsam selbstverständlichen Angelegenheit.

Endlich wurde diese Lehre von Rindfleisch[4]):

> „In Wahrheit schaute dieses Ende aus der Haartasche hervor und wurde durch Schmutz so schwarz gefärbt."

[1]) Fuchs, Die krankhaften Veränderungen der Haut. 1840. Bd. I. S. 223.
[2]) v. Bärensprung, Beitr. z. Anat. u. Phys. d. menschl. Haut. 1848.
[3]) Zeissl, in Hebra, Handb. d. acuten Exantheme u. Hautkrankh. 1860. S. 66.
[4]) Rindfleisch, Lehrb. der pathol. Gewebelehre. 2. Aufl. 1871. S. 283.

und Virchow[1]):

„An ihrer Spitze haben sie meist einen schwärzlichen oder bräunlichen, durch Schmutzfärbung hervorgebrachten Theil“ sanctionirt und daher ist es nicht wunderbar, dass die neuesten Lehrbücher von Kaposi (1879) und Behrend (1879) die vor 40 Jahren von Fuchs aufgestellte Lehre, fast immer mit denselben Ausdrücken, wiederholen. Bemerkenswerth erscheint es deshalb immerhin, dass J. Neumann[2]) keine solche Angabe macht und dass Hebra in der zweiten Auflage seines Werkes, in dem von ihm selbst bearbeiteten Artikel über die Comedonen etwas kurz aber sehr richtig bemerkt:

„sind an ihrem zu Tage sehenden Ende verschieden gefärbt“ —

— und nicht von Schmutz redet.

Längst, ehe ich durch die mikroskopische Untersuchung der Comedonen mir ein Urtheil über die sog. Schmutztheilchen bilden konnte, stand es bei mir nach der einfachen klinischen Beobachtung fest, dass diese hergebrachte Ansicht irrthümlich sein müsse. Besonders seit durch die Empfehlungen von Volkmann, Auspitz und Ellinger die mechanische Behandlung der Acne ganz in den Vordergrund getreten, ist der behandelnde Arzt weit mehr in der Lage wie früher, die Comedonen unter seinen Augen entstehen zu sehen.

Man nehme z. B. eine Acne punctata von der wenig entzündlichen, möglichst torpiden Form. Schabt man hier die befallene Hautpartie mit langsamen aber kräftigen Zügen ab, so sieht man in einigen Fällen schon nach den ersten Zügen des Löffels, sicher jedoch nach wiederholten Abreibungen, dass einige Comedonen zugleich mit den abgeschabten Hornblättchen vollständig herausgehoben werden. Es sind dies die ältesten, deren Köpfe die Hornschicht bereits über das Hautniveau emporwölbten.

Mit der scharfen Kante des Löffels hat man diese Kuppe von Hornzellen, welche zuweilen auch bereits schwärzlich gefärbt ist, resecirt und den daran hängenden Comedo mitgerissen. Die meisten Mitesser folgen jedoch dem scharfen Löffel nicht ohne Weiteres,

[1]) Virchow, Geschwülste. 1863. Thl. I. S. 216.

[2]) Mir liegen die Auflagen seines Lehrbuches von 1870 (2te) und 1880 (5te) vor.

aber die Abschabung hat doch den Effect, die normal weisse Hornkuppe, die sie bedeckt, wie einen Deckel fortzuheben, so dass der Comedo, resp. sein schwarzer Kopf, jetzt erst etwas unter dem allgemeinen Niveau sichtbar wird.

Auf diese Weise entdeckt man viele Comedonen erst während des Abschabens unter der ungefärbten Hornschicht. Für alle diese — und ihre Zahl ist nicht klein — wäre also die Vorstellung, dass der Schmutz von aussen herrühre, nur unter einer zweiten willkürlichen Annahme haltbar, dass nehmlich, nachdem von aussen Schmutz in die offene Talgdrüse gelangt, die allgemeine Hornschicht wieder über diesem Fremdkörper zusammengewachsen wäre. Man bemerkt aber weiter ebenso häufig Stellen, an denen Hornlamellen abgeschabt sind, im Centrum der so entstandenen Grübchen bereits leicht gelbliche Pfröpfe, die am nächsten Tage sich bräunlich färben, indem sie weiter zur Oberfläche rücken und nach ein paar Tagen zu gewöhnlichen, schwarzen, etwas vorspringenden Mitessern geworden sind. Auch hier liegt der Einwurf nur allzunahe, es möchte der zuerst gelbliche Punkt durch Schmutz nachträglich schwarz gefärbt sein. Aber wie viel künstlicher ist diese Erklärung als die andere, dass die bereits unter der Hornschicht entstandene Gelbfärbung nur das erste Stadium der Schwarzfärbung ist, in welche sie sich mit oder ohne Berührung der Atmosphäre in kürzerer oder längerer Zeit nothwendig umwandelt.

Man kann auch leicht beobachten, dass gewisse Medicationen von grossem Einfluss auf die Entstehung der schwarzen Punkte sind. Vor allem muss ich hier die vielgebräuchlichen Schwefelmittel erwähnen, welche die Verfärbung sehr begünstigen. Ich betone aber gleich dabei, dass es sich hier nicht einfach um die oberflächliche Bildung eines schwarzen Schwefelmetalls handeln kann, da man durch andere „austrocknende“ Mittel, z. B. weissen Bolus, dasselbe erreicht und zwar kann man auf diesse Weise die schwarzen Punkte gleichsam züchten während einer Behandlung, welche das Gesicht Nachts mit der Maske bedeckt erhält und bei Tage durch Puder oder Salben eine für das Durchdringen von Schmutz möglichst ungünstige Schutzdecke herstellt.

Wenn die Schwarzfärbung wirklich von Schmutz herrührte, so würden überdies die schwarzen Comedonen das Vorrecht gewisser

Berufsklassen, der Kohlenarbeiter und Dreckfeger sein. Dies ist jedoch nicht der Fall. Ich erinnere hingegen an die allen Collegen bekannte Häufigkeit dieses Uebels grade unter den wohlsituirtesten, etwas chlorotischen jungen Mädchen.

Desgleichen habe ich nie einen Unterschied zwischen Land- und Stadtbewohnern in Bezug auf die Häufigkeit der Acne punctata wahrnehmen können. Auch müsste unter der gewöhnlichen Voraussetzung die Acne des Gesichts weit eher zur Schwarzfärbung der Comedonen Anlass geben als die der Brust und des Rückens. Auch diese Folgerung konnte ich nicht bestätigt finden.

Endlich lehrt die klinische Beobachtung noch, dass die Schwarzfärbung an alten Comedonen nicht nur an der Oberfläche haftet, sondern immer weiter in die Tiefe kriecht. Hin und wieder findet man sehr alte Exemplare, die von hornartiger Consistenz auf 1 bis 2 Mm. Tiefe mit abnehmender Intensität geschwärzt sind. Ja, aus der Umgebung von Narben habe ich aus den oft mit zwei Oeffnungen frei mündenden Kanälen der Hornschicht Comedonen von 1 Cm. Länge und darüber mit einer feinen Sonde herausgeschoben, die oft Jahre an Ort und Stelle gesessen und vollkommen geschwärzt waren. Ist es aber glaublich, dass Schmutztheile in diese fest in die Hornschicht eingekeilten, schwer unter dem Deckglase zerdrückbaren Massen bis zu solcher Tiefe eindringen können? Wahrlich, wenn schon das Einwandern von Kohlenpartikelchen in das zarte und saftige Gewebe der Lunge genug des Räthselhaften bietet, so stehen wir hier vor etwas noch Unbegreiflicherem. Es stimmt denn schliesslich auch mit diesen Erfahrungen, dass die grösste Reinlichkeit, das peinliche Fernhalten von Schmutz die Schwarzfärbung der Comedonen in keiner Weise hindert und dass nur ein sehr häufiges Waschen mit scharfen Seifen, welche die Hornschicht in beständiger stärkerer Abschilferung erhält, dieselbe zu beschränken vermag.

Alle diese klinischen und für unsere Frage aprioristischen Gründe wären jedoch völlig hinfällig, wenn denn nun wirklich Schmutztheilchen im schwarzen Kopfe des Mitessers nachgewiesen wären. Aber quod non. Soviel auch stets davon geredet wurde, noch Niemand hat bisher wirklich Schmutz- oder Staubtheilchen an diesem Orte nachweisen können. Alle Untersucher geben übereinstimmend nur das Vorhandensein von ver-

hornten und verfetteten Epithelien, freiem Fett, Cholestearinkrystallen und Haaren an. Das Vorkommen von sog. Molluscumzellen ist behauptet, jedoch wieder in Abrede gestellt; auch ich habe die charakteristischen Zellen des sog. subcutanen Condyloms (Molluscum contagiosum, verrucosum) nie in Comedonen angetroffen. Ueber denjenigen Bestandtheil jedoch, welcher die schwarze Färbung bedingt, herrscht völlige Unklarheit. Dass ausser einer diffusen Färbung der Comedonenspitze pigmentirte Körperchen vorkommen, konnte unmöglich einem Untersucher auch bei der primitivsten Methode entgehen. Es fehlt jedoch bisher jede eingehende Untersuchung, um festzustellen, ob es sich bei den dunkelgefärbten Körpern um Pigmentkörner, um Pigmentzellen (Henle), um diffus pigmentirte Hornzellen oder — um die bekannten Bestandtheile des allgegenwärtigen Schmutzes handelt. Ich beginne mit dem letzteren.

Ein Jeder weiss, was Schmutz mikroskopisch zu bedeuten hat, es ist ja einfach ein Sediment aller in der Atmosphäre aufgeschwemmten, festen Körperchen. Wir müssen also vor Allem Kohlepartikelchen, dann Sand und Metallkörnchen, feinste Fragmente von Holzfasern, Seiden-, Leinen- und Baumwollenfäden, Haaren, Federn und Epidermisschuppen, kleinste Theilchen von bearbeiteten Zeugen, Leder und Papier vorfinden. Zu diesen universellen Bestandtheilen des Schmutzes kommen dann an verschiedenen Localitäten die eigenthümlichsten Zusätze, besonders in Fabriken, Lagerräumen, Apotheken, Droguerien u. s. w., während auf dem Lande Theile von frischen Pflanzen und Sandkörnchen gegenüber der Kohle vorwiegen. Alle letztgenannten localen Vorkommnisse können wir bei den Comedonen als einem universellen Uebel vernachlässigen. Nicht so die ersterwähnten und ich stelle an denjenigen, der die Anwesenheit von Schmutz in den Comedonen behauptet, die wohlberechtigte Forderung, dass er einen regelmässigen oder wenigstens sehr häufigen Befund etwa von Baumwollenfasern, Federn oder Kohlepartikelchen, genug von solchen Bestandtheilen des Schmutzes erweise, welche überall vorhanden und mit Sicherheit als Producte des menschlichen Körpers auszuschliessen sind. Dann erst würde die alte Theorie von der Schmutzfärbung der Comedonen und die ebenso wenig berechtigte von der Verstopfung der Talgdrüsen durch Schmutz eine sichere

Grundlage erhalten, während einem seltenen derartigen Vorkommen — das will ich nicht unterlassen auszusprechen — keine wesentliche Bedeutung für die Comedonen beigemessen werden könnte, etwa ebenso wenig, wie wir eine solche heutzutage dem Acarus folliculorum zuschreiben.

Ich habe nun bei vielen hunderten mikroskopisch und mikrochemisch untersuchter Mitesser nicht in einem Falle jene oben genannten universellen Schmutzbestandtheile und besonders die in dieser Richtung so werthvollen, dem Menschen ganz fremden Theile von Pflanzen, Vögeln und bearbeiteten Zeugen auffinden können, obgleich ich stets darauf gefasst war, gelegentlich auch einen solchen Fund zu machen. Natürlich hat man bei diesen Untersuchungen stets Sorge zu treffen, dass die von der Haut des Patienten bis zum Objectträger sich stets mit wirklichen Schmutzbestandtheilen bedeckenden Comedonen äusserlich vorher gereinigt werden. Ich habe das durch Schütteln derselben mit destillirtem Wasser, Alkohol oder Aether im Reagensglase stets auf leichte Weise erreicht, bei welcher Reinigung selbstverständlich der schwarze Kopf der Comedonen sein Aussehen in keiner Weise veränderte. Allerdings nehme ich bei diesem durchaus negativen Resultate die Kohlepartikelchen für's Erste aus, doch nur diese allein und nicht etwa, weil ich solche mit Sicherheit hätte constatiren können, sondern weil dieselben für sich eingehender erörtert zu werden verdienen. Kohlepartikelchen sind eben nicht durch die gewöhnlichen mikroskopischen Reagentien mit absoluter Sicherheit zu erkennen oder auszuschliessen und ich wende mich daher lieber zu meinem positiven anatomischen und chemischen Befunde, um bei diesem noch einmal auf die Kohlepartikelchen als letzten Zufluchtsort der historischen Idee des Schmutzes zurückzukommen.

Der Comedo besteht, wie das neuerdings sehr richtig und anschaulich von Kaposi[1]) beschrieben ist, aus einem festen Mantel von Hornzellen und einem talghaltigen, weichen Kern. Das äussere Horngerüst kommt besonders schön zur Anschauung, wenn man recht feste, ältere Comedonen in Aether entfettet und dann feine Längsschnitte durch den mittleren Theil anfertigt. Man tropft zu diesem Zwecke einfach einige Stearintropfen von einem brennenden

[1]) Pathol. u. Ther. S. 157.

Licht auf einen Objectträger, drückt den Comedo in die erstarrende Fettmasse, welche nach völligem Erkalten vom Glase abgehoben und handlich zugeschnitten wird. Man kann dann durch einfaches Abschaben dieses Stearinwürfels die feinsten Comedonenschnitte gewinnen.

Der Bau der Comedonen variirt theils nach ihrem Alter, d. i. der Zeit, die sie an Ort und Stelle gesessen haben, theils nach dem Fettreichthum, in welcher Beziehung der Standort (Nase) von besonderer Wichtigkeit ist, theils endlich je nachdem Entzündungserscheinungen der Follikelwand zugegen waren oder nicht. Nicht jede in wurmförmiger Gestalt aus den Talgdrüsen ausdrückbare Sebummasse ist bereits ein Comedo. Als einen solchen betrachte ich die Talganhäufung nur dann, wenn sie von einer hornigen Schaale entweder ganz oder wenigstens von oben und an den Seiten bis zu einer gewissen Tiefe umgeben ist. Es könnte lächerlich scheinen, einen Comedo so bestimmt definiren zu wollen, und doch halte ich es für nöthig, da ich in dessen kurzer und nicht uninteressanter Geschichte den wichtigsten Beitrag zur Pathologie der Acne gegeben sehe, über deren Wesen so viele Meinungen aufgestellt sind als Lehrbücher existiren, ohne dass bisher der ganze Prozess eine allseitig befriedigende Aufklärung erhalten hätte.

Ein Comedo beginnt nur dort, wo die Hornschicht über der Mündung einer Talgdrüse glatt hinweggeht, wo mithin ein abnorm fester Zusammenhalt der gesammten verhornenden Epidermis als vorausgehend angenommen werden muss. Reisst man einen Comedo mit der ihn bedeckenden Hornkuppe los, so besteht sein oberster Kopf aus diesen horizontalen Hornschichten, an die sich dann sofort nach unten ein verticaler Horncylinder anlöthet, der von der Stachelschicht des Talgdrüsenausführungsganges herrührt. Dieser ist im Anfange sehr dünn und reicht nicht weit in die Tiefe, so dass der herausgequetschte Comedo zu dieser Zeit mit seinem unteren Ende nackt aus der Hornhülle hervorsieht. Durch fortwährende Anlagerung neuer Hornschichten vom Ausführungsgange der Talgdrüse auf den seitlichen Hornmantel wird dieser immer dicker und fester und wächst immer weiter in die Tiefe.

Es würde ein solider, den Ausführungsgang erfüllender Horncylinder entstehen, wenn nicht zugleich die Talgproduction der Drüse fortginge. Durch diese wird der früher cylindrische, nach oben

abgeschlossene Raum allmählich in einen kugligen verwandelt, und zwar müssen wir annehmen, dass diese Production nicht gleichmässig fortgeht, sondern flutbet und ebbt, denn so erklärt es sich am leichtesten, dass der mit Sebum erfüllte Binnenraum nur selten einkammerig, meist mehrfächerig ist, indem Hornzellencomplexe sich zwischen die verschiedenalterigen Sebummassen von der Seite her septenartig eingeschoben haben. Ein solches schliessliches Versiegen der Talgproduction mag denn auch zu endlichem, hornigen Abschlusse des Comedo führen, den wir sehr gewöhnlich, aber nicht immer eintreten sehen. Durch diesen erhält der Comedo nun auch eine untere, hornige Bekleidung und bildet somit einen eiförmigen, mit dem kugeligen Ende nach unten schauenden Körper mit vollständig glatter, horniger Schale und im Innern Fett und Fettzellen enthaltend, die durch hornige, schräggliegende Septen getrennt werden. Der secretorische Auftrieb des ganzen Gebildes bedingt es, dass das obere Ende, welches die Hornschicht zu sprengen sucht, während es in dieselbe eindringt, zugespitzt und halsartig eingeschnürt wird, wodurch denn schliesslich der Comedo jene typische kurzhalsige, dickbauchige Flaschenform erhält, die die ältesten und festesten Mitesser so häufig aufweisen.

Aus dieser Beschreibung geht hervor, dass die wahre Ursache jeder Comedonenbildung, mag sie für sich oder in Begleitung einer oberflächlichen Dermatitis als Acne auftreten, allein in einer abnorm festen Verhornung der gesammten Oberfläche zu suchen ist. Indem hierdurch zuerst die Talgdrüsenmündung verwächst, kommt es zu einer Anhäufung von Talg und Talgzellen, und durch den Fortschritt dieser Keratose auf den Ausführungsgang der Talgdrüse werden die sich hier abschuppenden Zellen nicht einfach dem Sebum beigemengt, wodurch es zu einem Atherom kommen würde, sondern die Talgmassen werden in grösseren oder kleineren Partien eingekapselt und nach Loslösung der betreffenden Hornschichten von der Wand des Ausführungsganges wird dann diese talghaltige Hornkapsel als ein kleiner isolirter Körper, als ein Comedo, frei.

Ich kann mich also nicht der Ansicht von Bisiadecki und Kaposi anschliessen, wonach ein seitlich aus der Haartasche in den Ausführungsgang der Talgdrüse hineinragendes Haar durch Anstossen an der gegenüberliegenden Wand hier einen Proliferationsprozess bedingen soll, der den Gang verschliesst, einfach schon

aus dem Grunde nicht, weil diese schrägliegenden, an der Spitze umgekrümmten Härchen oft zu vielen, bis 30 Exemplaren, in verschiedenen Höhen innerhalb der Comedonen vorkommen, häufig aber gänzlich fehlen, während viele gerade Haare gestreckt im Comedo eingeschlossen sind, weil ferner die Vertheilung der Hornsubstanz im Comedo nicht auf einen Ausgangspunkt, sondern auf eine allgemeine Betheiligung des ganzen Ausführungsganges hinweist, weil weiter dieses seitliche Einschliessen von Haaren in den Comedo hauptsächlich an den grossen, nur selten ganz und auf längere Zeit verschlossenen Drüsenbälgen der Nase vorkommt, die Lieblingsplätze eigentlicher Comedonenbildung jedoch auf Stirn, Wange, Sternum und Rücken, also grade nicht auf der Nase zu suchen sind, weil endlich durch eine solche punctuelle Verschliessung nur ein Atherom, nie aber (ohne Keratose des Ausführungsganges) ein Comedo entstehen könnte. Ueberhaupt gehören die Haare nicht zu den essentiellen Bestandtheilen der Mitesser, sie fehlen sehr oft ganz und sind nach meiner Meinung stets nur passiv dem Drüsensecret beigemengt. Immerhin gewähren sie einiges Interesse, weil ihre Menge, wo eine solche vorhanden ist, einen Schluss auf das Alter des Comedo erlaubt. Freilich darf man nicht alle in einem Comedo befindlichen Lanugohärchen auf einen Haarbalg beziehen, da häufig mehrere an verschiedenen Stellen in einen Ausführungsgang einmünden; aber die dicht und parallel gelagerten Häärchen, die von einem Punkte ausgehen, sind auch sicher aus einem Haarbalg aufgestiegen, und wüsste man bereits die Zeit des hier stattfindenden Haarwechsels, so könnte man das Alter des Comedo ziemlich genau berechnen. Natürlich sehe ich die umgebogene, spiralig aufgerollte und mehrfach geknickte Form vieler Härchen nicht als Ursache, sondern als Folge des Follikelverschlusses an.

Wir kommen, nachdem wir diese anatomische Grundlage gewonnen, zu dem eigentlichen Thema, dem Pigmentgehalte der Comedonen. Man hat hier sicher zwischen zwei Dingen zu unterscheiden, nehmlich der diffusen Pigmentirung der Hornzellen und freien Pigmentkörnern. Gewisse chemische Reactionen sprechen freilich dafür, dass beiden z. Th. dieselben färbenden Substanzen zu Grunde liegen.

Die diffuse Pigmentirung ist in ihrer Vertheilung und Nüancirung sehr geringen Schwankungen unterworfen. Sie nimmt regel-

mässig die obersten Hornlagen, den sogenannten Kopf des Comedos ein und setzt sich mit abnehmender Intensität am äusseren Mantel desselben fort, um meist schon dicht unter dem Kopfe zu enden. Die Skala der Farben, gelb, braun bis braunschwarz erinnert sehr an die entsprechenden Färbungen der blonden, braunen und schwarzen Haare, soweit dieselben von dem diffusen, nicht körnigen Pigmente derselben herrühren. Es handelt sich hier also wahrscheinlich nur um verschieden tiefe Nüancirung einer Grundfarbe, die den alternden Hornzellen eigen ist. Da die Spitze des Horngerüstes stets die dunkelste Pigmentirung aufweist, so liegt allerdings der Gedanke nahe, dass die Nähe der Atmosphäre einen begünstigenden Einfluss auf dieselbe ausübe. Man darf aber nicht vergessen, dass die obersten Hornzellen des Mitessers auch zugleich den ältesten Theil desselben darstellen und also möglicherweise in dem tieferen Dunkel der Farbe nur eine Altersveränderung vorliegt.

Im Gegensatze zu diesem diffusen Pigmente bietet das körnige eine grosse Verschiedenheit dar in der Anzahl, Farbe und Grösse der Körner. Nur die Vertheilung ist auch eine ziemlich regelmässige, und zwar halten sich die Körner am meisten im obersten Theile des Comedokernes auf, also dicht unterhalb des nur aus Hornzellen gebildeten Kopfes in einer bereits fetthaltigen Zone. Seltener findet man sie in tieferen Theilen des Kernes, noch spärlicher zwischen den festen Hornlagen des Kopfes und Mantels, hier meist nur nach Behandlung des Comedos mit Kalilauge.

Dieser einzige Umstand ist bereits geeignet, denjenigen zu enttäuschen, welcher vom Mikroskop einen Aufschluss über die Betheiligung des Schmutzes an der mit blossem Auge sichtbaren Schwärze erwartet. Denn das Mikroskop kann eine solche nur nachweisen, indem es uns gefärbte Körperchen grade an den Stellen zeigt, welche makroskopisch schwarz aussehen — über die Beziehung solcher Körperchen zum äusseren Schmutze müsste dann discutirt werden. So weist das Mikroskop aber an denjenigen Stellen, welche makroskopisch ganz allein die jeweilige Färbung des Comedo bestimmen können, nur diffus pigmentirte Hornzellen nach, während die Pigmentkörner, deren Beziehung zum Schmutz eventuell in Frage kommen kann, in den Comedo eingeschlossen sind und nicht den allergeringsten Einfluss auf die mit blossem Auge sichtbare Färbung besitzen.

In der Anzahl und Grösse der Pigmentkörner ist keine Regelmässigkeit zu entdecken. Sie kommen in einigen Fällen nur in wenigen Exemplaren, in anderen massenhaft vor; manchmal finden sich nur einige ganz grosse, makroskopisch eben sichtbare Körner, in anderen Fällen wieder viel kleinere, die wie ein Staub die Zellen bedecken und weiter alle Zwischenstufen zwischen diesen Extremen.

Der Farbe nach trennen sich die Körner in drei Gruppen, schwarze, braune und blaue. Die braunen und blauen scheinen nur in mittelgrossen und grossen Exemplaren vorzukommen. Ob die Farbe der allerfeinsten Körnchen wirklich immer schwarz und nicht häufig auch braun oder blau ist, wird nicht leicht zu entscheiden sein, da bekanntlich alle feinsten Körperchen im durchgelassenen Lichte schwarz erscheinen, sobald ihre Dimensionen klein sind gegen die Wellenlänge des Lichtes (0,4—0,6 μ).

Unter diesen Pigmentformen sind wohl hauptsächlich die gröberen, schwarzen Körner von G. Simon und v. Bärensprung für Kohlenstäubchen gehalten worden. Die braunen und blauen Körperchen, die gewöhnlich durchscheinend und dabei von schön gesättigter Farbe sind, scheinen jedoch der Aufmerksamkeit auch dieser Forscher entgangen zu sein, denn es ist nicht anzunehmen, dass sie dieselben gesehen und einfach für Schmutz erklärt haben sollten. Die braunen Körperchen habe ich in keinem Comedo bei genauer Untersuchung vermisst, die blauen nur selten, und zwar nur nach gewissen Medicationen, welche dieselben zu vernichten geeignet waren, wovon später.

Zerquetscht man einen nicht zu alten und festen Comedo unter dem Deckglase und mustert die genannte Zone desselben bei einer 1—200maligen Vergrösserung, so lösen sich die dunklen Stellen in Haufen der beschriebenen Körperchen auf, und indem man einzelne derselben in's Auge fasst, kann man alle chemischen Reactionen unter dem Deckglase mit denselben vornehmen. Da zeigt sich denn zunächst, dass alle Körnerarten sowohl, wie die diffuse Färbung in destillirtem Wasser, Kochsalzlösung, Alkohol, Aether, Chloroform vollkommen unlöslich sind, auch wenn man die Reagentien mit dem Präparat zum Kochen erhitzt. Lässt man dem in Wasser schwimmenden Object unter dem Deckglase Kali-, Natronlösung oder Lig. ammon. caust. zufliessen, so blähen und

hellen sich alle verhornten Epitelien auf, während alles Pigment ungelöst und unverändert bleibt und daher noch viel deutlicher erscheint als vorher, und eine Menge kleiner Pigmentkörner nun überhaupt erst sichtbar werden. Ich kann die Alkalien deshalb zum Studium der Pigmentformen nur empfehlen. Anders verhält sich das Pigment den starken Mineralsäuren gegenüber. In concentrirter Salz- und Salpetersäure, noch rascher in Königswasser blasst die diffuse Färbung rasch ab, und erhitzt man zum Kochen so lösen sich alle oder nahezu alle Pigmentkörner vollkommen auf. In dieser Reaction liegt der schwerwiegendste, positive Beweis, dass die Schwärze der Comedonen nicht durch Kohle hervorgebracht wird. Es ist ein höchst einfacher Versuch, den Jeder an jedem Comedo im Reagensglase bestätigen kann; erhitzt man einen solchen in Königswasser zum Kochen, so verschwindet die Färbung augenblicklich. Hat man einen auf diese Weise entfärbten Comedo unter dem Deckglase zerdrückt, so findet man bei vollständigem Mangel der äusseren diffusen Färbung manchmal aber nicht immer im Innern noch einzelne und zwar ganz schwarze Körnchen, die der Säure widerstanden haben, angenommen, dass dieselbe überall in das Innere des Comedo genügend hat eindringen können, was mindestens fraglich bleibt. Immerhin wären diese das Einzige, was Jemand als Kohlepartikelchen ansprechen könnte, wenn auch ihr Ansehen von dem des Russes erheblich verschieden ist. Aber es wird Niemand geneigt sein, auf die Existenz von ein paar inconstanten, erst bei stärkerer Vergrösserung sichtbaren und nicht einmal mit voller Sicherheit mit der Kohle zu identificirenden Stäubchen an der Theorie der Verstopfung der Drüsen durch Schmutz festzuhalten, und ich möchte umgekehrt behaupten, dass die vollständige Abwesenheit von Kohlenstaub ein an und für sich bemerkenswerthes Phänomen darstellen und darauf hindeuten würde, dass die Talgdrüse schon ehe der Comedo sich bildete, nicht frei mit der Atmosphäre communicirte.

Unter den Pigmentarten widerstehen die blauen Körperchen der Säure am wenigsten. Während das diffuse Pigment und die braunen und schwarzen Körner erst den stärksten Mineralsäuren weichen, verschwinden die blauen Körner bereits in ganz verdünnter Salzsäure, Eisessig, gewöhnlicher (25procentiger) Essigsäure, schwefliger Säure, ja auch in Lösungen gewisser Salze, wie Alaun, und

zwar rascher beim Kochen als in der Kälte. Diese Einwirkung der Säuren erstreckt sich auch durch die unversehrte Hornschicht hindurch. Ich habe einen in dieser Beziehung sehr beweisenden Fall beobachtet. Ein junger Mann, Namens R., der mit einer ausgebreiteten Acne punctata des Rückens, der Brust und des Gesichts behaftet, mir im Anfange der Behandlung einen grossen Theil meines Comedonenmaterials mit sehr schön ausgebildeten blauen Körperchen geliefert hatte, zeigte die letzteren nach einer mehrwöchentlichen, erfolgreichen Behandlung mittelst einer Salbe aus Bolus, Glycerin und Essig in den restirenden Comedonen fast gar nicht mehr, während die schwarzen und braunen, freilich auch vermindert, aber doch noch überall zu finden waren. Uebrigens habe ich die blauen Körner sonst überall gefunden, freilich in sehr wechselnder Menge, bei ganz frischen und ganz alten Acneformen, in einzelnen Comedonen auf sonst gesunder Haut, bei Patienten jeden Standes und Alters; ja in zwei kleinen Mitessern vom Hinterkopfe eines gesunden, nur mit Wasser und Seife in Berührung gekommenen, viermonatlichen Kindes fand ich neben schwarzem und schön hellbraunem, körnigen Pigment bereits das blaue.

Es würde die Erkenntniss dieser gefärbten Substanzen sehr fördern, wenn dieselben, wie es oft den Anschein hat, Krystallformen erkennen liessen. Dieses ist aber in Wahrheit nicht der Fall. Die geradlinigen Kanten und Winkel, die hin und wieder an ihnen sichtbar werden, sind ganz inconstant und offenbar nur zufällig; am meisten sind rundliche, ganz uncharakteristische Formen vertreten. Bei einer solchen Lage der Dinge wird es für den physiologischen Chemiker wohl nicht so schwer sein, die ungefähre Natur der in Betracht kommenden Verbindungen nach den angegebenen Reactionen zu erschliessen, eine genaue Feststellung derselben dürfte aber, wenigstens bei den schwarzen und braunen Körnern erheblichen Schwierigkeiten unterliegen. Leichter schon werden die blauen Körner zu definiren sein, denn die Auswahl der möglichen chemischen Verbindungen ist hier eine relativ sehr kleine. Ich habe deshalb zunächst den Versuch gewagt, diese blauen Körner mikrochemisch zu bestimmen. Soviel ich sehe, sind dabei die folgenden 8 Gruppen allein in Betracht zu ziehen:

1) Schwefelsaures Kupferoxyd, Kupferlasur, Mineralblau.
2) Phosphorsaures Eisenoxyduloxyd (Vivianit).

3) Cyaneisenverbindungen (Berlinerblau, Pariserblau).
4) Kobaltverbindungen (Smalte, Kobaltblau).
5) Indigo (Indigcarmin).
6) Anilinblau.
7) Hämatoxylin.
8) Ultramarin.

I. Der Kupfervitriol ist leicht auszuschliessen, da die blauen Körner nicht wie dieser in kaltem und kochendem Wasser löslich sind. Die blauen Kupferverbindungen sind übrigens sämmtlich dadurch auszuschliessen, dass sie nicht, wie die blauen Körner, durch Kochen mit Kupfersulphat eine schwarze Farbe annehmen (s. unten). —

II. Weit plausibler erscheint schon die Annahme, dass das blaue Phosphoreisensalz sich hier ausgeschieden habe, da Phosphorsäure und Eisen in der Asche des Horngewebes, besonders der Haare, reichlich vorkommen, überdies das betr. Salz von Scherer im blauen Schweisse nachgewiesen wurde. Der Vivianit erscheint meist in kleinen, klinorhombischen Krystallen, die häufig zu kugligen, strahligen Bündeln verwachsen; doch findet er sich auch in amorphem Zustande wie die blauen Körner. Durch Salzsäure wird derselbe auch aufgelöst wie dieser, aber die Flüssigkeit färbt sich dabei bräunlich durch Bildung von Eisenchlorid. Schwache Säuren wie Essigsäure, auch Eisessig, verändern dagegen die Vivianitkrystalle nicht und während Kalilauge die blauen Körner unverändert lässt, färbt sie jene rostgelb; dabei zerfallen die strahligen Bündel zuerst, die klinorhombischen Tafeln zuletzt in bräunliche, krümelige Haufen, deren Farbe allmählich schwarzbraun wird. Auch zeigt der Vivianit unter dem Mikroskop durchaus nicht die gesättigt blaue Farbe der Körner, sondern ein mattes Grünblau.

III. Ebenso wie das phosphorsaure Eisensalz können auch die Cyaneisenverbindungen durch ihr Verhalten zu Alkalien mit Sicherheit ausgeschlossen werden, indem bei allen unter Abspaltung von Eisenoxydhydrat Zersetzung und Vernichtung der Farbe eintritt.

IV. Umgekehrt werden Kobaltoxydul und seine blauen Verbindungen durch Säuren nicht entfärbt, während die blauen Körner, wie wir gesehen, durch dieselben rasch zersetzt werden unter Verschwinden der blauen Farbe.

V. Die blauen Körner können auch nicht aus Indigo bestehen,

da derselbe unter keinen Umständen in Essigsäure löslich ist. Der Indigcarmin (indigblauschwefelsaures Kali) kommt als wasserlösliches Salz ebenfalls nicht in Frage.

VI. Anilinblau löst sich wie die blauen Körner in verdünnten Säuren, jedoch ohne Zerstörung der Farbe. Auch ist es in Alkohol beim Kochen löslich, während jene unlöslich sind.

VII. Hämatoxylin erwähne ich nur der Vollständigkeit halber. Es kann natürlich nicht ernstlich in Betracht gezogen werden, da es, an und für sich braun, erst in alkalischer Lösung blau und durch Salzsäure wieder roth gefärbt wird, die dabei selbst eine rothe Farbe annimmt.

VIII. Die blauen Körner auf Ultramarin zu untersuchen, wurde ich bereits durch einen mir bekannten Chemiker hingewiesen, welchem ich meine Präparate zu demonstriren Gelegenheit hatte. Nach Ausschliessung aller übrigen blauen Pigmente kam ich denn auch hierauf wieder zurück und fand in der That, dass sich die Reactionen des Ultramarins, soweit sie sich unter das Mikroskop verlegen lassen, fast vollständig mit denen der blauen Körner decken. Ultramarin ist (nach Ritter) ein Natron-Thonerdesilikat verbunden mit Mehrfach-Schwefelnatrium und wahrscheinlich unterschwefligsaurem, vielleicht auch schwefligsaurem Natron. Es bleibt wie die blauen Körner unverändert in kaltem und kochendem Wasser, Alkohol, Aether, Chloroform, Kali-, Natronlauge und Ammoniak. Andererseits werden beide Substanzen langsam durch schwache Säuren wie Essigsäure, schweflige Säure, durch Chlorwasser, Alaunlösung, rasch durch stärkere Säuren wie Salz-, Schwefel-, Salpetersäure entfärbt und zerstört. Beim Ultramarin entwickelt sich während der Säureeinwirkung Schwefelwasserstoff, der deutlich am Geruche erkennbar ist. Das konnte ich freilich mikrochemisch an den blauen Körnern nicht wahrnehmen. Weder war es mir möglich mikroskopische Gasbläschen mit Sicherheit auf die verschwindenden Körnchen zu beziehen, noch konnte ich Spuren von Schwefelwasserstoff durch deutliche Reactionen kenntlich machen. Ich verfuhr in der Weise, dass ich von Fliesspapier, welches mit einer Lösung von Bleiessig und einigen Tropfen Natronlauge getränkt war, einen Rahmen trocken auf den Objectträger legte. Auf das Fenster dieses Rahmens kam freischwebend ein Deckgläschen, das an seiner unteren Seite das Object in einem Tropfen Eisessig

schwimmend trug, so dass der Tropfen weder den Objectträger berührte, noch sich auf dem Deckgläschen ausbreiten und so das Fliesspapier benetzen konnte. Ich hoffte so das in den kleinen Luftraum zwischen Objectträger, Deckgläschen und Fliesspapier eventuell sich ausbreitende H_2S an der Bräunung des letzteren kenntlich zu machen. Zugleich konnte ich die Zerstörung der blauen Körner mit Hartnack VIII gut beobachten. Ich kann dem stets negativen Resultat, das ich erhielt, keine grosse Bedeutung zuschreiben, da es unmöglich war, die der Reaction schädlichen Dämpfe der freien Säure vom Fliesspapier fern zu halten — eine Benetzung desselben mit der Säure verhinderte die Reaction vollständig — und da ausserdem die betreffenden Mengen H_2S wohl sicher zu unbedeutend waren, um die Reaction zu erzeugen; Controlversuche mit Ultramarin lehrten mich wenigstens, dass erst bei einem Körnchen Ultramarin von Stecknadelkopfgrösse diese Reaction in gewünschter Deutlichkeit hervortrat. Um so wichtiger war es mir, noch eine andere, feinere Reaction auf Ultramarin anwenden zu können, die ich der Abhandlung von W. Stein, die Prüfung der Zeugfarben und Farbmaterialien (Eutin 1874, S. 52), verdanke. Dieser Autor giebt an, dass Ultramarin mit schwefelsaurem Kupferoxyd gekocht, schwarz wird; ich konnte dies an meinen verschiedenen Ultramarinproben bestätigen. Demgemäss fand ich nun auch, dass die blauen Körner, mit einem Tropfen einer dunkelblauen Lösung von Kupfervitriol gekocht, eine grauschwärzliche Farbe (wohl von Schwefelkupfer herrührend) annahmen, während die Hornzellen grüngelblich gefärbt wurden. Diese Farben konnten durch kaltes und kochendes Wasser nicht ausgezogen werden; ein Tropfen Kalilauge, unter dem Deckglase zugesetzt, wandelte die grünliche Farbe der Hornzellen in violett, während die schwarz gewordenen Körner schwarz blieben.

In Folgendem stelle ich die dem Ultramarin und den blauen Körnern der Comedonen gemeinsamen Reactionen der Uebersicht wegen noch einmal tabellarisch zusammen, verhehle mir übrigens trotz der auffallenden Congruenz beider Reihen keineswegs, wie misslich es ist, beide einfach als gleichwerthig hinzunehmen. Denn die eine besteht aus chemischen Reactionen von zweifelloser Sicherheit, die andere aus mikrochemischen, deren Objecte oft an der Grenze der Wahrnehmung stehen und wegen der unmöglichen Iso-

lirung aus ihrer organischen Umgebung zu Einwürfen und berechtigten Zweifeln Anlass geben.

Ultramarin	Die blauen Körner der Comedonen	auf Zusatz von:
verändert sich auch beim Kochen nicht	verändern sich auch beim Kochen nicht	destillirtem Wasser Kalilauge (1 : 3) Natronlauge (1 : 3) Liq. ammon. caust. Chloroform Aether absolutem Alkohol Kochsalzlösung (1 : 10)
nimmt beim Kochen eine schwarze Farbe an	nehmen beim Kochen eine schwärzliche Farbe an	Kupfersulphat (1 : 10)
wird zersetzt, rascher beim Kochen, unter Abscheidung von H_2S u. S	werden zersetzt, rascher beim Kochen (unter Abscheidung von H_2S u. S?)	Alaunlösung (1 : 10) Essigsäure (1 : 4) Aq. sulfurosa
wird langsam in der Kälte zersetzt	werden langsam in der Kälte zersetzt	Aq. chlori
wird sofort zersetzt unter Abscheidung von H_2S u. S	werden sofort zersetzt (unter Abscheidung von H_2S u. S?)	Eisessig conc. Schwefelsäure - Salzsäure - Salpetersäure Aq. regia.

Neben einer solchen Uebereinstimmung der chemischen Reactionen erscheint die des äusseren Ansehens der Körner mit dem käuflichen Ultramarin von geringerem Belange. Die Farbe der blauen Körner ist jedoch geradezu eine ultramarinblaue, gewöhnlich tief gesättigte; seltener kommt ein helles Himmelblau vor; niemals besitzt dasselbe einen Stich in's Gelbliche oder Grünliche. Die Körner sind weiter amorph wie das Ultramarin. Die ersten Ultramarinsorten, die ich mikroskopisch untersuchte, besassen sogar in der Grösse und Gestalt der Körner eine auffallende Uebereinstimmung mit den blauen Körnern der Comedonen. Ich fand jedoch bald, dass dieselben durch Stearin verfälscht waren, welches die feinen Körner zu gröberen zusammenbackte und dass die besten Ultramarinsorten ein viel feineres Pulver darstellen, welches durch Zerreiben in immer feineren Staub ohne bestimmte Form zerfällt. Es liegt daher der Gedanke nahe, dass das freie Fett, welches die Körner in den Comedonen umgiebt, auf ihre Gestalt und ihr Aussehen auch nicht ohne Einfluss ist.

Das Voranstehende rechtfertigt, glaube ich, bereits die Annahme, dass es sich bei den blauen Körperchen entweder in der That um Ultramarin selbst oder wenigstens einen dem Ultramarin sehr ähnlichen Körper handelt, der in den meisten wesentlichen Eigenschaften mit ihm übereinstimmt.

Da die Zusammensetzung des Ultramarins eine sehr complicirte und immer noch nicht mit Sicherheit ergründete und es noch keineswegs ausgemacht ist, dass die den verschiedenen Fabricationsweisen entspringenden Producte genau als identisch zu betrachten sind, würde es auch nicht wunderbar erscheinen, wenn einer oder der andere Bestandtheil durch einen chemisch nahverwandten Körper ersetzt werden könnte. Ich erwähne dies besonders, da die dem Ultramarin eigenthümliche Thonerde bisher nicht als Bestandtheil des menschlichen Organismus nachgewiesen worden ist, während die übrigen Bestandtheile des Ultramarins, namentlich die Kieselsäure und der Schwefel grade in den Hornsubstanzen bekanntlich sehr reichlich vorkommen. Allzu grosses Gewicht ist jedoch auf diesen bisher noch fehlenden Nachweis bei der verschwindend kleinen Menge Thonerde, die hier in Betracht kommt, wohl nicht zu legen.

Viel merkwürdiger ist es, dass ein künstliches Glühproduct hier bei Körpertemperatur synthetisch entstehen soll und ich überlasse die etwaigen Schlussfolgerungen den Chemikern, ebenso wie ich die schwierigeren Fragen, woraus bestehen die schwarzen und braunen, in Königswasser löslichen Körperchen den Männern von Fach anheim geben muss.

Dass die letzteren sich weniger leicht in Säuren lösen wie die blauen Körner habe ich schon oben bemerkt. Im Uebrigen sind ihre Reactionen denen der blauen sehr ähnlich, indem sie von starken Säuren, besonders beim Kochen, rasch gelöst, dagegen von verdünnten und concentrirten Alkalien nicht angegriffen werden. Hierin zeigen sie auch dasselbe Verhalten wie die diffuse Färbung der Hornzellen des Comedonenmantels. Kocht man freilich ganze Comedonen längere Zeit in Kalilauge, so scheint es, als ob ebenfalls der schwarze Punkt an Intensität verlöre. Ich glaube jedoch, dass es sich dabei nur um ein physikalisches Phänomen handelt, indem nehmlich der Farbstoff beim Aufquellen der Comedonenspitze und aller einzelnen Zellen über eine grössere Oberfläche

vertheilt wird. Durch längere Einwirkung von Chlorwasser in der Kälte wird die diffuse, schwarze Färbung erheblich lichter ohne ganz zu verschwinden, ähnlich wie dunkle Haare durch Chlor gebleicht werden. Die durch dieses Mittel zum Theil entfärbten Comedonen zeigen in ihrem Innern sehr wenig schwarze Körner mehr, während braune und gelbliche noch ziemlich reichlich vorhanden sind (die blauen sind vollständig geschwunden). Es ist mir daher wahrscheinlich, dass bei der Einwirkung des Chlorwassers schwarze Körner in braune umgewandelt werden. Diese Analogie mit dem diffusen Haarpigment festhaltend, versuchte ich auch die in jenem Falle erprobte Aufhellung durch Wasserstoffsuperoxyd, welches den Hauptbestandtheil des sog. „golden hair wash" der Friseure ausmacht und zum Blondmachen dunkler Haare gebraucht wird. Es trat nach 24stündiger Einwirkung dieses Wasserstoffsuperoxydpräparats denn auch eine der Chlorbleichung ähnliche Aufhellung des diffusen Comedonenpigments ein.

Dieses sind die wenigen chemischen Thatsachen, die ich bisher über das Verhalten der dunklen Körner und des diffusen Pigments gesammelt habe. Sie sprechen, denke ich, wenigstens dafür, dass diese Pigmente in ihrer Zusammensetzung den blauen Körnern einerseits, dem diffusen Haarpigment andererseits nicht so ferne stehen, die deshalb gegenseitig zur Aufklärung der chemischen Constitution herangezogen zu werden verdienen.

Es werden die betreffenden Untersuchungen wohl geeignet sein, die Chemie der Hornstoffe um einen Schritt zu fördern. Mir wenigstens will es scheinen, als ob in der uns hier beschäftigenden, mit Unrecht lange Zeit als Schmutz registrirten, diffusen Gelb-, Braun- und Schwarzfärbung nichts Anderes zu finden sei als in der Bräunung und Schwärzung, die wir in der diffusen Färbung der Haarzellen, an den Hörnern der Thiere und Menschen, an den Hufen und Klauen, an den Nägeln bei gewissen chronischen Krankheiten, in der Hornschicht bei Keratosis simplex und hochgradig bei Keratosis nigra antreffen. Ich hoffe, dass der Fund der blauen Körperchen, die eine verhältnissmssig leichte Deutung zulassen, ein Schritt und Wegweiser auf diesem Pfade sei und bescheide mich im Uebrigen, diese nicht nur für das Verständniss der Acne, sondern für die physiologische Chemie im Allgemeinen wichtigen Fragen hiermit angeregt zu haben.

Ich kann diese Erörterungen nicht schliessen, ohne einige Fragen zu berühren, die sich unmittelbar an die neue Auffassung des Comedonenpigments anreihen.

Erstlich wirft sich die Frage auf, ob die von den älteren Dermatologen mehr als von den neueren berücksichtigte, blaue Farbe mancher Comedonen in einem Abhängigkeitsverhältniss zu den von mir gefundenen blauen Körnern steht. Diese Frage kann ich mit Entschiedenheit verneinen. Für gewöhnlich sind die blauen Körner gewiss viel zu klein und spärlich gegenüber den braunen und schwarzen, um auf die Gesammtfarbe der Zone, in der sie liegen, einen Einfluss üben zu können. Aber auch wenn sie noch so reichlich vorhanden sind, werden sie ja vollständig verdeckt von der diffusen braunen, resp. schwarzen Färbung der Comedonenspitze. Nur diese letztere bestimmt für gewöhnlich die Farbe der Comedonen. Dagegen hatte ich in letzter Zeit genügende Gelegenheit, die Ursache der blauen Farbe gewisser Comedonen zu erforschen, besonders an einem älteren Herrn, der an erschlaffter Darmperistaltik litt und mit consecutiven Stauungserscheinungen an Füssen und Händen und Acne rosacea behaftet war. Die stark geröthete Nase desselben war im mittleren Theile mit blaugrauen Punkten besetzt, die der blauen Tättowirung durch Pulver täuschend ähnlich sahen, wie Alibert es seiner Zeit schon gut beschrieben hat.

Die Comedonen waren klein im Verhältniss zu den weiten Talgdrüsenmündungen, in denen sie sassen und von so viel flüssigem Fett umgeben, dass sie auf leisen, seitlichen Druck gleichsam herausglitschten und auf Papier gelegt einen grossen Fettfleck erzeugten. Zu meinem Erstaunen schwand die bläuliche Farbe schon fast ganz, als die Comedonen auf einem weissen Hintergrunde lagen und noch mehr, wenn man sie gegen das Licht hielt, wobei die Farbe nicht viel von der gewöhnlichen, gelblich abwich. Die mikroskopische Untersuchung zeigte überdies nur verhältnissmässig wenig blaue Körner in denselben. Dieser Farbenwechsel und damit die blaue Farbe einiger Comedonen scheint mir somit einfach auf das bekannte Phänomen hinauszulaufen, dass trübe Medien im durchgelassenen Lichte röthlichgelb, im reflectirten bläulich erscheinen, welches von Goethe entdeckt, in einseitiger Weise als „Urphänomen“ zur Begründung seiner Farbenlehre verwandt wurde[1]),

[1]) Zur Farbenlehre. X. 150—151.

um später von Brücke seine richtige Deutung zu erhalten. Nach Brücke sind es kleine, differente Theilchen innerhalb eines Mediums, welche dieses trüb erscheinen lassen und durch Interferenz der an ihrer vorderen und hinteren Fläche gebrochenen Strahlen das Licht beim Durchgange und bei der Reflexion vollkommen auslöschen würden, wenn diese Theilchen unendlich klein wären. Wenn dieselben dagegen nur sehr klein sind, so wird nur Licht von bestimmter Wellenlänge durch Interferenz aufgehoben und zwar bleiben dem durchgehenden Lichte Strahlen des rothen, dem reflectirten Lichte Strahlen des violetten Spectrumendes. Diese Erklärung passt für die mit viel flüssigem Fett getränkten Comedonen vortrefflich, da hier die durchsichtige Hornmasse sich mikroskopisch von allerfeinsten Fettkügelchen durchsetzt erweist, deren Brechungsvermögen von dem der Hornzellen bedeutend abweicht. Sie stellen demgemäss trübe Medien dar, welche auf dem dunkeln Hintergrund der Follikel bläulich, im durchfallenden Lichte gelblich aussehen müssen.

Eine andere Frage, zum Theil bereits im Vorgehenden beantwortet, ist die therapeutische. Ich habe gezeigt, dass die schwarze, diffuse Färbung der Comedonen nur in Säuren löslich und zerstörbar ist. Hiermit stimmt die alltägliche Erfahrung, dass unter den gewöhnlichen Behandlungsmethoden der Acne wohl eine Abschwellung der Haut, eine Verengerung der erweiterten Hautgefässe zugleich mit einer allmählichen Verdünnung der Oberhaut und Eröffnung der Follikel, letzteres besonders bei der mechanischen Behandlung, erreicht wird; was jedoch die Comedonen anlangt, so sind wir fast allein auf die mechanische Behandlung, das Ausquetschen derselben, angewiesen. Die gewöhnlich gebrauchten Schwefelmittel vermehren sogar im Anfange der Behandlung die Anzahl der schwarzen Comedonenköpfe erheblich. Dasselbe sieht man häufig bei alleiniger Anwendung von Quecksilbermitteln, z. B. des grauen Quecksilberpflasters, bei vollständiger Fernhaltung — auch vorher und nachher — jeden Schwefelmittels. Ich beobachte es aber auch sogar seit längerer Zeit unter dem Gebrauche von Mitteln wie kieselsaure Thonerde, die man für völlig indifferent zu halten geneigt sein wird und auf deren Verwendung ich kam, um eben einen Ersatz für den Schwefel zu finden, wo ich zugleich die Anwendung von Blei- und Quecksilberpräparaten beabsichtigte. Das diesen Mitteln Gemeinsame ist eine für die Beseitigung der Acne in einer

Beziehung sehr günstige Austrocknung der Oberhaut und des Papillarkörpers. Dass hierbei aber das Auftreten von neuen Comedonen begünstigt wird und die vorhandenen rasch an Alter, Festigkeit, Prominenz und Schwärze zunehmen, ist mit meiner Theorie, nach welcher die Entstehung aller Comedonen stets nur auf dem Verschlusse der Follikel durch abnorm feste Hornschicht beruht, auf's Beste vereinbar. Bis jetzt besitzen wir also eigentlich gegen Comedonen nur eine mechanische Behandlung; denn die Besserung die bei den genannten Mitteln allmählich auch eintritt, ist auf die allgemeine Abstossung der Oberhaut zurückzuführen und wenn diese auch durch chemische Wirkungen zu Stande kommt, kann man die indirecte Behandlung der Comedonen dabei doch nur als eine mechanische bezeichnen.

Dem gegenüber verfolge ich schon seit längerer Zeit, seit ich einmal früher durch Verwendung der essigsauren Thonerde auf den Nutzen der Säuren gegen Comedonen aufmerksam geworden, und bewusst, seit ich die Thatsache der Löslichkeit des Pigments in Säuren kennen lernte, die directe und chemische Inangriffnahme der Comedonen durch Säuren, die mich bisher mehr befriedigte, als irgend eine andere Behandlung und sich vortrefflich mit jeder sonstigen Acnetherapie vereinigen lässt.

Ich verordne jetzt gewöhnlich:

Kaolini (Bol. alb.)	pp. IV
Glycerini	pp. III
Aceti	pp. II

mit oder ohne Zusatz von etwas ätherischem Oel. Die Salbe wird Abends, wenn möglich auch Tags über, eingerieben. Die Augen müssen während des Einreibens geschlossen werden. Die stereotype Angabe der Patienten ist, dass schon nach wenigen Tagen die Comedonen sämmtlich leichter auszudrücken seien, dass die meisten derselben durch Waschen mit Bimsteinseife bereits abgerieben werden. Objectiv ist wahrzunehmen, dass das Neuauftreten schwarzer Punkte mit einem Male aufhört und dass die vorhandenen in kurzer Zeit abblassen und verchwinden, ohne dass man sich die Mühe giebt, sie auszudrücken. Viele chronische Acnepatienten, die in früheren Jahren für das Emplastrum hydrargyri, für Schwefelkalkpomade, für Waschwässer mit Campher und Schwefel oder Quecksilberalbuminat

eingenommen waren, wissen die Vorzüge dieser einfachen und billigen Salbe nicht hoch genug anzuschlagen.

Es versteht sich von selbst, dass man denselben Effect in Bezug auf die schwarzen Köpfe der Comedonen erreicht durch länger fortgesetztes Einpinseln von Essig, Aufstreichen von Citronensaft; ja der Arzt selbst kann ihn durch Bepinseln mit verdünnter Salzsäure in kürzester Zeit zu Stande bringen. Sehr gut vereinbar sind mit dieser Salbe die Schwefelmittel einerseits, die Blei- oder Quecksilberhaltigen andererseits. Ausgeschlossen sind dagegen die alkalischen Mittel, auch die so populär gewordene Zeissl'sche Schwefelpaste mit Kali carbonicum, die im Uebrigen recht gute Dienste leistet, in Bezug auf die Comedonen jedoch theoretisch und practisch in diametralem Gegensatze zu unserer Therapie sich befindet. Einfache Seifenwaschungen mit ihrer vorübergehenden Wirkung sind dagegen von derselben nicht ausgeschlossen, während Umschläge von Seife bekanntlich den alkalischen Mitteln gleichwerthig sind.

Es ist aber nach meiner Ansicht ein Vorurtheil, dass eine beschleunigte Abstossung der Oberhaut stets am einfachsten und besten durch Alkalien, resp. Seifen zu bewerkstelligen sei. Verdünnte Lösungen von Salzen und Säuren, nur mit derselben Consequenz angewandt, bewirken die Abschiebung der Hornschicht ebenso prompt, freilich in anderer Weise. Während die Alkalien die Hornschicht zur Mortification bringen unter Aufquellung der Zellindividuen und dadurch, bis die Abstossung (Pityriasis lamellosa) vollendet, der Zusammenhalt der Hornzellen mit allen seinen Consequenzen (u. A. Bildung neuer Comedonen) eine Zeit lang künstlich erhöht ist, werden die Hornzellen durch Säuren und Salze ohne Aufquellung zum Absterben gebracht. Daher hier der Zusammenhang der Hornzellen noch rascher als gewöhnlich aber sonst in normaler Weise nachgiebt (Pityriasis furfuracea vel Desquamatio insensibilis) und somit von vornherein die beabsichtigte Wirkung, die Freilegung der Drüsenmündungen, zu Tage tritt. Im Uebrigen haben die verdünnten Säuren auch keinen schädlichen, sondern eher günstigen Einfluss auf die Blutüberfüllung des oberflächlichen Gefässnetzes der Cutis, besonders der Gefässkränze um die Talgdrüsen, ein Punkt, der überhaupt nicht schwer in's Gewicht fällt, da mit der Eröffnung der Follikel die Ursache der Stauungs- und Entzündungserscheinungen wegfällt.

Die Wirkung der Säure wäre also auf die zwei Hauptmomente zurückzuführen: sie wirkt erstens direct kosmetisch, indem sie die schwarze Färbung in braun und gelb verwandelt und allmählich zerstört und hierin wird sie von keinem andersartigen Mittel erreicht und zweitens erzeugt sie eine stärkere Abschuppung der Hornschicht, welche die Comedonen lockert und die Drüsenmündungen freilegt.

Ich bin durchaus nicht der Meinung, die Säuren äusserlich (innerlich sind sie in früherer Zeit viel gegeben worden) zuerst angewandt zu haben, aber ich finde nirgendwo eine theoretische oder practische Bemerkung darüber in den gangbaren Lehrbüchern. Die neuesten (Kaposi, Behrend) geben nur die gewöhnlichen Schwefelmittel mit Alkalien oder Seifen oder die Anweisung Schwefelmittel und Alkalien abwechselnd zu gebrauchen. Ich glaube, nach dem Gesagten, die Anwendung der Säuren, insbesondere in Verbindung mit austrocknenden Mitteln (Schwefel, Bolus) und selbstverständlich der chirurgischen Behandlung (Schaben, Sticheln) angelegentlichst empfehlen zu dürfen sowohl gegen Comedonen wie gegen Acne überhaupt, die nach meiner Meinung in allen neueren Lehrbüchern zu sehr getrennt von den Comedonen abgehandelt wird, da sich die Acne zu den Comedonen verhält, wie die Krankheit zu einem nothwendigen, secundären Krankheitsproduct, das ausser bei Acne nur noch auf Narben eine bescheidene und zufällige Existenz fristet.

X.

Kleinere Mittheilungen.

1.

Ueber zwei Fälle von Anomalie der Pulmonalarterienklappen.

Von Dr. A. Brüninghausen,
Assistenzarzt in Pforzheim.

(Hierzu Taf. VI. Fig. 8—9.)

Die Literatur über Gefässklappenanomalien beschränkt sich auf sehr wenige und meist kurze Mittheilungen.

Arnold, Handbuch der Anatomie des Menschen, 1845—1851, Band II, Abthl. 1, 1847, S. 429: „Zuweilen sollen nur 2, selten 4 halbmondförmige Klappen sich vorfinden."

Förster, Handbuch der speciellen, pathologischen Anatomie, 1863, Band II, S. 652:

„An den Arterienklappen hat man zuweilen 2 sehr grosse oder 4 kleine Abtheilungen statt der normalen 3 beobachtet, welche übrigens sufficient waren."

Friedreich, Krankheiten des Herzens, 1867, in Virchow's Handbuch der speciellen Pathologie und Therapie des Herzens, V. Band, 2. Abthl., Missbildungen des Herzens S. 328 u. folg.:

a. Bildungshemmungen.

Mangelhafte Bildung der Klappen.

An einem arteriellen Ostium nur 1 oder 2 Klappen; diese meist um so grösser und schliessen vollständig ab. Selten sind die Klappen unvollständig entwickelt und selten congenitale Insufficienzen.

b. Excessbildungen.

Ueberzählige Klappen meist nur an den arteriellen Arterien. Die überschüssigen Klappen sind meist kleiner als die übrigen, ohne Symptome.

Luithlen, angeborene Anomalien der Pulmonalklappen. Württemb. Correspondenzblatt No. 41, 1863. Referat in Canstatt's Jahresbericht pr. 1863, Bd. IV, S. 10 und Bd. VII, S. 21:

Eine einzige halbmondförmige Klappe.

Dieselbe war von gewöhnlicher membranöser Beschaffenheit der Pulmonalklappen, einem Diaphragma ähnlich, quer durch das Lumen der Pulmonalis ausgespannt und maass an ihrem scharfen Rande, welcher 2 Linien weit von der hintern Arterienwandung abstand, 13 Linien.

Ueber der Klappe war die Pulmonalis ausgedehnt; die rechte Herzabtheilung war etwas erweitert. (Verdickung der Wandung der Lungenarterie und hinter der Lungenarterie eine seichte Einschnürung des Ostium arterios.)

Dr. Greenhow, Heart with four pulmonary valves and incompetency of tricuspid. valv.; Transact. of the Patholog. Soc. of London, 1869, p. 98:

Der Fall betraf den Befund bei der Section einer Frau, die an Typhus starb. Das Herz war wenig vergrössert, Insufficienz der Tricuspidalis vorhanden. Der rechte Ventrikel war sehr dilatirt; die Pulmonalarterie besass 4 Klappen, von denen 3 fast von derselben Grösse waren, die 4. war bedeutend kleiner als die andern. Sämmtliche 4 Klappen waren gefenstert, die 4. mehr als die übrigen.

Henle, Anatomie, Bd. II, 1. Abtheil. Handbuch der Gefässlehre des Menschen. 1876. S. 35:

Die Zahl der Semilunarklappen am Eingang der Arteria pulmonalis steigt auf 4, worunter eine sehr kleine — oder sinkt auf 2. Viel seltener kommen dergleichen Varietäten an den Valvul. semilun. aortic. vor (Cruveilhier).

Ich hatte während meines Aufenthalts an der Grossherzoglichen Heil- und Pflegeanstalt hieselbst Gelegenheit, zwei interessante Anomalien der Pulmonalklappen bei Sectionen zu beobachten und erlaube mir, in Nachstehendem dieselben näher zu schildern:

1. Frau Adeline H., 36 Jahre alt, epileptisch, gestorben den 7. März 1879. Patientin hatte vor ihrem Tode nie krankhafte Erscheinungen von Seiten des Herzens gezeigt. Die Section, 30 Stunden nach dem Tode gemacht, ergab:

Periencephalitis diffusa acuta, Atrophie des Gehirns, acute croupöse Pneumonie beider Lungen, Hyperämie sämmtlicher Unterleibsorgane.

Das Herz war ziemlich klein (Taf. VI. Fig. 8), die Aorta enthielt leichtes Atherom; die Pulmonalis zeigte 4 Klappen, von denen 3 von derselben Grösse (1¼ Cm.) waren, die 4. jedoch um die Hälfte kleiner war. Sämmtliche Klappen besassen an ihren oberen Rändern kleine Oeffnungen, Fenster; dieselben waren in der kleineren Klappe bedeutend grösser als in den 3 anderen.

2. Eduard Müller, 64 Jahre alt, seit seinem 16. Jahre geisteskrank und seit 35 Jahren Pflegling der hiesigen Heil- und Pflegeanstalt, war ein kräftig gebauter, gut genährter, mittelgrosser Mann, mit kurzem, dickem Halse (sog. apoplektischer Habitus).

Patient war während seines Hierseins früher stets körperlich gesund; während der letzten Jahre jedoch machte sich bei ihm bei der geringsten Bewegung eine ziemlich bedeutende Dyspnoe geltend. Er wurde Morgens, nachdem er von dem Wärter angekleidet, gewaschen u. s. w. war (Functionen, denen Patient sich nie selbständig unterzogen), auf einen Stuhl für Unreinliche gebracht, in dem er mit kleinen Unterbrechungen, die nur darin bestanden, dass er einige Gehübungen zu machen genöthigt wurde, bis zum Abend sitzen blieb.

Eine physikalische Untersuchung der Brustorgane wurde leider vor dem Tode nicht vorgenommen. Letzterer trat am 2. Mai l. J., Nachmittags 3 Uhr plötzlich ein. Während Patient mit dem Verzehren eines Stücks Brodes beschäftigt war, fiel er plötzlich um und obgleich ich in 3—4 Minuten am Platze war, konnte ich weder einen Puls fühlen, noch Herztöne hören; ich musste daher bald den eingetretenen Tod constatiren. Section (24 Stunden nach dem Tode):

Atrophie, Oedem des Gehirns, Hydrocephalus internus, externus.

Oedem beider Lungen, Hyperämie der Milz und Nieren, Fettleber.

Das Herz war sehr gross (Taf. VI. Fig. 9), schwer, hatte eine mehr rundliche Gestalt angenommen; dasselbe war von einer ziemlich dicken Fettschicht fast vollständig umlagert. Die Musculatur war derb, der linke Ventrikel erweitert, Wandungen desselben verdickt (3 Cm. dick), der rechte Ventrikel ganz enorm erweitert, Wandungen mässig verdickt. Die Aorta enthielt bedeutendes Atherom. An der Pulmonalis fanden sich 4 Klappen vor, 3 von ganz derselben Gestalt und Grösse (2 Cm.), die 4. um die Hälfte kleiner (1 Cm.). Wie im vorhergehenden Falle waren auch in diesem sämmtliche 4 Klappen gefenstert und zwar die 4., kleinere mehr, als die übrigen. Die Fenster in der 4. bildeten 3 Mm. lange, 1 Mm. breite, ovale Oeffnungen und verliefen, je eine an jedem Seitenrande entlang, nahe dem Insertionsrande.

2.

Ausländische Preisvertheilungen an deutsche Aerzte und Naturforscher.

Zusammengestellt von Dr. Wilh. Stricker,
pract. Arzte in Frankfurt a. M.

Nachstehende Liste der Auszeichnungen, welche in den letzten vierzig Jahren deutschen Gelehrten im Gebiete der Naturwissenschaften und der Heilkunde durch Preisertheilungen von Seiten ausländischer Akademien, Gesellschaften und Redactionen zu Theil geworden sind, kann auf Vollständigkeit keinen Anspruch machen, wenngleich der Verfasser die reichsten Quellen: die Comptes rendus des séances hébdomadaires de l'Academie des Sciences de Paris und die Proceedings of the Royal Society, London, gründlich benutzt hat.

Können wir Deutsche uns einerseits freuen, dass so viele Landsleute Preise davontragen, so ist nicht zu übersehen, welche Armuth unsererseits dem Reichthum der Stiftungen entgegensteht, über welchen insbesondere die Pariser Akademie zu Preiszwecken zu verfügen hat, und dass dadurch unsere strebsamen Gelehrten mit ihren Bewerbungen wesentlich auf das Ausland angewiesen sind. Der Zusammenstellung der Pariser Preise schicken wir einige Notizen über die Montyon'schen Preise voran. Wir entlehnen dieselben der Biographie universelle, da unsere deutschen encyklopädischen Hülfsmittel diesen edeln Mann, der auf Jahrhunderte für den Fortschritt der Wissenschaft gesorgt hat, nicht einmal erwähnen! Antoine Jean-Baptiste Robert Auget Baron de Montyon, geb. 1733, gest. 1820, stiftete bereits seit 1780 mehrere Preise, welche die Académie française vertheilen sollte. Da diese Schenkungen durch die in der Revolutionszeit erfolgte Aufhebung der Akademie hinfällig wurden, so vermachte Baron Montyon 1819 der Akademie zweimal 10000 Frcs., 1) für einen Tugendpreis; 2) für das Werk, welches im Lauf des vorhergehenden Jahres als das nützlichste für die guten Sitten anerkannt worden. Montyon bestimmte, dass je nach dem Betrag seines Nachlasses diese Summen auch vervielfacht werden könnten. Auch stiftete er einen Preis für Statistik, welchen

die Akademie 1821 zum ersten Mal ertheilte (453 Frcs.), und 1818 einen Preis für Experimentalphysiologie, welchen die Akademie ebenfalls zuzuerkennen hat. Nach seinem Tode wurden aus seinem Nachlass noch weitere Preise gestiftet. Ausser den genannten ertheilt die Akademie gegenwärtig noch einen von 427 Frcs. (Medaille) jährlich für Verbesserung wissenschaftlicher Instrumente, und verschiedene für Medicin und Chirurgie, insbesondere einen für Erfolge im Bestreben, eine Kunst oder ein Gewerbe weniger ungesund zu machen.

Diesen Notizen über Montyon reihen wir nun die übrigen Preise an, welche die Akademie zu vergeben hat, in der Folge, wie sie Comptes rendus 79, 1692 bis 1717, aufgezeichnet sind, wobei die Jahreszahl die amtliche Bestätigung der Schenkung bezeichnet, und der Zusatz: „Med." bedeutet, dass der Preis in einer Denkmünze von dem angegebenen Goldwerth ausgegeben wird.

Prix Trémont. Der Baron Trémont hat 1856 eine jährliche Summe von 1100 Frcs. der Akademie vermacht, um einen Gelehrten, Ingenieur, Künstler oder Mechaniker in Arbeiten zu unterstützen, welche zum Nutzen oder Ruhm von Frankreich gereichen können.

Prix Gegner. Joh. Ludw. Gegner hat 1869 der Akademie ein genügendes Capital vermacht, um 4000 Frcs. zur Unterstützung eines Gelehrten zu verwenden, der bereits wichtige Arbeiten für die exacten Wissenschaften geliefert hat.

Prix Cuvier. Aus dem Ueberschuss der Subscription für eine Statue Georg Cuvier's kann die Akademie seit 1839 alle drei Jahre 1500 Frcs. für die besten Leistungen in Zoologie oder Geologie verwenden.

Prix Laplace. Die Marquise de Laplace hat bestimmt, dass durch die Akademie jährlich sämmtliche Werke von Laplace an den besten abgegangenen Schüler der Polytechnischen Schule vertheilt werden sollen.

Grand prix des sciences mathematiques, Grand prix des sciences physiques sind Staatspreise.

Prix Poncelet. Die Wittwe des General Poncelet stiftet 1868 einen jährlichen Preis von 2000 Frcs. (Med.) für das beste Werk in der reinen oder angewandten Mathematik, welches im Lauf der letzten 10 Jahre erschienen ist.

Prix Fourneyron. Benedict F. stiftet 1867 einen zweijährigen Preis von 500 Frcs. für angewandte Mechanik.

Prix Plumier. J. B. Pl. stiftet 1859 einen Preis von jährlich 2500 Frcs. für Verbesserung der Dampfmaschinen.

Prix Dalmont (1865) alle drei Jahre 3000 Frcs. für Leistungen in Mechanik.

Prix Lalande für Astronomie, jährlich 542 Frcs. (Med.).

Prix Damoiseau für Astronomie.

Prix Vaillant, 1873 vom Marschall Vaillant gegründet, Zinsen von 40000 Frcs. alle zwei Jahre für Astronomie.

Prix Bordin: 1) für Physik, 2) für Botanik.

Prix Lacaze. Dr. med. L. Lacaze je 10000 Frcs. alle zwei Jahre für Physiologie, Physik und Chemie.

Prix Jecker. Dr. Jecker stiftet 1851 einen Preis für organische Chemie.

Prix Barbier. Barbier, ehemaliger Oberwundarzt im Krankenhaus Val de Grâce stiftet einen Preis von 2000 Frcs. jährlich für Botanik.

Prix Alhumbert, 2500 Frcs. (Med.) für Botanik.

Prix Desmazières. Jean Bapt. Henri Joseph Desmazières vermacht 1855 die Zinsen von 35000 Frcs. für einen jährlich zu vertheilenden Preis für Kryptogamenkunde.

Prix Thore (1863) 200 Frcs. Rente jährlicher Preis, alternirend für Kryptogamen und Insecten.

Prix de la Fons Mélicocq (1866) 900 Frcs. alle drei Jahre (Med.) für Botanik von Nordfrankreich.

Prix Morogues (1842). Zinsen von 10000 Frcs. alle 5 Jahre für Ackerbau von Frankreich.

Prix Savigny. 1864 von Frln. Letellier gestiftet zum Andenken des Marie Jules César Le Lorgne de Savigny (1771—1851). Die jährlichen Zinsen von 20000 Frcs. für einen zoologischen Reisenden.

Grand prix de médecine et de chirurgie, Staatspreis.

Prix Bréant (1849), 4000 Frcs. jährlich für Erforschung der Ursachen und Heilung der Cholera.

Prix Chaussier (1869). Alle 4 Jahre 10000 Frcs. für das beste Werk über Medicin.

Prix Serres (1868). 7500 Frcs. alle 3 Jahre für Forschungen über Embryologie zu vertheilen.

Prix Godard (1862). Jährlich 1000 Frcs. für Anatomie, Physiologie und Pathologie des Genito-Urinalsystems.

Prix Delalande-Guérineau (1873). Alle zwei Jahre die Zinsen von 20000 Frcs. für einen wissenschaftlichen Reisenden.

Ueber die Preise der London Royal Society sind wir nicht so genau unterrichtet, wir wissen nur, dass die Copley-Medal für die grösste Auszeichnung gilt.

1839. Brüssel. Dr. Florian Cunier, Redacteur der Annales d'oculistique, schreibt einen Preis aus für eine Arbeit über Ophthalmologie. Gewinner: Dr. Beger in Dresden (Dr. Beger, das Blutauge. Brüssel und Leipzig 1843).

1840. Derselbe schreibt einen Preis aus für eine Abhandlung über das Glaucom. Gewinner: Dr. Warnatz in Dresden. (Dr. G. H. Warnatz, das Glaucom, Leipzig 1844.)

1841. Derselbe stellt eine Preisaufgabe über Sitz und Wesen der Katarakt. Der Preis wird getheilt zwischen Dr. G. Höring in Heilbronn und Dr. W. Stricker in Frankfurt. (G. Höring, recherches sur la nature et le siège de la cataracte. Bruxelles 1843. W. Stricker, die Krankheiten des Linsensystems. Frankfurt 1845.)

1840. Gent, Société de médecine stellt eine Preisfrage auf über plastische Chirurgie (sur l'autoplastique). Der Preis ertheilt an Dr. F. A. von Ammon und Dr. Moriz Baumgarten in Dresden. (Kritik der plastischen Chirurgie, von A. und B. Berlin 1842.)

1843. Bordeaux, Société de médecine stellt eine Preisfrage über den Einfluss der Einzelhaft auf die Gesundheit der Gefangenen. Gewinner: Dr. med. Georg Varrentrapp in Frankfurt. (De l'empriconnement individuel sous le rapport sanitaire. Francft. 1844.)

1852. Bordeaux, Société de médecine. Preisaufgabe über tuberculöse Meningitis. Gewinner: Dr. H. Hahn, Arzt am Josephinenstift in Aachen.

1852, 30. Novbr. London, Royal Society. Copley-Med. an Alexander von Humboldt wegen seiner Verdienste um physische Geographie. (Proceedings 6, 240.)

1852. Paris. Montyon-Preis für experimentelle Physiologie ertheilt an Dr. Budge und Dr. Waller in Bonn.

1853. London. R. Soc. 30. Novbr. Copley-Med. an Prof. Dove wegen seiner Verdienste um physische Geographie. (Proceed. 6, 353.)

1854. Paris. Prix Lalande für Astronomie ertheilt an Luther in Bilk bei Düsseldorf. (C. R. 38, 129.)

1854. 30. Novbr. London. R. Soc. Copley-Med. an Johannes Müller in Berlin wegen seiner Untersuchungen über die Echinodermen, und die R. Medal an A. W. Hofmann aus Rödelheim wegen seiner Untersuchungen über die Molecular-Beschaffenheit der organischen Basen. (Proceed. 7, 259. 262.)

1854. Mailand. Società Lombarda delle scienze ed arti stellt die Preisfrage, die organischen Ursachen des Asthma zu erforschen. Gewinner: Dr. Joseph Bergson in Berlin. (Schmidt's Jahrb. Febr. 1857.)

1854. Paris. Preis für Anatomie und Physiologie von 2000 Frcs. durch die Akad. der Wiss. an Kölliker wegen seiner Gewebelehre. (C. R. 38, 208.)

1855. Paris. Prix Cuvier an Johannes Müller ertheilt wegen seiner Arbeit über die Echinodermen. (Comptes rendus 40, 59.)

1855. Paris. Prix Lalande durch die Akad. der Wiss. an Luther in Bilk und Goldschmidt aus Frankfurt a. M. ertheilt. (Comptes rendus 40, 38.)

1857. Paris. Grosser Preis für Naturwissenschaften ertheilt an Professor Bronn in Heidelberg wegen seiner Arbeiten über die Vertheilung der Fossilien in den Tertiärgesteinen. (Comptes rendus 44, 167.)

1857. Paris. Prix Lalande zu einem Drittel abermals an Goldschmidt aus Frankfurt ertheilt wegen seiner Entdeckung der kleinen Planeten Harmonia und Daphne. (Comptes rendus 44, 158.)

1857. Paris. Prix Montyon, Theil des Preises für Experimentalphysiologie mit 2000 Frcs. abermals an Dr. Waller ertheilt. (Comptes rendus 44, 167.)

1857. Paris. Die Akademie der Wissenschaften ertheilt: a) einen Theil des Prix Montyon mit 2500 Frcs. an Prof. Schrötter in Wien wegen Entdeckung des amorphen Phosphor (Comptes rendus 44, 171); b) 1200 Frcs. an Dr. B. Stilling in Cassel wegen seiner mikroskopischen Untersuchungen über den Bau des Gehirns und Rückenmarks (C. R. 44, 173); c) 1000 Frcs. an Prof. Middeldorpff in Breslau wegen Erfindung der Galvanokaustik (C. R. 44, 174); d) 700 Frcs. an Dr. Hiffelsheim in Paris wegen seiner Untersuchungen über Herzbewegung. (C. R. 44, 175.)

1857. Kopenhagen. Die Akademie der Wissenschaften erkennt dem Dr. Moriz Schiff aus Frankfurt a. M. einen Preis zu. (M. Sch., Untersuchungen über die Zuckerbildung in der Leber und den Einfluss des Nervensystems auf die Erzeugung des Diabetes. Würzburg 1859.)

1858. Paris. Die Akad. der Wiss. vertheilt: a) den astronomischen Prix Lalande zwischen Bruhns in Berlin und Hermann Goldschmidt aus Frank-

furt a. M. (C. R. 46, 266); b) vergiebt den Prix Trémont an Ruhmkorff aus Hannover wegen seines Inductionsapparates (C. R. 46, 270); c) den physicalischen Preis an Dr. Lieberkühn in Berlin und Dr. Lachmann in Braunschweig wegen ihrer Untersuchungen über die Entwickelung der Infusorien (C. R. 46, 279); d) den Prix Montyon über Experimentalphysiologie an Dr. August Müller in Berlin wegen seiner Entdeckung der Metamorphose des Petromyzon (C. R. 46, 279).

1858. Mailand. Die Società Lombarda delle Scienze ed arti ertheilt abermals an Dr. Joseph Bergson in Berlin einen Preis wegen seiner Untersuchungen über die Neuralgia brachialis.

1859. 30. Nov. London. R. Soc. Copley-Med. an Prof. Wilh. Weber wegen der elektromagnetischen Maassbestimmungen (Proc. 10, 172).

1859. Paris. Die Akad. d. Wiss. erkennt den Prix Trémont für die fünf Jahre 1856—60 dem Hrn. Ruhmkorff zu (C. R. 48, 496—500).

1860. Paris. a) Prix Montyon mit 1500 Frcs. dem Prof. Luschka in Tübingen wegen seines Werkes über die Halbgelenke zuerkannt (C. R. 50, 228); b) Prix Lalande an Luther in Bilk ertheilt (C. R. 50, 198); c) Prix Montyon für Experimentalphysiologie an Dr. B. Stilling in Cassel wegen seines Werks über die Structur des Rückenmarks zuerkannt (C. R. 52, 572).

1860. Genf. Die société médicale stellt eine Preisfrage auf über Vaccine und Revaccination und ertheilt den Preis an Dr. W. Stricker in Frankfurt a. M. (Studien über Menschenblattern, Vaccination und Revaccination von Dr. Str. Frkft. 1861).

1860. 30. Novbr. London. Royal society. Copley-Medaille an Prof. R. W. Bunsen in Heidelberg wegen Kakodyl, Gasanalyse und Vulcane von Island. (Proceed. 11, 14.)

1861. Paris. Die Akad. der Wiss. vertheilt a) den Prix Lalande zwischen Lesser und Förster (Erato), Luther (Concordia) und H. Goldschmidt (Danae). (C. R. 52, 557); b) einen Montyon'schen Preis für Experimentalphysiologie an Dr. W. Kühne in Berlin wegen seiner Versuche über Muskeln und Nerven („Myologische Untersuchungen"). — (C. R. 53, 1144); c) einen zweiten an Prof. Hyrtl in Wien für die Gesammtheit seiner anatomischen Arbeiten. (C. R. 52, 1142.)

1862. 1. Dec. London. Royal society. Rumford-Medaille an Prof. Kirchhoff in Heidelberg wegen Spectralanalyse. (Proceed. of the R. Society 12, 291.)

1863. Paris. Die Akad. der Wiss. theilt den Prix Bordin zwischen Dr. Leopold Dippel in Idar und Dr. Joh. Hanstein in Berlin (C. R. 57, 1062). (Aufgabe: über die Verbreitung der Milchsaftgefässe und ihre Beziehung zu den Spiralgefässen und Bastfasern.)

1865. Paris. Die Akad. der Wiss. ertheilt aus dem Fonds Montyon einen Preis für Medicin und Chirurgie von 2500 Frcs. an Prof. Zenker in Erlangen wegen seiner Arbeiten über die Trichinen (C. R. 60, 262).

1866. Harlem. Die Holländische Gesellschaft der Wissenschaften verlangt Untersuchung der Frage, „welche Felsarten auf dem Wege der Auflösung und welche auf dem Wege der Schmelzung entstehen", und vertheilt den Preis zwischen Ludwig Dressel, Soc. Jesu, im Kloster Laach, und Dr. Ch. E. Weiss, Lehrer

an der kön. Bergschule zu Saarbrücken. (Dressel, die Basaltbildung in ihren einzelnen Umständen erläutert, in Verhandl. der holländ. Ges. der Wissensch. Bd. 24 [1866] und Weiss, Beiträge zur Kenntniss der Feldspathbildung, daselbst Bd. 25 [1865].)

1866. 30. Nov. London. Royal Society Copley-Med. an Prof. Plücker in Bonn wegen analytischer Geometrie, Magnetismus und Spectralanalyse (Proceed. 15, 278).

1867. Rotterdam. Die Société batave de philosophie expérimentale ertheilt einen Preis an Dr. Leopold Dippel in Idar wegen seiner Untersuchungen über die Milchsaftgefässe.

1867. 30. Nov. London. Royal Soc. Copley-Med. an Karl Ernst von Baer wegen seiner Verdienste um Embryologie, vergl. Anatomie u. philosophische Zoologie (Proceed. 16, 174).

1869. Turin. Die Akademie der Wissenschaften ertheilt den Preis Riberi von 20000 Frcs. an Prof. Bruns in Tübingen wegen seiner laryngoskopischen Operationen.

1870. 11. Juli. Paris. Prix Poncelet an Robert Mayer in Heilbronn wegen Mechanik der Wärme (C. R. 71, 101). Prix Montyon de méd. et de chir. an Prof. Luschka in Tübingen, wegen seiner anatomischen Arbeiten, besonders über den Pharynx (C. R. 71, 119). Prix Cuvier an Prof. Ehrenberg in Berlin für die Gesammtheit seiner Arbeiten (C. R. 71, 138). Prix Barbier zur Hälfte an Dr. B. Stilling in Cassel wegen seiner Operationsmethode der Ovariotomie (C. R. 71, 146). Prix Godard an Prof. Hyrtl in Wien wegen seiner Arbeiten über die vergl. Anatomie der Urin- und Geschlechtsorgane (C. R. 71, 148). Prix Desmazières getheilt zwischen Dr. Ludw. Rabenhorst in Dresden wegen seiner Flora europaea algarum und Prof. Hermann Hoffmann in Giessen wegen seiner Arbeiten über die Bakterien (C. R. 71, 152).

1872. 30. Nov. London. Royal Society. Copley-Med. an Prof. Wöhler in Göttingen wegen verschiedener chemischer Arbeiten. (Proceed. 21, 30.)

1875. 30. Nov. London. Royal Society. Copley-Med. an Prof. A. W. Hofmann (aus Rödelheim, in Berlin) wegen verschiedener chemischer Arbeiten. (Proceed. 24, 89.)

1876. Harlem. Holländ. Ges. der Wissensch. stellt die Frage auf: „welche meteorologischen und magnetischen Erscheinungen können mit den Sonnenflecken in Verbindung gebracht werden?“ ertheilt den Preis an H. Fritz, Prof. am Polytechnicum in Zürich. (Die Beziehungen der Sonnenflecke zu den magnetischen und meteorologischen Erscheinungen der Erde, Verhandl. der Ges., Neue Folge, 3. Band, 1878.)

1877. London. Astley-Cooper-Preis, ertheilt von dem Schwurgericht der Aerzte und Wundärzte von Guy's Hospital an Prof. Eulenburg in Greifswald und Dr. Paul Guttmann in Berlin wegen des Werkes: Physiologie und Pathologie des sympathischen Nervensystems (übersetzt von A. Napier in Journal of mental science 1878/79 und als Buch 1879 bei J. u. A. Churchill, London).

1877. 30. Nov. London. Royal Society. Davy-Med. zuerkannt an die Professoren R. W. Bunsen und Kirchhoff in Heidelberg wegen Spectralanalyse.

(Proceed. 26, 450.) Royal medal an Prof. Dr. Oswald Heer in Zürich wegen seiner Arbeiten über die Geographie der tertiären Pflanzen. (Proceed. 26, 449.)

1878. 15. Febr. London. Geological Society verleiht an Dr. H. B. Geinitz die Murchison-Medal. (Sitzungsberichte der Gesellsch. Isis, Dresden 1878, S. 4.)

1878. 30. Nov. London. Royal Society. Royal medal an Dr. Albert Günther in London für seine Arbeiten über Anatomie der Fische und Reptilien. (Proc. 28, 66.)

1879. Paris. Prix Lalande an Dr. Julius Schmidt in Athen wegen seines Werkes über den Mond.

1879. London. Royal Society. Copley-Med. an Prof. Clausius in Bonn wegen seiner Untersuchungen über Wärme-Aequivalente.

Berichtigung zu Bd. LXXXI.

Auf Taf. XVI statt Fig. 4 ist zu lesen Fig. 7 und auf Taf. XVII statt Fig. 7 ist zu lesen Fig. 4. Ausserdem sind in dieser letzten Figur die Punkte A und B mit rother Farbe gedruckt, während sie gelb wie die übrigen pigmentirten Stellen in dieser Figur sein müssen.

LIBRARY OF THE UNIVERSITY OF CALIFORNIA

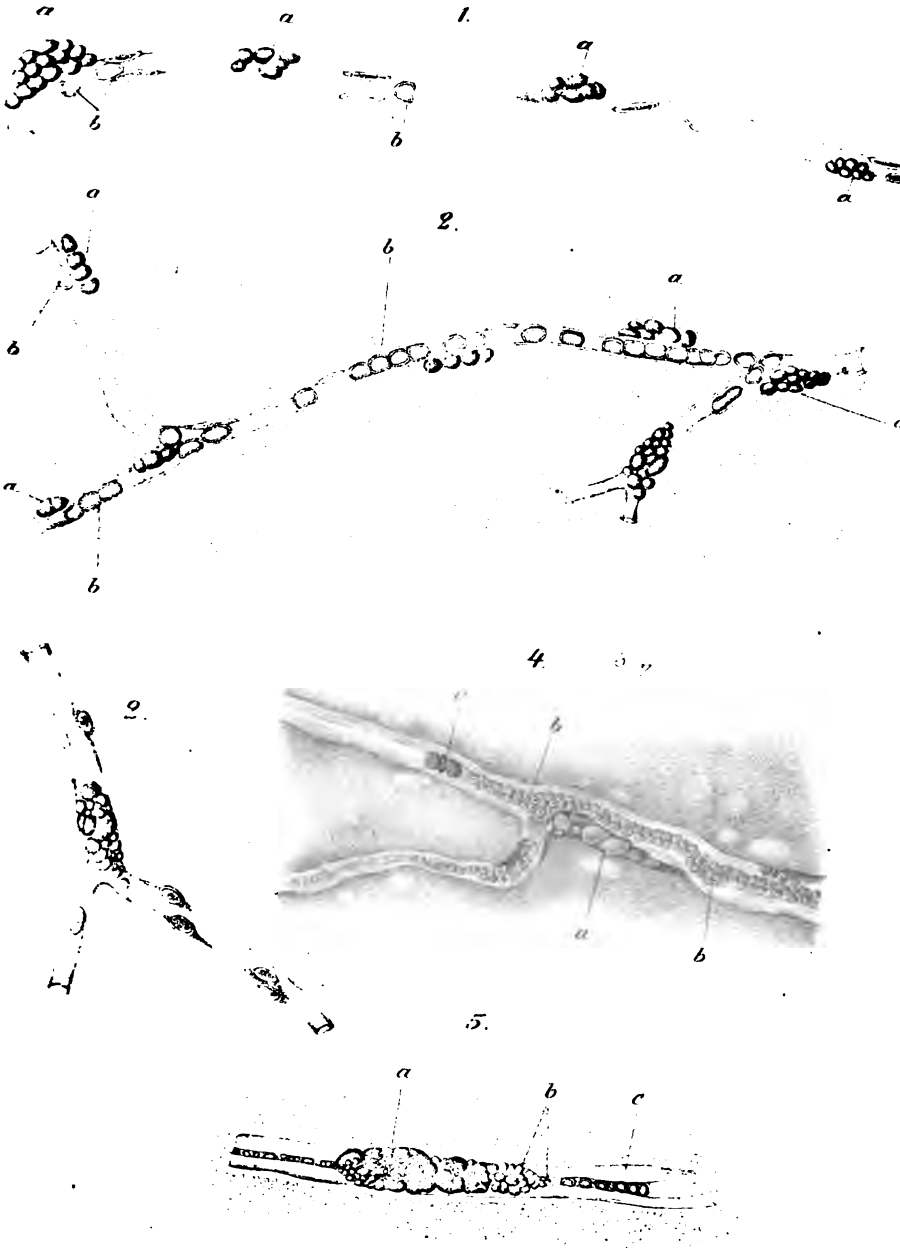

Alb. Schultze Lith. Inst. Berlin

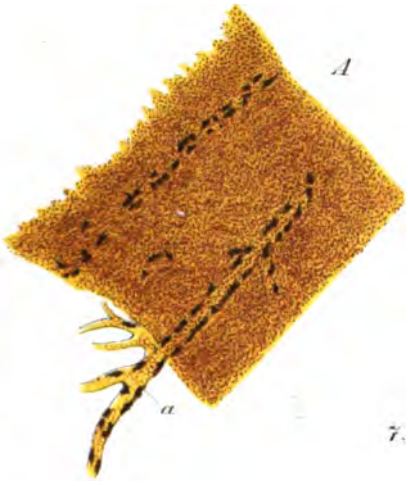

6.

7.

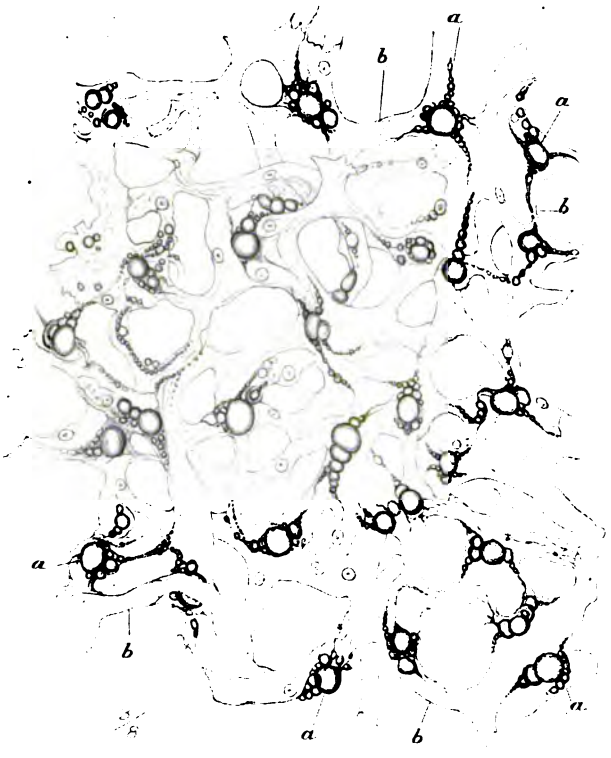

Dr. Patenco 6. Kolessnikow 7 Fel. Alb. Schutze Lith. Inst.



6.

7.

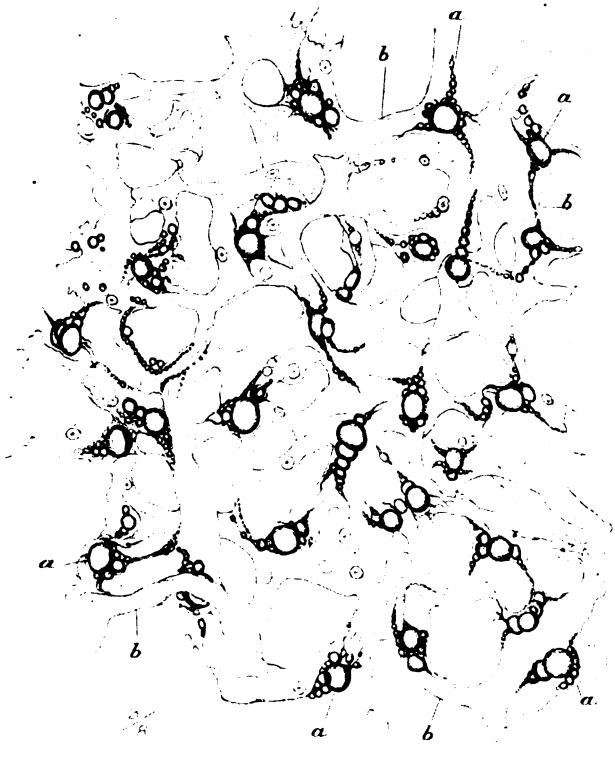

Dr. Patenco 6. Kolessnikow 7 Del. Alb. Schütze Lith. Inst.





k. Berlin


LIBRARY
OF THE
UNIVERSITY
OF

LIBRARY
OF THE
UNIVERSITY
OF
CALIFORNIA

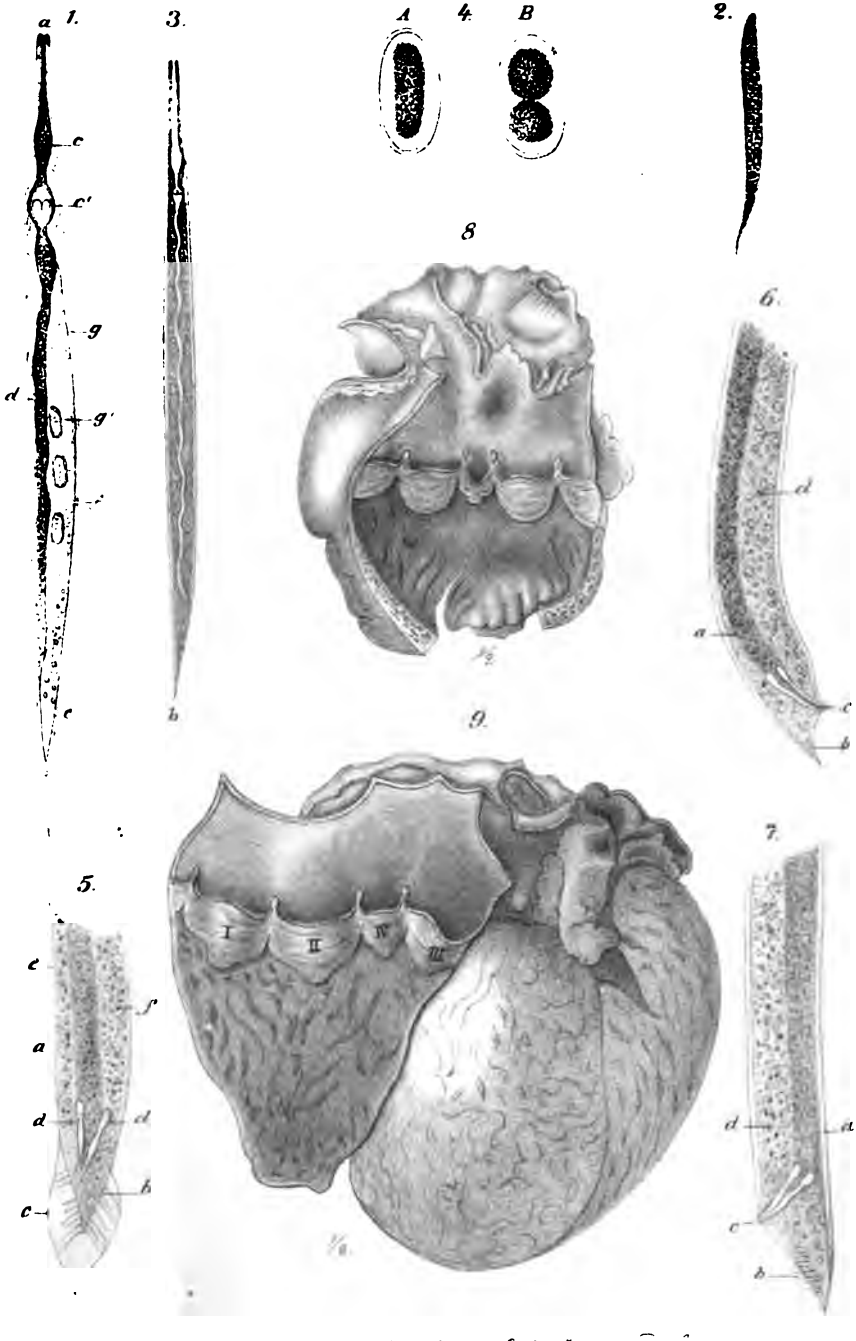

Alb. Schütze Lith. Inst. Berlin.

LIBRARY
OF THE
UNIVERSITY
OF
CALIFORNIA

LIBRARY OF THE UNIVERSITY OF CALIFORNIA

Archiv

für

pathologische Anatomie und Physiologie

und für

klinische Medicin.

Bd. LXXXII. (Achte Folge Bd. II.) Hft. 2.

XI.

Ueber das Verhalten der kleinen Körperarterien bei Granularatrophie der Niere.

Von Dr. Sotnitschewsky aus Kiew.

(Aus dem pathologischen Institute des Herrn Prof. v. Recklinghausen zu Strassburg.)

Das gleichzeitige Vorkommen von Granularatrophie der Niere mit Hypertrophie des Herzens ist schon seit langer Zeit bekannt, nichtsdestoweniger ist die Frage nach dem causalen Zusammenhang zwischen beiden Prozessen noch immer Gegenstand der Controverse. Während man früher die Affection des Herzens als das secundäre, die Veränderung der Niere als primäre Leiden auffasste, ist man heute auf Grund der neueren Untersuchungen geneigt, umgekehrt die Nierenschrumpfung als durch eine primäre Erkrankung des Gefässsystems bedingt anzusehen.

S. Bright[1]) war, wie bekannt, der erste, der die Aufmerksamkeit auf das Zusammenvorkommen der Nierenaffection mit Herzhypertrophie hingelenkt hat; die letztere betrachtete er als secundäre Erscheinung und erklärte sie durch die Wirkung des veränderten Blutes entweder auf das Herz oder auf die Blutströmung in den kleinsten Gefässen.

[1]) Guy's Hospital Reports. Vol. I. Lond. 1836.

Später ist von Traube[1]) eine andere allgemein bekannte Theorie aufgestellt, welche die Herzhypertrophie ebenfalls als secundäre Affection betrachtet, ihre Entstehung aber auf rein mechanische Momente zurückzuführen sucht: in Folge des Zugrundegehens einer beträchtlichen Menge von Nierengefässen und Harnkanälchen werde die Wasserausscheidung durch die Nieren behindert, durch diese Wasserretention die Blutmenge dauernd vergrössert, hierdurch die Spannung des Aortensystems und die Circulationswiderstände vermehrt und auf diese Weise die Herzhypertrophie hervorgerufen.

In der letzten Zeit haben die englischen Schriftsteller Johnson[2]), Gull und Sutton[3]) u. A. der Veränderung der kleinen arteriellen Gefässe des Körpers bei der Nierenschrumpfung eine besondere Beachtung geschenkt: dieselbe besteht nach ihrer Angabe in Verdickung der Wandung mit Verkleinerung des Lumens der Gefässe. Gull und Sutton betrachten diese Gefässveränderung als die primäre Affection, zu der erst später sich secundäre Herzhypertrophie und Schrumpfung der Niere hinzugesellt; letztere würde allerdings auch ausbleiben können.

Das Vorkommen einer Veränderung der kleinen Arterien bei Granularatrophie der Niere wurde später durch ausführliche Untersuchungen von Dr. Ewald[4]) bestätigt, aber die Affection der Niere von ihm im Gegensatz zu Gull und Sutton als das Primäre aufgefasst. Seiner Ansicht nach soll unter dem Einfluss des Nierenleidens eine Blutveränderung entstehen, welche zu einem vermehrten Widerstande in den Capillaren des ganzen Körpers führt. In Folge dessen vermehrt sich die Spannung im ganzen arteriellen System, hierdurch entsteht die Herzhypertrophie — zuerst des linken, dann auch des rechten Ventrikels — und ebenso eine Hypertrophie der Wandungen der feinen Gefässe.

Während von den späteren Autoren Ziegler[5]) u. A. die Arteriosclerose als eine häufige Ursache der Ausbildung von Schrumpfnieren anerkannten, verwarf Bartels[6]) diese Aetiologie

[1]) Gesammelte Abhandl. 1871. II, 290.
[2]) Medic. chirurg. Transactions Vol. 29—30.
[3]) Ibid. 1872. Vol. 55.
[4]) Dieses Archiv Bd. 71. S. 453.
[5]) Deutsch. Arch. f. klin. Med. Bd. 25, H. 6, S. 586.
[6]) Ziemssen's Handb. der speciell. Path. 1875. IX, I. Hälfte.

vollständig, obwohl er mit Gull und Sutton die interstitielle Nephritis als eine Krankheit sui generis betrachtet, und auch Buhl[1]) sieht in der Arterienveränderung (fettige und fibroide Entartung) eine Wirkung der durch die Herzhypertrophie veranlassten Drucksteigerung, nicht die Ursache der interstitiellen Nephritis.

Was die Veränderung der Gefässwandung selbst anbetrifft, so unterscheiden sich auch in dieser Hinsicht die Resultate der verschiedenen Beobachter sehr bedeutend. Gull und Sutton fanden, dass die Verdickung der Gefässwandung in der Intima und Adventitia der feinen Arterien ihren Sitz hat, und zwar als eine Ablagerung einer besonderen Schicht auf die Muscularis (hyalinfibroide Substanz); sie nannten diesen Zustand arterio-capillary fibrosis. Die Muscularis selbst wäre dabei unverändert oder in Folge des Einwachsens von Bindegewebe atrophirt. Johnson dagegen fand eine Hypertrophie der Muskelhaut der kleinsten Arterien, Dickinson[2]) eine Verdickung der Adventitia und Muscularis, letztere aber nicht als eine reine Hypertrophie, sondern als einen Effect der Wucherung des Bindegewebes, wobei die Muskelelemente selbst atrophirten, zuweilen auch fettig degenerirten. Ewald[3]) nimmt auf Grund seiner Untersuchungen eine wahre Hypertrophie der Muscularis an, findet aber kein abnormes Verhalten der Adventitia und Intima; nur in einem Falle hat er eine Verdickung der Adventitia beobachtet, wobei die letztere ungewöhnlich stark gefaltet und gestreift war.

Diese Literaturangaben zeigen zur Genüge, dass die Frage sowohl nach dem Zusammenhang zwischen der Nierenschrumpfung und der Herzhypertrophie, wie auch nach der Natur der arteriellen Gefässveränderung noch nicht erledigt ist. Wegen des grossen Interesses, welches in neuerer Zeit diesen Fragen zu Theil wird, forderte mich Herr Prof. von Recklinghausen auf, in allen denjenigen Fällen, wo sich bei der Section chronische interstitielle Nephritis (Schrumpfniere) erweisen würde, die Gefässe der Körperorgane ausführlich zu untersuchen.

Ich habe an der Pia diese Untersuchung der Gefässe direct innerhalb des Gewebes vorgenommen, ohne sie zu isoliren und

[1]) Mittheilungen aus d. patholog. Institt. zu München. 1878.
[2]) Med. chirurg. Transact. 1861. IV.
[3]) l. c.

dadurch Zerrungen zu schaffen; dabei liess ich die Gefässe der Basis cerebri ausser Acht, da die A. basilaris, wie bekannt, keine eigentliche T. adventitia und statt deren nur schwache elastische Fasern hat[1]). Ausser den Gefässen der weichen Hirnhaut habe ich auch die Gefässe in anderen Organen — Nieren, Milz, Leber und Lungen — untersucht. Die frischen Präparate wurden in schwacher Kochsalzlösung und die in Alkohol gehärteten in Glycerin untersucht. Als Tinctionsmittel benutzte ich gewöhnlich Bismarckbraun.

Die Gesammtzahl der Fälle, die ich untersucht habe, beträgt 17, welche sich nach dem Alter in folgende Gruppen ordnen:

Zwischen	40	und	50	Jahren	. . . 2
„	50	„	60	-	. . . 4
„	60	„	70	-	. . . 5
„	70	„	80	-	. . . 6.

Unter diesen waren:

a) 13 mit mehr oder weniger entwickelter genuiner Nierenschrumpfung. Alle diese Fälle waren von Herzhypertrophie begleitet — in 6 Fällen beiderseitiger und in 7 nur von Hypertrophie des linken Herzens. Die Veränderung der kleinen arteriellen Gefässe liess sich in allen Fällen mit Ausnahme eines einzigen (Glomerulitis) constatiren.

b) 3 Fälle hatten mehr den Charakter der Altersatrophie der Nieren, wenn auch alle von Veränderung der kleinen Gefässe begleitet waren. Die Herzhypertrophie trat nur in einem Falle zu Tage, in zwei anderen liess sie sich nicht constatiren.

c) Ein Fall zeigte gut ausgeprägte und schon abgelaufene Glomerulitis mit ziemlich viel frischer, rundzelliger Infiltration des interstitiellen Bindegewebes. Die Nieren waren nicht verkleinert, keine Veränderung der Gefässwandung bemerkbar, und obwohl das Herz sehr kräftig war, liess sich doch die Hypertrophie desselben nicht mit Sicherheit constatiren.

Hiernach ergiebt sich: Gefässveränderung in 15 von den 17 Fällen und Herzhypertrophie in 14. Unter letzteren waren 6 Fälle, in denen ausser der Verdickung der kleinen Arterien

[1]) C. J. Eberth, Handbuch der Lehre von den Geweben etc., herausgeg. von S. Stricker. Leipzig 1871. S. 198.

entweder gar keine weiteren pathologischen Veränderungen des Circulationssystems (auch der grossen Arterien nicht) zu verzeichnen waren, oder sie waren so unbedeutend, dass man damit die Herzhypertrophie nicht erklären konnte. In 2 Fällen war dagegen die Herzhypertrophie mit Herzfehlern combinirt — einmal Verwachsung der Aortenklappen und Stenosis ostii aortae, einmal Stenosis ostii mitralis. Die übrigen 6 Fälle zeigten chronische Erkrankungen der grossen Arterien, entweder atheromatöse Ulcerationen der Aorta (3) oder Sclerose der Aorta abdominalis und A. iliaca.

Was nun die Veränderung der Wandung der kleinen Arterien anbetrifft, so stimmen die Resultate meiner Untersuchungen mit den Angaben der englischen Schriftsteller (Gull und Sutton, Dickinson) überein, und unterscheiden sich mithin von den Resultaten, welche Dr. Ewald mittheilte. In keinem von mir untersuchten Falle konnte ich eine wahre Hypertrophie der Muscularis der kleinen Arterien mit Sicherheit constatiren. Die Abweichung liegt vielleicht in der Methode der Untersuchung oder darin, dass die Fälle, welche ich untersucht habe, Personen vorgerückten Alters betrafen. Bei der mikroskopischen Untersuchung zeigte sich die Muscularis in 5 Fällen vollkommen normal; in allen übrigen, wo die Veränderung der Gefässe Statt gefunden hatte, war, obwohl die Muscularis verdickt zu sein schien, diese Verdickung doch nur durch Beimischung von Bindegewebsfasern bedingt, welche von der T. adventitia oder T. intima aus eindrangen. Zugleich zeigten sich die Kerne der Muscularis verringert; dabei waren dieselben oft verkleinert, von unregelmässiger Form, und erschienen atrophisch. Bei der Untersuchung der frischen Präparate habe ich in einigen Fällen auch sogenannte „fettige Degeneration“ der Muskelkerne beobachtet.

In allen Fällen, wo die Verdickung der Wandung der kleinen Arterien sich vorfand, zeigten sich T. adventitia und T. intima verdickt, stark faserig, und schienen sich zuweilen in Folge der Atrophie der Muscularis an einigen Stellen unmittelbar zu berühren.

In drei untersuchten Fällen zeigte sich eine besondere Veränderung der T. intima. Dieselbe bestand aus zwei ziemlich dicken Schichten: die innere, welche der inneren intermediären Lage der

Autoren entspricht, war viel dicker als im normalen Zustande und stark faserig; die äussere, an der Grenze der Muscularis, war entsprechend der elastischen Innenhaut ebenfalls ziemlich dick und bestand aus glänzender, durchsichtiger Substanz, welche sich in die T. media buckelförmig eindrängte. In dieser Schicht konnte man nahe der Muscularis kleine Kerne von unregelmässiger Form unterscheiden, die an entstellte Muskelkerne erinnerten; mithin lag die Vermuthung nahe, dass zur Bildung dieser Schicht die Tun. intima nur zum Theil, zum anderen Theil auch die T. media beigetragen hatte. Obwohl diese pathologische Veränderung der Tun. intima an den kleinen Arterien der Pia wie der Nieren gut zu erkennen war, liess sie sich doch am deutlichsten in der Milz an Quer- und Längsschnitten der Gefässe constatiren. Die Amyloidreaction gab negatives Resultat. Diese drei Fälle gehörten sämmtlich zu der Kategorie von Hypertrophie des Herzens mit Nierenschrumpfung ohne jede andere Affection des Blutkreislaufsystems, wodurch man die Herzhypertrophie hätte erklären können, also zu den Fällen reiner genuiner Nierenschrumpfung.

Ich darf noch hinzufügen, dass ich bei der mikroskopischen Untersuchung der Piagefässe in vielen der erwähnten Fälle aneurysmatische Erweiterungen der kleinen Arterien beobachtet habe. Gleichzeitig waren wiederholt Erweichungsheerde von verschiedener Grösse im Gehirne schon bei der Section notirt worden.

Hinsichtlich des Grades der Affection der Gefässwandung in den verschiedenen Organen ergab sich, dass dieselbe an den Gefässen der weichen Hirnhaut, der Milz, der Niere stärker ausgeprägt war, als an den Lebergefässen; am wenigsten deutlich trat sie an den Lungengefässen zu Tage, wo sie sich nur auf eine unbedeutende Verdickung der T. intima beschränkte.

Nun fragt es sich, in welcher Beziehung die obenbeschriebenen Veränderungen der kleinen Arterien zur Nierenschrumpfung und Herzhypertrophie stehen, und welche der erwähnten Affectionen als primär, welche als secundär zu betrachten ist?

Um diese Frage zu erledigen, müsste man die genannten Affectionen in verschiedenen Stadien oder wenigstens bei Individuen sehr verschiedenen Alters verfolgen können. Ein hierfür ausreichendes Material stand mir nicht zur Disposition, ich muss mich darauf beschränken, nur einen kleinen Beitrag zu einer derartigen

Statistik zu liefern, und kann aus dem vorliegenden Material nur wenige Schlüsse ziehen.

1) Ist die Zahl der von mir untersuchten Fälle auch gering, so ergiebt sich doch, dass die Veränderung der kleinen Arterien nicht alle Formen der Granularatrophie der Nieren begleitet, wenn sie sich auch in der grossen Mehrzahl der Fälle constatiren lässt. In 17 Fällen, welche ich untersucht habe, vermisste ich sie nur zweimal. Es ist gewiss interessant und der weiteren Verfolgung werth, dass diese beiden Fälle (Individuen von 40—50 Jahren) von derselben Art waren, nehmlich von derjenigen Art der Nierenaffection, welche unter dem Namen der Glomerulitis bekannt ist und bei Scarlatina häufig vorkommt.

2) Die Veränderungen der kleinen Arterien waren in 6 Fällen mit Endoarteriitis chronica der grossen Arterien combinirt. Ausserdem betrafen 15 der untersuchten Fälle Individuen, welche das fünfzigste Lebensjahr passirt hatten, also in eine Lebensperiode eingetreten waren, wo Arterienentzündung ungemein häufig vorkommt, auch ohne jede Nierenerkrankung; mit dem zunehmenden Lebensalter steigert sich sogar die Zahl der untersuchten Fälle, und die grösste Ziffer weisen die Fälle aus der Altersperiode von 70—80 Jahren auf. Es liegt daher nahe, diese Ergebnisse als eine Bestätigung der Lehre von Gull und Sutton anzusprechen, und die Veränderung der kleinen Gefässe nur als eine Theilerscheinung der allgemeinen Arteriendegeneration, als von der Nephritis unabhängig, zu betrachten. Dennoch beweisen meine statischen Daten, dass gewöhnlich Arteriosclerose und die Veränderung der kleinen Arterien nicht parallel gehen, namentlich fehlte in 6 Fällen die Arteriosclerose der grossen Gefässe gänzlich. Spricht auch das nicht seltene Vorkommen von Schrumpfniere mit Arteriosclerose dafür, dass eine Form der Nierenatrophie durch Arteriendegeneration veranlasst werden kann, so lassen diese 6 Fälle ein zweites Verhältniss mindestens ebenso wahrscheinlich erscheinen, dass nehmlich die Nierenschrumpfung die Ursache der Veränderung der kleinen Arterien abgiebt.

3) Die Herzhypertrophie war in 3 Fällen von den 17 nicht evident, obwohl in zwei die Verdickung der Wandung der kleinen Gefässe gut ausgesprochen war. Es findet daher die Ansicht, dass letztere die Folge der Herzhypertrophie und mittelst der stärkeren

Belastung der Arterienwandung erzeugt sei, in der obigen Statistik keine Bestätigung. Die Herzhypertrophie erscheint vielmehr als das Secundäre, als die Folge der Zunahme der Widerstände in den kleinen Gefässen mittelst der Verdickung und Degeneration ihrer Wandung. Dass auch in sonstigen Fällen von Herzhypertrophie, bei Insufficienz der Aortenklappen z. B., jene Degeneration der kleinen Arterien zu Stande käme, ist ja bis jetzt noch nicht nachgewiesen worden.

In einzelnen Fällen habe ich zwar auch ohne Herzhypertrophie und ohne Nierenaffection bei alten Subjecten neben gewöhnlicher Arteriosclerose die analoge Veränderung der kleinen Arterien auffinden können; dennoch steht nichts der Annahme entgegen, dass auch die Functionsstörung der Niere für sich Arteriofibrosis capillaris erzeugen kann. Die Blutveränderung, welche die Folge des Nierenleidens ist, mag ebenso gut die Arteriendegeneration veranlassen können, wie sonstige dyskrasische Zustände (Alkoholismus, Gicht etc.), deren Wirkungsweise wir ja bis jetzt auch noch nicht kennen.

XII.

Ueber angeborne Bronchiectasie.

Von Dr. Paul Grawitz,
Assistenten am pathologischen Institut zu Berlin.

Der Gegenstand dieser kleinen Abhandlung wird vielleicht für den pathologischen Anatomen mehr überraschend sein, als für den practischen Arzt oder den klinischen Mediciner. Es ist eine alte Erfahrung, dass sowohl die Symptome der Bronchialerweiterung als die des Lungenemphysems in vereinzelten Fällen in ungewöhnlich frühem Lebensalter auftreten, dass sie schon bei Kindern hohe Grade der Ausbildung erreichen, und dass eine direct nachweisbare erbliche Uebertragung öfters die Vermuthung ausserordentlich stützte, dass das Leiden in seiner letzten Quelle auf die Zeit der fötalen Entwickelung selbst zurückzuführen sei. Freilich sind über die näheren Vorgänge dieses Zustandekommens in der Literatur kaum schüchterne Andeutungen aufzufinden; es scheint, als habe man vornehmlich an eine sogenannte Prädisposition, an eine mangelhafte Widerstandsfähigkeit der Gewebe in Bronchial- und Alveolenwandungen gedacht, welche durch diese nachtheilige Anlage zu einem Locus minoris resistentiae geworden, und demnach bei verhältnissmässig geringfügigem äussern Anlass in so besonders schwerer Form erkrankt sein sollten. Doch sind die Angaben in den klinischen Abhandlungen, wie bemerkt, über diesen Punkt sehr zurückhaltend, was um so mehr auffallend ist, als gerade in dem Kapitel der Entstehungsgeschichte der Bronchiectasien zahlreiche Hypothesen mit solcher Bestimmtheit ausgesprochen sind, dass man glauben sollte, wir könnten mit ziemlicher Sicherheit an jeder bronchiectatischen Höhle den Bildungsmodus ex post reconstruiren, und auf eine greifbare anatomische Veränderung zurückführen.

An dieser Zuversichtlichkeit der Deutung hat die pathologische Anatomie nicht theilgenommen, sie hat sich beschränkt, die Anhäufungen von Secret und die Eindickung desselben als eine Ursache der Bronchialerweiterung festzustellen, sie ist nicht so weit

gegangen, aus einigen alten Pleuraverwachsungen ein mechanisches Moment zu construiren, welches auf 6—8 Centimeter durch lufthaltiges oder selbst indurirtes Parenchym hindurch einen allseitig wirkenden dilatatorischen Zug auf die Verzweigungen der Luftröhren ausüben könnte, sie hat vielmehr anerkannt, dass in einer nicht unbeträchtlichen Anzahl von Fällen alle nachweisbaren mechanischen Störungen für die Erklärung nicht ausreichen, so dass wir oft genug den inneren Zusammenhang durchaus nicht zu deuten vermögen. Aus diesem Grunde hat sich nun wohl in noch verstärktem Grade ein Misstrauen gegen jene klinischerseits nur andeutungsweise vorgebrachten Interpretationen, welche Bronchiectasie und Emphysem von angeborner Disposition ableiten, geltend gemacht, wenigstens sind dieselben mehr und mehr aus den Handbüchern der pathologischen Anatomie verschwunden, und werden nur noch als historische Ueberlieferung registrirt.

Bei diesem Stand der Frage erscheint es mir nun wohl verlohnend, aus dem reichhaltigen Sectionsmaterial des hiesigen Instituts über einige von mir beobachtete und genauer untersuchte Fälle zu berichten, welche nicht nur die Thatsache ergeben, dass Bronchiectasie und Emphysem in voller Ausbildung zur Zeit der Geburt vorhanden sein können, sondern auch an vergleichsfähigen Präparaten sehr verschiedener Lebensperioden den Entwickelungshergang dieser Anomalien verfolgen lassen.

No. I. Fall I. Am 8. Januar 1880 machte ich die Obduction eines Tags zuvor todtgebornen Kindes (Mädchen) der Frau Neumann geb. Salomon. Die Mutter, IVpara, war auf der Entbindungsanstalt der Königl. Charité untersucht und völlig gesund befunden worden, namentlich lag kein Verdacht auf Syphilis vor, die Geburt ging ohne Kunsthülfe von Statten. 2. Steisslage. Gewicht des Kindes 3180 Grm. Länge 44 Cm. Das Kind machte einige erfolglose Athmungsversuche.

Das Aeussere des übrigens völlig ausgetragenen Kindes bietet einen sehr ungewöhnlichen Anblick dar. Die Haut ist am ganzen Körper von dunkel livider Farbe, die Lippen dunkelblauroth, am Kopf und Gesicht heben sich zahlreiche unregelmässige, vielfach confluirende hellrothe Flecke von dem bläulichen Grundton ab. Beim Einschneiden in diese erkennt man einzelne flache hämorrhagische Infiltrationen in der Cutis. Der Kopf ist sehr dick und rund, seine rechte Hälfte, namentlich stark in den abhängigen Partien ödematös geschwollen, auch die linke Seite ödematös, aber doch so wenig, dass beispielsweise das rechte Ohr etwa den doppelten Umfang des linken erreicht. Ebenso ist der rechte Arm und das rechte Bein derber und viel dicker geschwollen als die Extremitäten der linken Seite. Das Abdomen kugelig aufgetrieben, sehr prall. Der Hals kurz und dick, die Schilddrüse nicht vergrössert.

Der Hauptschnitt ergiebt eine wässerige Durchtränkung des Unterhautfettes an Brust und Bauch; bei Eröffnung des letzteren entleert sich in reichlicher Menge hellbräunliche klare Flüssigkeit. Das Zwerchfell ist rechterseits kuppelartig in den Bauchraum vorgedrängt, links steht es im 4. Intercostalraum. Oberfläche der Baucheingeweide blassross, glatt, sehr feucht. Die Nabelgefässe sind völlig intact. Nach Entfernung des Brustbeins kommt eine grosse 2 Cm. lange, 1,7 Cm. breite Thymusdrüse zum Vorschein, welche eine fleischrothe gelappte Schnittfläche und schwach ödematöse Umhüllung darbietet. Das Herz von etwas mehr als gewöhnlicher Grösse, beide Ventrikel von annähernd gleicher Dicke, 0,8 — 1,0 Cm., die Höhlen von mittlerer Weite, Wand blassroth. Die Klappen sind zart durchscheinend, das ovale Fenster offen. Arterienursprünge regelmässig. Die linke Lunge gänzlich atelectatisch, ihre Grösse normal, beide Lappen von regulärer Form, die Oberfläche feucht, grobkörnig, blassgrauroth. Pleurahöhle leer. Die rechte Lunge ist in ihrem oberen und mittleren Lappen ebenfalls von durchaus normaler Grösse und Gestalt, luftleer. Der Unterlappen dagegen ist mindestens wie ein Hühnerei gross, er bildet einen schlaff mit dünner Flüssigkeit gefüllten, wie man bei durchfallendem Lichte sieht, vielkammerigen Sack. Auf dem obersten Abschnitte des Sackes, nahe dem Hilus sitzt ein Rest normalen atelectatischen Lungengewebes demselben gleich einer Kappe auf; beide Abschnitte werden gleichmässig von zarter Lungenpleura überzogen. An der Grenze lässt diese letztere einzelne kleine Bläschen, von der Grösse etwas erweiterter ödematöser Alveolen durchschimmern, welche den Uebergang vom Normalen zu dem cystisch entarteten Lungentheile bilden. Die Wand ist daselbst etwa 0,5 Cm. dick, fühlt sich ziemlich derb an, und wird gegen die Kappe zu dem atelectatischen Parenchym derselben immer ähnlicher, nach der Basis des Lungenlappens wird sie papierdünn, ihre Oberfläche hellgrau, glatt und feucht. Vom Hilus her ziehen sich dichotomisch verzweigte Linien (anscheinend erweiterte Lymphgefässe) gegen den Grund des Sackes hin. In der Pleurahöhle etwas freier wässriger Erguss, keine Verwachsung. An einer der dünnsten Stellen des Sackes wird ein Stückchen aus der Wand excidirt, und mit einem Tubus Luft eingeblasen. Hierbei füllt sich der Raum prall an, ohne dass aus den Bronchien Luft entweicht. Die Wand wird durch zahlreiche flache Buckel, deren jeder einer erbsen- bis haselnussgrossen Cyste entspricht, vorgewölbt, die vorerwähnten Lymphgefässe verlaufen in den Thälern zwischen den halbkugeligen Erhabenheiten. Die grossen Bronchien lassen sich bis dicht an den Cystencomplex verfolgen, dann sind sie plötzlich abgeschlossen, obliterirt. Das so vorbereitete Präparat wird zur Härtung in Chromsäure gethan. Die frisch untersuchte entleerte Flüssigkeit enthielt neben feinkörnigem albuminösen Detritus freie Kerne und zahlreiche Flimmerepithelien. Die Wand des excidirten Stückchens ist mit einer mehrfachen Schicht von cubischen Epithelien, deren äusserste Flimmerhaare trägt, überzogen.

Die Milz ist ziemlich gross, sehr blutreich, von gewöhnlicher Consistenz. Die Leber ebenfalls von reichlicher Blutfülle, ihre Gestalt normal. Der Darmkanal, Genitalapparat, Nieren und Blase bieten nichts Bemerkenswerthes dar. Kein Harnsäureinfarct.

Beim Abtrennen der Kopfhaut stösst man in dem, wie erwähnt, ödematösen Gewebe auf umfängliche Hämorrhagien, welche bis zum Pericranium reichen. Eine noch weit grösseere Blutung ist zwischen Dura und Pia mater erfolgt, woselbst ein schwarzrother Blutklumpen von durchschnittlich 5 Mm. Dicke die ganze rechte Convexität überzieht, und sich tief in den Längsspalt hineinsenkt. Das Gehirn selbst ist von gewöhnlicher Grösse und Consistenz, blutreich, ohne Heerdblutungen und ohne mikroskopisch nachweisbare Encephalitis. Diagnose: Hydrops ascites et anasarca. Hydrothorax dexter. Haemorrhagiae cutis, Caput succedaneum, Haemorrhagia permagna intermeningealis. Bronchiectasis cystica lobi inf. pulm. dextri. Cyanosis universalis.

Der Nachweis, dass der vielkammerige cystische Sack von einer flimmernden Schleimhautschicht ausgekleidet ist, genügt meiner Meinung nach allein, um die Missbildung der Lunge als eine Bronchiectasie zu legitimiren. Die Diagnose wird indess an Schnittpräparaten durch das gehärtete Object bis in alle Einzelheiten bestätigt. Hier sieht man zunächst vom blossen Auge ein System von grösseren, kleinen und kleinsten Höhlen, welche sämmtlich in einen mittleren gemeinschaftlichen Raum einmünden, und von einander durch dünne Scheidewände abgegrenzt sind. Diese Septa erheben sich theils als niedrige Wülste, theils als grosse Fächer von der Innenwand der Höhle, sowohl von der peripheren als der dem Hilus zuliegenden Seite, und enden mit freiem Rande in die Cyste. Von den grössten fächerartigen Häuten entspringen in der nehmlichen Weise secundäre und tertiäre Scheidewände, es entstehen zahlreiche Recessus, aber keiner derselben steht mit einem normalen Bronchus in offener Verbindung. Zur mikroskopischen Untersuchung eignen sich am besten die Stellen, an welchen noch die dünne Schicht normalen Lungengewebes aufsitzt. Daselbst lässt sich eine stark vascularisirte Pleura mit zartem, welligem Bindegewebe von dem atelectatischen Theil auf die Cystenwand verfolgen. Ein schmaler interlobulärer Bindegewebsfortsatz der Pleura trennt das normale von dem erkrankten Parenchym, und nur ein kleines Grenzstück von Lungensubstanz vermittelt den Uebergang zu der papierdünnen Partie der Blasenwand. Dieses Grenzstück nun, das schon wie oben beschrieben, am frischen Object fast emphysematös aussah, besteht aus embryonalem Lungengewebe, dessen Alveolen fast alle so weit sind, wie die eines erwachsenen Individuums. Manche enthalten einen feinkörnigen, auf Essigsäure verschwindenden Niederschlag, ebensolche zarten Gerinnungen bemerkt man in Spalten des

Pleurabindegewebes, ebensolchen frei in der Höhle. Es ist wohl nicht zu bezweifeln, dass in allen Fällen ein hydropischer Erguss vorliegt, aus welchem durch die Härtung in Chromflüssigkeiten und absolutem Alkohol jener Eiweissniederschlag abgeschieden worden ist. Zwischen den Alveolen, welche noch aus einem Saum granulirter, theils cubischer, theils rundlicher Zellen und homogenem Zwischengewebe ohne elastische Fasern bestehen, liegen nahe bei einander mikroskopische Quer- und Längsschnitte der Bronchien. Diese sind von einem sehr dicken Saum cilientragender Cylinderzellen ausgekleidet, der oft gefaltet in dem weiten Lumen von der Membrana propria abgelöst liegt. Die Bronchien sind zu sehr unregelmässigen Spalten verzogen, bald weit, bald enger, an das Bild eines Sarcoma proliferum s. phyllodes erinnernd. Keiner derselben mündet offen in den Hauptraum der vielkammerigen Cyste, immer liegt noch ein schmaler Saum von zellenreichem Lungengewebe dazwischen, in welchem aber keine Alveolen mehr enthalten sind, sondern die Zellen, welche an den mehr peripherischen Abschnitten die ectatischen Aveolen begrenzten, regellos neben einander liegen. Dieses eigenthümliche Gewebe wird nun gegen den freien Raum des Sackes von einer deutlichen Membrana propria begrenzt, und dieser helle Saum trägt das bereits erwähnte mehrschichtige Cylinderepithel. Ueberall, wo man vom blossen Auge ein Septum oder einen flachen Wulst in der Wand sieht, findet sich ein ähnliches Verhältniss wie das an der kappenartigen Verdickung beschriebene wieder. Ist das Septum ca. 3 Mm. dick, so lässt sich in dem vascularisirten homogenen Grundgewebe eine Andeutung der Zellenlage zu Alveolen erkennen, je dünner es wird, um so regelloser liegen die Zellen, um so mehr gewinnt der Bau Aehnlichkeit mit Granulationsgewebe; beide Flächen jedes einzigen Septums sind mit Bronchialepithel überzogen. Der Bau des Ganzen wiederholt sich an den mikroskopischen Schnitten; es finden sich immer wieder kleine Wülste, d. h. secundäre, tertiäre, quaternäre Cystenwände, in deren jeder ein kleinster oftmals wuchernder und in Dilatation begriffener Bronchus steckt; nirgends lässt sich aber eine Stelle finden, welche auf eine Atrophie, einen völligen Schwund des Zwischengewebes und eine Confluenz mehrer Blasen zu deuten wäre. Es muss demnach eine hydropische Erweiterung eines Hauptbronchus mit allen seinen Aesten vorliegen, welche zu einer Cystenbildung ge-

führt hat, in deren gemeinschaftlichen Raum alle Einzelbläschen einmünden, während die Septa zwischen denselben erhalten sind, und eine Communication der Tochtercysten unter sich verhindert haben. Wo der Druck der hydropischen Bronchien am stärksten war, ist es in dem Gewebe zwischen zwei dilatirten Aesten überhaupt nicht zur Anlage normaler Alveolen gekommen, da, wo dieser Druck sich allmählich entwickelte, sieht man die Anordnung der Alveolen untergehen, und nur an dem kleinen kappenähnlichen Abschnitt, nahe der Verschlussstelle und dem normalen Parenchym lassen sich deutliche hydropische Lungenbläschen nachweisen. Es ist nicht unwahrscheinlich, dass diese Abschnitte, wenn das Individuum am Leben geblieben und älter geworden wäre, zu Emphysemblasen umgewandelt worden wären, sofern nicht auch hier durch fötale Verwachsung des zuführenden Bronchus der Luftzutritt ein für alle Male eine Hinderung erfahren hätte. Ob dies der Fall war, hätte nur durch Lufteinblasen am frischen Präparat entschieden werden können, was in Rücksicht auf die Integrität der Formen des Objects unterblieben ist. Andere Fälle werden zeigen, dass ganz analoge hydropische Erweiterungen der Bronchien und Alveolen auch ohne vorhergegangenen Verschluss eines Hauptastes eintreten können, und da dieselben zugleich Belege dafür sind, dass das Leben der Individuen durch diese Missbildung nicht bedroht wird, so will ich gleich an dieser Stelle auf die Möglichkeit einer angeborenen Anlage zur Emphysementwickelung aufmerksam machen.

Zwei hierher gehörige Fälle sind von Dr. Kessler im Jahre 1858 in seiner Dissertation beschrieben worden, deren Wichtigkeit Herrn Professor Hermann Meyer in Zürich zu einer Reproduction im 16. Bande dieses Archivs veranlasst hat.

No. II. Fall I. (Dr. Kessler.) Das Präparat stammt von einem einjährigen Mädchen. Das Kind war bis zum 5. Lebensmonat anscheinend gesund, erkrankte in dieser Zeit unter Erscheinungen von Asphyxie. Die Respiration wurde pfeifend, Herz- und Pulsschlag unregelmässig und stürmisch, und an Gesicht und Händen trat blaue Färbung auf. Solche Symptome stellten sich von da an häufiger ein, und wurden namentlich durch Liegen auf der rechten Seite geweckt, während linksseitige Lage stets einige Erleichterung gewährte. Anfälle dieser Art nahmen mit der Zeit an Häufigkeit und Heftigkeit zu, und in einem derselben starb das Kind plötzlich. In den Intermissionen zwischen den Anfällen blieb indessen die blaue Färbung der Hautdecken constant, wenn auch in geringerem Grade als während der Anfälle selbst.

Section: Das Herz normal, der Durchmesser der linken Lungenarterie misst 9 Mm., der rechte 13,0 Mm. Der Ductus Botalli geschlossen, Foramen ovale für eine Borste durchgängig.

Die rechte Lunge misst 100 Mm. in der Länge, 87 grösste Breite, 53 grösste Dicke. Regelmässige Lappenbildung. Die Ränder und einige Stellen der äusseren Oberfläche sind emphysematös. An der Innenfläche treten beim Aufblasen einzelne grössere, hanfkorn- bis erbsengrosse Blasen über die Oberfläche hervor.

Die linke Lunge besteht aus zwei Haupttheilen, einem oberen und einem unteren, welche durch einen tiefen Einschnitt bis an die Lungenwurzel getrennt sind. Der untere Theil besteht aus 3 zungenförmigen Läppchen, welche von der Wurzel an, wo sie am dicksten sind, schon getrennt, sich flach an einander legen, und gegen die Peripherie hin allmählich schmaler werden. Der hinterste von diesen Lappen ist der grösste und liegt mit einer ausgedehnteren concaven Fläche dem Diaphragma auf. Grösste Länge 50 Mm., Diaphragmafläche 42 Mm., in der Mitte 16 Mm. dick, 35 Mm. breit. Der mittlere Lappen ist 70 Mm. lang. Die Gesammtheit der 3 Lappen beträgt in ihrem Volumen ungefähr den 5. Theil des Volumens der rechten Lunge. Parenchym normal lufthaltig. Der obere Theil der linken Lunge bildet einen weiten fibrösen Sack mit sehr dünner Wandung; an der Lungenwurzel bildet indessen den Anfang dieses Theiles eine geringe Menge normalen Lungenparenchyms (vgl. Fall I), welches gegen die Wandung des Sackes scharf abgesetzt ist, und mit dem Parenchym des unteren dreilappigen Theiles in Continuität steht. Bei der Eröffnung zeigt sich der Sack mit Luft gefüllt, die innere Oberfläche desselben, welche durch eine Schleimhaut gebildet wird, ist im Allgemeinen glatt, zeigt indessen einzelne schmale, nach innen vorspringende Falten; einige grössere Falten dieser Art finden sich an dem Wurzelende der Blase, und unter diesen münden, wie man sich durch Lufteinblasen und Einführen von Borsten überzeugen kann, Bronchialäste ein. Diesen faltigen Vorsprüngen im Innern des Sackes entsprechend liegen in der Substanz der Wandung desselben stärkere Zellgewebestränge, welche sich in verschiedenen Richtungen durchkreuzen und grössere und kleinere dünnere Stellen zwischen sich lassen. — Die hintere innere Fläche dieses Sackes zeigt sich an einzelnen Stellen verkreidet. — Die Umrisse dieses Lungentheiles geben im Wesentlichen die innern Umrisse des oberen Theiles der linken Thoraxhälfte wieder. Grösste Länge des Sackes 111 Mm., Querdurchmesser 93 Mm.

Die Uebereinstimmung meines ersten Falles mit diesem Vorstehenden ist bis auf unwesentliche Einzelheiten eine so grosse, dass ich beispielsweise die Beschreibung, welche Meyer von der Innenfläche des Sackes giebt, wörtlich hätte wiedergeben können. Auch die Abbildung im 16. Bande würde mit meinem Präparate (von der Verschiedenheit der befallenen Lappen abgesehen) sich decken. Damit ist also unwiderleglich bewiesen, dass eine angeborene Bronchiectasie so hohen Grades sich nichtsdestoweniger

über die Geburt hinaus erhalten kann, und klinische Symptome hervorbringt, wie bei erwachsenen Individuen, Anfälle von Asphyxie, später andauernde Cyanose. Sehr werthvoll ist ferner die Angabe von Meyer, dass die Ränder der rechten Lunge emphysematös waren, und dass ausserdem einzelne hanfkorn- bis erbsengrosse Blasen beim Aufblähen des Lappens zum Vorschein gekommen seien. Diese letzteren könnten grössere Emphysemblasen sein, allein ich habe Gründe für die Annahme, dass auch sie erweiterte Bronchialenden darstellten und dass hier somit zwei in ihrer Form verschiedene bronchiectatische Cysten der Fötalzeit vorlagen; ich werde weiterhin hierauf zurückkommen. Einen Unterschied von principieller Bedeutung glaube ich indessen in dem Umstande zu finden, dass die cystische Aussackung dieser Lunge ohne Verschluss der zuführenden Bronchien eingetreten ist.

No. III. Der zweite von Meyer an einem fünf- bis sechsmonatlichen Fötus beobachtete Fall zeigt, dass auch bei offenen Bronchien eine Ectasie durch hydropischen Erguss erfolgen kann.

„Die rechte Lunge ist 46 Mm. lang, 32 Mm. breit, 26 Mm. dick. Auf der vorderen Fläche des oberen Lappens sieht man eine dünnwandige Blase von dem Umfang einer kleinen Wallnuss, deren Höhle sich bis in die Nähe der Lungenwurzel in die Substanz der Lunge einsenkt, so dass somit der grösste Theil dieses Lappens in der Bildung dieses Blasenraumes aufgegangen ist. Den Inhalt der Blase bildet eine wässerige Flüssigkeit. Auf dem der Lungenwurzel zugewendeten Boden derselben sieht man zwischen leicht vorspringenden wulstigen Falten zahlreiche kleinere Löcher, welche, wie durch Lufteinblasen nachzuweisen ist, Einmündungen von Bronchialästen in den Sack sind. Aehnlich gebildete kleinere Blasen, durch nur dünne Scheidewände von einander getrennt, zeigt die innere Fläche des oberen Lappens und ebenso die ganze Oberfläche des mittleren und unteren Lappens, jedoch in der Weise, dass die kleineren Blasen sich an der Costalfläche der genannten Lappen vorfinden, die grösseren dagegen an den übrigen Oberflächen derselben. Auch in dem Inneren der Lungen scheinen zahlreichere Blasenräume dieser Art mit den Bronchien in Verbindung zu stehen, es zeigt sich wenigstens der Durchschnitt in der Nähe der Lungenwurzel sehr weitmaschig. Die linke Lunge ist 36 Mm. lang, 27 breit und 11 dick. Sie zeigt an ihrer ganzen Oberfläche dieselbe Beschaffenheit, wie der mittlere und untere Lappen der rechten Lunge, indem ebenfalls zahlreiche Blasen über die Oberfläche der Lunge zerstreut sind, von welchen ebenfalls die kleineren auf der Costalfläche gelegen sind. Die innere Oberfläche der Blasenräume ist im Wesentlichen ganz dieselbe wie diejenige rechts, nur dringen die Blasen etwas tiefer in die Substanz der Lunge ein, und die um die Bronchialöffnungen befindlichen wulstigen Falten treten dadurch etwas stärker hervor.“

Hier handelt es sich also um eine cystische Erweiterung sowohl der grossen Bronchialstämme, als ihrer Aeste durch eine abnorme fötale Flüssigkeitsansammlung bei erhaltener Wegsamkeit der sämmtlichen Bronchiallumina.

No. IV[1]). Am 26. Februar 1878 wurde der 25jährige Goldarbeiter Peregrin Gottwald auf der Abtheilung des Herrn Prof. Fraentzel aufgenommen. Der Vater des G. hat viele Jahre hindurch an asthmatischen Anfällen gelitten; er selbst hat von seiner Kindheit an immer etwas gehustet. Seit 2 Jahren haben sich in Folge einer heftigen Erkältung zu dem Husten Anfälle von Beklemmung gesellt, welche anfangs nur alle 3 bis 4 Wochen auftraten, und von kurzer Dauer waren, später aber sich derart steigerten, dass Pat. seine Thätigkeit einstellen und das Krankenhaus aufsuchen musste. Man fand ihn schwächlich gebaut, im Bette mit vornüber gebeugtem Kopfe aufrecht sitzend, Gesicht und Lippen blass und tief cyanotisch. Er klagt über enorme Athemnoth, heftigen Husten. Das Sensorium frei, keine Oedeme, kein Fieber. Unter Zunahme der Dyspnoe trat am 8. März bei einem heftigen asthmatischen Anfall Pneumothorax ein, am 18. März erfolgte der Tod.

Am 19. März 1878 dictirte ich das folgende Obductionsprotocoll:

„Kleine Leiche mit sehr weitem, nach vorn sich kielförmig zuschärfenden Thorax, blassen mageren Hautdecken, und dürftiger blassrother Musculatur. Zwerchfell rechts kugelförmig in den Bauchraum vorgewölbt, links der Höhe des unteren Randes der fünften Rippe entsprechend. Es wird nunmehr aus der Haut der rechten Brustseite eine Falte gebildet, letztere mit Wasser angefüllt, und der Brustraum unter dem Niveau des Wassers eröffnet. Dabei entleeren sich aus letzterem ziemlich zahlreiche Luftblasen. Nach Herausnahme des Sternums collabirt die rechte Lunge gar nicht, sondern füllt den ganzen weiten Raum der rechten Thoraxhälfte aus, und ragt noch erheblich nach links hinüber, so dass das Mediastinum und das Herz sehr weit nach links herübergedrängt sind. Dabei erscheint der rechte Oberlappen absolut blass, grauweiss, der Mittellappen graublau mit eingesprengten schwarzen Streifen, der Unterlappen wiederum blass (pigmentfrei) und nur an der Basis leicht rosa gefärbt. Der Oberlappen stellt, wie bei durchfallendem Lichte zu sehen ist, ein System von mindestens erbsengrossen, vielfach confluirenden äusserst dünnwandigen Bläschen dar, die nach der Lungenwurzel zu etwas kleiner, nach den Rändern zu grösser werden. Ganz ähnlich beschaffen ist der Mittellappen, nur sind die Bläschen in ihnen ungleich kleiner; ein Abschnitt nahe der Lungenwurzel bietet unter dem Fingerdruck ein Knistern dar, welches etwa dem einer mit Luft gefüllten normalen Lunge analog ist. Die Pleuraoberfläche glatt; die des Mittellappens zeigt einige fleck- und strichweise vorhandene Hämorrhagien.

[1]) Dieser ausserordentlich merkwürdige Fall ist wegen seiner klinischen Wichtigkeit von Fraentzel in den Charité-Annalen 1878 mitgetheilt worden. Das Präparat, welches bei der Section zur Aufbewahrung in der Sammlung des pathologischen Instituts besonders geschont war, ist leider im Verlaufe einer Untersuchung auf der Klinik verloren gegangen.

Der der Lungenwurzel zunächst gelegene Abschnitt des Unterlappens ist verhältnissmässig kleinblasig (vergl. Fall I und beide Fälle von Meyer). Der ganze übrige Theil des Unterlappens ist in einen grossen schwappenden, vielkammerigen Sack verwandelt, welcher eine röthliche Flüssigkeit enthält, die beim Anheben der abhängigsten Theile sehr leicht in die höheren Lungenabschnitte abfliesst. An der Begrenzungsfläche zwischen Ober- und Unterlappen liegt dem letzteren angehörig ein etwa stecknadelkopfgrosses Loch, welches aber bei der grossen Weichheit und Beweglichkeit der umliegenden blasig veränderten Lungentheile sehr leicht verlegt wird, so dass bei dem Aufblasen der Lunge ad maximum, welches in situ vorgenommen worden war, das Ausströmen von Luft nicht hatte wahrgenommen werden können.

Die linke Lunge ist an ihrer Basis durch alte bindegewebige Verlöthungen adhärent, und im Bereich dieser adhärenten Partien gleichfalls stark emphysematös. Ebensolches Emphysem findet sich hie und da an den scharfen Rändern. Die Emphysemblasen sind aber durchgehends kleiner als rechts. Das übrige Parenchym der linken Lunge pigmenthaltig und, soweit äusserlich zu constatiren ist, von normalem Luftgehalt. — Schnitte durch die Lungen werden nicht geführt um die Conservirung derselben in der pathologischen Sammlung zu ermöglichen. —

Herz ziemlich gross, die Lage des rechten Randes entspricht ungefähr der äusseren Lage der linken Brustwarze, die des linken Randes etwa der linken Linea axillaris ant. Beim Aufschneiden zeigt sich, dass die Vergrösserung ausschliesslich auf Rechnung des rechten Ventrikels kommt, dessen Höhle erheblich erweitert ist, während die Musculatur stark verdickt und braunroth erscheint. Klappenapparat intact.

Alle Unterleibsorgane auffallend klein, sehr stark bluthaltig, im Zustande ausgesprochener Induration.

Der Befund war mir damals in genetischer Hinsicht völlig unklar; ich erwartete erst von der Untersuchung am gehärteten Präparat genauere Aufschlüsse, und bedauere aufrichtig, dieselben wegen des erwähnten Unfalls nicht in gewünschtem Umfange beibringen zu können. Dennoch lässt sich jetzt mit Hülfe der sehr eingehend durchgeführten Epikrise Fraentzel's das Wesentliche soweit herstellen, dass ich diesen Fall als eine genaue Parallele des ersten Falles von Herm. Meyer hinstellen kann.

Die Anamnese ergiebt, dass der Vater des G. lange Jahre an Asthma gelitten und daran gestorben ist. Seit frühester Kindheit krankt Patient an Husten. In einem Alter von 25 Jahren, in welchem Asthma und Emphysem sehr selten vorkommen, stirbt Patient unter diesem Krankheitsbilde, und es findet sich bei ihm eine blasige Entartung einer Lunge so ausgedehnt, wie sie niemals selbst bei alten Leuten beobachtet worden ist. Bei der Aufnahme in die Charité war gleichmässig über beiden Lungen heller Percussionsschall, beider-

seits vesiculäres Athmungsgeräusch. Daraus geht hervor, dass auch rechts die Luft bis in die letzten Endbläschen der erkrankten Lunge eingesogen worden ist, dass also auch die röthliche klare Flüssigkeit, welche den gemeinschaftlichen Sack erfüllte, und durch blosses Umwenden der Lunge in andre Lappentheile übergeführt werden konnte, erst später als am Tage der Aufnahme in denselben hineingelangt ist, also einem acuten Oedem gleichzustellen ist. Die offene Communication des vielkammerigen Sackes mit den Bronchien wurde durch Einblasen von Luft bei der Section ausser Zweifel gestellt. Nirgends besteht eine Verwachsung der Pleurablätter oder sonst nachweisbare Veränderungen, welche als auch nur einigermaassen plausible Erklärungen für die cystische Entartung der Lunge zugelassen werden könnten; gerade da, wo die linke Lunge adhärent ist, besteht nur schwaches Emphysem. Dazu kommt ein Umstand, der mir vor allen einen congenitalen Ursprung zu beweisen scheint, das ist der absolute Mangel an Lungenpigment im rechten Ober- und Unterlappen, und der beinahe vollständige Pigmentmangel im Mittellappen. Diese höchst auffallende Erscheinung lässt sich bei der Annahme einer später entstandenen Bronchiektasie und Emphysembildung durchaus nicht begreifen. Sowohl von normaler als von chronisch katarrhalischer Bronchialschleimhaut wird Kohlenpigment, wenn auch weniger als von den Alveolen, aufgenommen, es kann also nur an der inneren Einrichtung, an einer perversen Anordnung der Lymphgefässe liegen, dass die eine Lunge fast ganz pigmentfrei geblieben ist, während die andere doch solches in reichlicher Weise enthalten hat. —

Die bisher aufgeführten Fälle stellen eine stufenweise Entwicklung einer congenitalen, durch hydropische Ansammlung bedingten Bronchiectasie dar, die an einem 5monatlichen Fötus, an einem ausgetragenen Kinde, an einem einjährigen Mädchen, und einem 25 Jahre alten Manne in allen wesentlichen anatomischen Eigenschaften übereinstimmt, und namentlich darin, dass bei allen Präparaten der Hauptbronchus mit seinen Aesten gleichmässig dilatirt ist, so dass eine mittlere Cyste besteht, in welche alle seitlich ansitzenden Secundärcysten einmünden. — Diese **Bronchiectasis universalis** ist in einem Fall bei Verwachsung der zuführenden grossen Bronchien, in drei Fällen bei völliger Wegsamkeit derselben eingetreten.

Mit diesen Befunden von universellen cystischen Bronchiectasien scheinen indessen die Möglichkeiten der angeborenen Cystenbildungen noch nicht erschöpft zu sein.

Eine wesentlich andere Form derselben Erkrankung bietet der folgende Fall dar:

No. V. Unter No. 11, 1877 bewahrt die Sammlung des pathologischen Instituts ein Präparat auf, das uns von Herrn Dr. Ad. Lesser eingeliefert worden ist. Dasselbe stammt von einem 4½ Monate alten Mädchen Gertrud Henschke, das am 11. Januar 1877 im forensischen Institut zur Section kam[1]).

Beide Lungen waren frei im Thorax, ihre Pleuren an vielen circumscripten Stellen von mattem trübem Aussehen, von zarter Fibrinschicht überzogen; die Lungen voluminös und den Trübungen der Pleura entsprechend von derben bronchopneumonischen Hepatisationen durchsetzt. Die Oberfläche beider Organe, vornehmlich der rechten enthielt eine grosse Anzahl circa kirschkerngrosser, sehr dünnwandiger, durchscheinender, mit wasserklarem Inhalt gefüllter Cystchen. Auch an den hepatisirten Abschnitten war der Ueberzug der kleinen Bläschen transparent, der Inhalt klar. „Die Thymusdrüse ist klein, schlaff, blassroth. Der Herzbeutel ist leer, die rechte Vorkammer enthält einen Theelöffel voll schlaffen gallertartigen Gerinnsels, die rechte Kammer wenig flüssiges Blut. Im Ganzen ist das Herz, namentlich das linke ziemlich straff, an der Aussenfläche blassroth, die Kranzgefässe wenig gefüllt. Die linke Vorkammer ist reichlich mit flüssigem dunkelkirschrothem Blut gefüllt, die Kammer leer. Das Herz ist etwas grösser als die Faust des Kindes. Die Herzklappen sind zart und schlussfähig, die innere Herzhaut blass, ebenso wie das Herzfleisch.“ Die Milz misst 6 Cm. in der Länge, 5 in der Breite, 1 in der Dicke. Leber schwach mit Fett infiltrirt, ist 16 Cm. breit, 9 Cm. hoch, 5 dick, sehr blutreich. In den Nieren einzelne Tuberkel. Starke Abmagerung der ganzen Leiche.

Herr Professor Virchow liess von der Wand einer Cyste ein mikroskopisches Präparat anfertigen, es fanden sich zahlreiche Flimmerzellen, und so wurde der Fall im demonstrativen Cursus den 13. Januar als Bronchiectasie vorgeführt. Ich habe nach vollendeter Härtung das merkwürdige Object dann weiter untersucht und gefunden, dass die Bläschen vollständig abgeschlossen, rings von einer flimmernden Epitheltapete ausgekleidet sind, nicht mit offenen Brochien communiciren. Dagegen treten auf einem gegen den Hilus geführten Schnitte weiter in der Tiefe ähnliche, steck-

[1]) Die citirten Befunde vom Herzen und den anderen Organen rühren aus dem von den Herren Geheimräthen Liman und Wolff dictirten Sectionsprotocoll her.

nadelknopf- bis erbsengrosse glattwandige Höhlen zum Vorschein, welche mehrfach hintereinander liegen, und durch ihre Lage den Verlauf grösserer Bronchialäste bezeichnen. Sie alle sind geschlossen, doch kommt es vor, dass je zwei der dichtest stehenden durch einen sehr kurzen engen Kanal mit einander communiciren, oder geradezu zu einem gemeinschaftlichen kleinen Quersäckchen vereinigt sind. Mikroskopische Schnitte bestätigen nur an einigen dieser tiefer von der Oberfläche abliegenden Cysten auf den ersten Blick den bronchiectatischen Charakter; die grössere Zahl von ihnen, welche mitten in Heerden zelliger Hepatisation eingebettet sind, erscheinen ihrer Epitheldecke entkleidet. Die Innenfläche ist zwar vollkommen glatt und eben, ihre innerste Schicht besteht aber aus feinkörniger albuminöser Masse, die auf einer structurlosen Basalmembran aufgelagert ist, und hie und da ist sogar diese Wand selbst in eine feinkörnige käsige Lamelle umgewandelt. Dennoch schwinden bei genauerem Zusehen alle Zweifel, da diese Cysten mit degenerirter Epithelschicht unverhältnissmässig grosse in starker Proliferation begriffene Knorpelinseln in ihrer Wand enthalten. Ganz gleiche knorpelige Bestandtheile finden sich auch in den erbsengrossen peripherischen Bläschen, deren Cylinderepithel noch unversehrt erhalten ist. Unmittelbar an die abgeschlossenen Bronchiectasien stossen Alveolen an, welche durch grosse Zellenpfröpfe ausgefüllt sind. Innerhalb der letzteren, sowie im Lumen einzelner Bronchioli und in den feinkörnigen Wandschichten kleinerer Cysten bemerkt man ausserordentlich zahlreiche Corpora amylacea. Nur die Wände der allergrössten Bläschen enthalten ausserhalb der Epithelauskleidung eine Zone sehr zellenreichen und von dicken Gefässen durchzogenen Granulationsgewebes. — Ausser diesen Veränderungen deckt nun die mikroskopische Untersuchung noch eine Erkrankung der Alveolen auf, welche durch die pneumonische Infiltration vorher völlig unsichtbar geworden war. Zwischen den Cysten besteht nehmlich ein weit vorgeschrittenes alveoläres Emphysem mit Rareficirung der Alveolensepta und Confluenz der erweiterten Lungenbläschen zu Stecknadelkopfgrösse. Diese Bilder unterscheiden sich nur durch völliges Fehlen von Lungenpigment von Präparaten, welche bei emphysematösen Veränderungen höheren Grades an erwachsenen Individuen gefunden werden.

Der Unterschied dieses Falles von der ersten Reihe ist ohne

Mühe verständlich. Während dort ein grosser Bronchus mit allen seinen Nebenästen hydropisch entartet war, bilden die Bronchien hier kleine cystische Ectasien, öfters an demselben Aestchen mehre aufeinanderfolgende, während das Lumen zwischen denselben verschlossen ist. Aehnliche cystische Entartungen der peripherischen Bronchialendigungen bot Fall II (H. Meyer) neben Emphysem der rechten Lunge dar, so dass dort eine Combination beider Formen, deren eine die linke, deren andere die rechte Lunge befallen, vorzuliegen scheint; nur darin ist jene Lunge von dieser des Falles V verschieden, dass dort ein offener Zusammenhang der Höhlen mit den Bronchialenden nachzuweisen war. Das alveoläre Parenchym ist an vielen Stellen stark emphysematös entartet, also ganz analog den früheren Fällen. Dennoch könnte hier der Einwurf gemacht werden, da das Kind bereits 4½ Monat alt sei, so könne sich die Affection füglich in dieser Lebensperiode erst entwickelt haben. Bezüglich des Emphysems müsste ich diese Beschränkung zulassen, die bronchiectatischen Cysten dagegen enthielten, wie oben beschrieben, einen klaren wässerigen Inhalt, ganz wie diejenige des neugeborenen Kindes (Fall I), während die Höhlen in den nicht seltenen Fällen von Bronchiectasie bei phthisischen Kindern und Erwachsenen entweder leer oder mit zelligem, käsigem oder kreidigem Inhalt erfüllt sind.

Ich füge hier einen Fall an, welchen Virchow in seiner Arbeit: „Zur Entwicklungsgeschichte des Cretinismus und der Schädeldifformitäten“ [1]) aufführt, da er mit dem soeben beschriebenen eben so viele Analogien darbietet, wie die Fälle von Hermann Meyer mit meinem Fall No. I. Virchow schreibt:

No. VI. „Unter No. 77 findet sich in der anatomischen Sammlung (Würzburg) ein ungewöhnlich grosser, fast cretinistisch aussehender, ausgetragener, 9monatlicher männlicher Embryo, der frisch 9 Pfund 11 Unzen gewogen haben soll und 47 Cm. lang ist ... übrigens ist der Körper wohlgebildet, besonders der Hodensack ungewöhnlich gross ... Am Halse eine 6 Cm. breite, 2 Cm. dicke, links 3, rechts 4 Cm. hohe Kropfgeschwulst.

Gleichzeitig finden sich sehr sonderbare Veränderungen in der Brust. Die Thymusdrüse ist von mässiger Grösse und enthält eine ziemlich grosse Höhle. Das sehr vergrösserte Herz ist fast quergelagert, hat besonders rechts sehr dicke Wandungen, und enthält äusserst derbe Gerinnsel, scheint aber sonst normal zu sein. Dagegen sehen die luftleeren, jedoch nicht ganz kleinen Lungen

[1]) R. Virchow, Gesammelte Abhandlungen S. 982.

äusserlich fast emphysematisch aus, indem sowohl an der äusseren als inneren Oberfläche der verschiedenen Lappen blasige, bald einzeln, bald gruppirt stehende helle Erhebungen erscheinen, die beim Einschneiden als glattwandige leere Höhlen sich darstellen. Allein nirgends lässt sich ein Zusammenhang mit Bronchien oder Luftzellen auffinden, vielmehr ergiebt sich hie und da evident die Lage dieser Blasen im Zwischenläppchengewebe, und bei genauer Betrachtung wird es sehr wahrscheinlich, dass wir es mit erweiterten Lymphgefässen zu thun haben, indem besonders gegen die Lungenwurzel hin sich längere rosenkranzförmige parallel neben einander verlaufende Stränge verfolgen lassen. Auch ist die Wand der Höhlen so glatt und dicht, dass man nicht wohl an interlobuläres Emphysem denken kann, dessen Verbreitung überdies gewöhnlich nicht ein so vielfaches und zugleich kleingruppirtes zu sein pflegt. Einzelne der grösseren Blasen erreichen den Umfang einer starken Erbse ....“ Ferner finden sich Blutextravasate (vgl. Fall I) im Scrotum, im Gehirn, in Brust- und Bauchhöhle.

Die Aehnlichkeit ist in allen wesentlichen Punkten vollkommen, und wenn ich mir erlaube in der Deutung von Virchow abzuweichen, so finde ich dafür eine Rechtfertigung in ganz äusserlichen Umständen, welche damals eine genaue Untersuchung nicht möglich werden liessen. Virchow sagt selbst bald darauf: „Es ist gewiss sehr zu bedauern, dass die Untersuchung dieses Kindes nicht alsbald nach dem Tode gemacht ist; die Einwirkung des Spiritus hat eine Reihe von Veränderungen herbeigeführt, deren Ausdehnung sich nicht einmal übersehen lässt. Insbesondere wage ich mich nicht mit vollständiger Sicherheit über die Beschaffenheit der Lungen zu äussern, wenngleich ich es für sehr wahrscheinlich halte, dass hier eine ähnliche Lymphgefässectasie bestanden habe, wie ich sie früher von der Makroglossie der Neugebornen beschrieb.“

No. VII. Auf einen ferneren Fall macht mich Herr Professor Orth in Göttingen aufmerksam, den M. Barlow[1]) in der Pathological society of London am 16. December 1879 vorgezeigt hat. Es war

[1]) Es heisst in The British medical Journal 3 January 1880 wörtlich: Congenital Atelectasis, Emphysema and a cyst of the lung. Dr. Barlow showed the lungs of a child three month old, who had suffered from slight cough, but without dyspnoea. The hearts apex lay to the right of the sternum, but there was no pleuritic effusion. A diagnosis of the coexistence of atelectasis and emphysema was made, with proved to be correct. In the interior of the upper lobe of the left lung was a cyst, of the size of a spanish chestnut, containing air. No opening could be found in it; the lining was smooth, and when held up to the light, the wall was seen to be composed of collapsed air-vesicles.

die Lunge eines 3 Monate alten Kindes, bei dem sich congenitale Atelectase, Emphysem und eine Cyste im linken Oberlappen von der Grösse einer Kastanie vorgefunden. Die Cyste scheint nur einkammerig gewesen zu sein, ihre Innenfläche von einer Schleimhaut ausgekleidet. Leider fehlen Angaben über die mikroskopische Beschaffenheit derselben, ja es ist nicht einmal mit Bestimmtheit ersichtlich, ob eine Communication mit Bronchien bestanden hat oder nicht, da Barlow einerseits zwar angiebt, dass der Sack mit Luft gefüllt gewesen, andrerseits aber bemerkt, dass eine Oeffnung in ihm nicht nachweisbar sei. Trotzdem ist selbst theoretisch kaum eine andere Deutung denkbar, als dass die Blase eine bronchiectatische ist, und wie in den anderen Fällen ist auch hier wenigstens die erste krankhafte Anlage zur Bildung des Emphysems in die Zeit der fötalen Entwicklung zurückzuverlegen. Wie hohe Grade diese Störungen erreichen können, bevor sie endlich zum Tode führen, geht aus dem folgenden Fall hervor:

No. VIII. Christian Robenick, Schneidergeselle, 38 Jahre alt, wurde am 3. März 1880 auf die Medicinische Klinik der Charité aufgenommen, er starb unter den Erscheinungen extremer Dyspnoe und Cyanose am 9. März. Am 10. fand ich bei der Section: Eine mittelgrosse, kräftig gebaute männliche Leiche mit dunkel cyanotischer Hautfärbung des ganzen Gesichts, des Nackens und aller abhängigen Körpertheile. Die Unterextremitäten stark ödematös geschwollen. Die Haut am Rumpf ebenfalls ödematös. Die Musculatur sehr dürftig, schlaff, dunkelroth. Die grossen Venen des Halses sind so strotzend mit Blut gefüllt, dass beim Einschneiden dunkles flüssiges Blut in einem Strahl hervorspringt. Zu beiden Seiten der Trachea liegt eine 9 Cm. lange, 4½ Cm. breite, und nahezu 5 Cm. dicke Kropfgeschwulst (vgl. No. VI, Fall von Virchow), die zum Theil aus hyperplastischem Drüsengewebe, zum anderen aus gallertigen Cysten zusammengesetzt ist. Bei der Eröffnung der Bauchhöhle entleert sich ziemlich reichliche wässerige Flüssigkeit; das Zwerchfell steht rechts im 4., links im 6. Intercostalraum. Baucheingewelde äusserlich blassrosa, der Ueberzug spiegelnd glatt. Nach Wegnahme des Brustbeins stellt sich folgender Situs dar: Der Anblick wird dominirt durch die linke Lunge, deren freier Rand einen Theil des Herzens deckend weit über die Mittellinie nach rechts ragt, ohne sich im mindesten zu retrahiren. Das Herz liegt völlig auf der rechten Seite der Wirbelsäule und berührt mit seinem rechten Ventrikel beinahe die Brustwand in der rechten Mamillarlinie (vgl. No. IV, VI, VII). Dadurch wird die rechte Thoraxhälfte so vollständig verlegt, dass man vorerst das Herz bei Seite schieben muss, um die kleine, zu einem doppeltfaustgrossen kugeligen Klumpen retrahirte rechte Lunge zu Gesicht zu bekommen. In der Pleurahöhle rechts etwas klare Flüssigkeit, das Rippenfell zart, überall glatt und glänzend. Zur besseren Uebersicht werden Hals- und Brustorgane gemeinschaftlich herausgenommen. Auch hierbei

entleert sich wiederum aus den durchschnittenen Venen, namentlich der V. cava inferior ein Strahl dunkelrothen flüssigen Blutes.

Der Herzbeutel ist fast leer, seine beiden Blätter rein weiss, spiegelnd. Die Herzoberfläche enthält längs der Kranzgefässe reichliches Fettgewebe. Das Herz ist gross; der bei weitem überwiegende Abschnitt fällt auf den rechten Ventrikel, dessen Antheil an der Basis 9 Cm. gegen 3 Cm. des linken beträgt. Die Entfernung von der Schlusslinie der Pulmonalis zur Herzspitze längs dem Septum gemessen 11 Cm., die analoge Entfernung links 10 Cm. Die Wand rechts ist so derb und dick, wie unter gewöhnlichen Verhältnissen die des linken, sie misst 1 bis 1,5, ihre Farbe hellroth, das Endocard überall zart, die Klappen intact. Links ist der Ventrikel enger, die Wand schlaff in maximo 1,9 Cm. dick. Klappen dünn, durchscheinend, nur das hintere Mitralsegel retrahirt. Foramen ovale, Ductus Botalli geschlossen.

Linke Lunge sehr voluminös, durchaus lufthaltig. Der Oberlappen durch alte feste Bindegewebsstränge mit der Thoraxwand und dem Herzbeutel verwachsen. Seine Spitze ist umgelegt und dadurch eine tiefe Falte entstanden, welche einen dritten Lappen vortäuscht. An der Basis feste Adhäsionen mit dem Zwerchfell. Die ganze vordere Fläche ist frei und glatt. Sie zeichnet sich durch starken Pigmentgehalt in frappanter Weise von der rechten Lunge aus. Ihre Alveolen an den Rändern grosschaumig, keine Rarefaction. Auch der Durchschnitt enthält viel rein schwarzes Pigment. Starker Blutreichthum; in den Bronchien viel zäher glasiger Schleim, ihre Mucosa dunkelroth und geschwollen. Mikroskopisch erscheinen die Alveolen weit, reich an elastischen Fasern, das Pigment liegt in den interlobulären Septis und besonders reichlich in den Wandungen der kleinsten Bronchien abgelagert. Keine rothe Induration. Bronchialdrüsen am Hilus wenig über kirschkerngross, rein schwarz. —

Die rechte Lunge gleicht bei der Herausnahme eher einem Ovarialkystom als einer Lunge. Sie scheint von einer dicken fibrösen Hülle umgeben, welche am Oberlappen mannichfache Bindegewebsstränge zum Herzbeutel und gegen die Trachea hinsendet, aber nirgends mit dem Thorax selbst verwachsen ist. Man kann nur einen oberen und einen unteren Lappen unterscheiden, welche bis gegen den Hilus trennbar sind, obwohl einige Bindegewebszüge des Ueberzugs die Oberflächen mehrfach verbinden. Der Mittellappen fehlt. Der Unterlappen besitzt eine ebenfalls derbe aber glatte Pleura mit einigen rein weissen, flachen, sehnigen Verdickungen. Unter diesem Ueberzuge gewahrt man einen neben dem andern liegend wallnuss- bis taubeneigrosse, schlaffe, fluctuirende Säcke, die theils durch dünne fibröse Balken, theils durch breite Züge derben Parenchyms von einander geschieden sind. Beim Einblasen von Luft erweitert sich die linke Lunge noch mehr, ohne sich später merklich wieder zusammenzuziehen. Rechts füllen sich die schlaffen Halbkugeln zu kirsch- bis taubeneigrossen Blasen, auch die grösseren resistenten Parenchymabschnitte werden zu haselnussgrossen dickwandigen Cysten aufgebläht. Im Zustande straffer Spannung misst die ganze Lunge 18 Cm. in der Länge, 8 Cm. in der Breite, 6 Cm. vom vorderen Rande zum Hilus. Auch jetzt ist äusserlich keine Aehnlichkeit mit einer normalen Lunge zu erkennen, da nirgends eine feinblasige zarte Oberfläche, nirgends auch nur eine Spur von Pigment zu finden ist.

Entsprechend den zwei Lappen existiren auch nur zwei Hauptbronchen, deren oberer gleich bei seinem Beginn ein äusserst enges Lumen und dicke Knorpelplatten (vgl. Fall No. V) in der Wand aufweist, während der untere von normaler Weite ist. Die Schleimhaut beider ist stark geschwollen und injicirt, auf der Oberfläche viel schleimiges Secret. Ebenso beschaffen ist die Innenfläche der Luftröhre; an der rechten Seite derselben sitzt ein fast kirschgrosses, durch eine enge Oeffnung mit dem Lumen der Trachea in Verbindung stehendes Divertikel. Die Wand desselben misst 3—6 M.m., sie ist innen von einer sehr dicken, stark gefässreichen Schleimhaut mit cilientragendem Epithel ausgekleidet. Aussen wird sie von Bindegewebe überzogen, in das einige pigmentführende Lymphdrüsen eingebettet liegen. Kehlkopf und Pharynxschleimhaut tief cyanotisch, der Kehldeckel seitlich comprimirt. Von einer der Blasen wird ein Stück excidirt und frisch untersucht, das ganze Präparat im luftgefüllten Zustande gehärtet. Die mikroskopischen Schnitte der Cystenwand ergeben eine innerste Schicht von mehrschichtigem Cylinderepithel mit Flimmerhärchen, darauf folgt eine helle Basalmembran, darauf ein zellenreiches Granulationsgewebe mit ganz excessiv weiten dünnwandigen Gefässen, darauf Lamellen von zartem Bindegewebe, das gegen die äussersten Pleuraschichten derbere Fasern annimmt. An den Uebergangsstellen des zellenreichen Gewebes zu den feinen Lagen von fibrösem Gewebe erblickt man hie und da längliche, zu vieleckigen Figuren ausgezogene Spalten, welche eine continuirliche Innenlage von einschichtigen Cylinderzellen führen. Nirgends eine Andeutung von Alveolen, nirgends elastische Fasern oder Pigment. —

Nach vollendeter Härtung bestätigt ein Schnitt durch die rechte Lunge den Befund, wie er bei der Section angenommen wurde in allen wesentlich Punkten. Die grössten und grossen Bronchien sind eng (kaum für dicke Sonden durchgängig), die Aeste etwa dritten Grades sind zu grossen Säcken dilatirt, welche die ganze Lunge von der Spitze zur Basis in gleichmässiger Vertheilung einnehmen. Die einzelnen Blasen sind von einander getrennt durch Parenchymsepta von höchstens 1 Cm. Dicke — von den zwischenliegenden verdickten grossen Bronchusquerschnitten abgesehen! — Von diesen Septis ist es leicht Schnitte zu gewinnen, welche den Bau von einer Cystenwand zur anderen verfolgen lassen. Es zeigt sich dabei wie bei dem frisch entnommenen Stück eine einfache oder mehrschichtige Lage von Cylinderzellen zu innerst beider Cysten; dazwischen liegt je nach der Dicke entweder nur jenes zellen- und gefässreiche Granulationsgewebe, oder in breiteren Scheidewänden lockige Lagen von Bindegewebe, auch wohl eingesprengte Fetttröpfchen in der Mitte, von dem Granulationsgewebe umschlossen.

An vielen Schnitten wird sowohl das zellenreiche wie das fibröse Gewebe unterbrochen durch sehr zartwandige, weite, mikroskopische Cystchen mit einfacher Cylinderzellenauskleidung. Nirgends habe ich normale Alveolen oder schiefrig indurirtes Gewebe oder auch anderes Narbengewebe gefunden, wie es sonst schrumpfendem Lungenparenchym zukommt. Nahe dem Hilus liegen mehrere haselnussgrosse Lymphdrüsen, die nur bei mikroskopischer Untersuchung vereinzelte schwarze Zellen zeigen, während oft im ganzen Gesichtsfeld kein Kohlenpartikelchen sichtbar ist.

Die Milz erheblich vergrössert, 13 Cm. lang, 8 Cm. breit, 4,2 dick. Der Durchschnitt kirschroth, sehr derb. Nieren vergrössert, Oberfläche feinkörnig, an-

eben, Consistenz ausserordentlich derb, die Rinde breit, vielfach trübe, graugelblich, die Glomeruli strotzend mit Blut gefüllt, Markstrahlen breit, in den Papillen grauweisses sehniges Gewebe mit feinen strahligen Kalkinfarcten. Die Leber etwas vergrössert, sehr blutreich, auf dem Durchschnitt ausgesprochene Muscatnusszeichnung; die Gallenblase mit grüner Galle prall gefüllt. Die Schleimhaut des Magens blutreich, mit dickem Epithelbelag bedeckt.

Es ist mir nicht unbekannt, dass in der Literatur der Bronchiectasien eine Reihe von anatomischen Befunden verzeichnet ist, welche sich in dem einen oder andern Punkte dem vorstehenden eng anschliessen. Namentlich liegt es nahe aus einer 35 Fälle umfassenden Casuistik Biermer's[1]) die No. 5 und No. 6 hierher zu rechnen, welche beide fast gleichlautend als verkleinerte mit dicken Adhäsionen überzogene Lungen erwachsener Individuen beschrieben werden, welche in ein System weiter bronchiectatischer Höhlen verwandelt waren. Die Hauptäste der Bronchen waren eng, ihre Wände, insbesondere deren knorpeliger Antheil, ungewöhnlich gewuchert (vgl. oben Präparat No. V und No. VIII), die Aeste zweiter und dritter Ordnung führten in die etwa wallnussgrossen Blasen. „Dicht an diese Cavernenwände grenzt schwieliges, ganz verdichtetes Lungengewebe, dessen alveolärer Bau fast gänzlich in gewucherten Schichten von Bindegewebe und breiten mächtigen elastischen Fasern zu Grunde gegangen ist (Cirrhose Corrigan)." Von dem andern Präparat heisst es „inmitten des Verlaufs der Bronchien befinden sich keine solche Höhlen, aber erweitert und degenerirt sind alle Bronchien". Biermer hat nun in der citirten Arbeit auf Grund seiner Casuistik eine grosse Zahl von Hypothesen über die Entstehung der Bronchiectasien kritisch erörtert, und die hier angeführten Fälle dabei noch speciell berücksichtigt. Da der Autor an keiner Stelle auch nur die Muthmaassung ausspricht, dass angeborene Störungen bei der Entstehung solcher cystischer Degenerationen mitgewirkt haben könnten, so halte ich es für unthunlich diesen Beweis jetzt anzutreten, zumal mir weder die Präparate noch Angaben über das Verhalten der übrigen Organe, beispielsweise der anderen Lungen zur Beurtheilung vorliegen.

Um aber dem Einwurfe zu begegnen, als sei aus der theilweisen Uebereinstimmung der Fälle Biermer's mit dem letztgenannten umgekehrt zu schliessen, dass auch dieser ohne die An-

[1]) Dieses Archiv Bd. XIX. S. 250.

nahme einer angeborenen Erkrankung zu erklären sei, füge ich hier diejenigen Momente an, welche ich für meine Darstellung als beweisend erachte.

1. Bietet der Fall Robenick eine anomale Lappentheilung dar, welche erfahrungsgemäss nur auf einem Vitium primae formationis beruhen kann. Vielleicht gehört auch das Divertikel der Trachea in dies Gebiet, dessen Wand mikroskopisch so völlig mit der der bronchiectatischen Höhlen übereinstimmte, dass ich einen Augenblick die Divertikelblase für einen rudimentären Oberlappen gehalten habe. Obgleich die genauere Präparation die wahre Natur der Cyste darlegt, so ist die Interpretation derselben, als verkümmerter Anlage einer Lungenausstülpung des Vorderdarms in frühster Embryonalzeit vielleicht doch nicht von der Hand zu weisen. Die Verschiebung des Herzens auf die rechte Seite, wie sie die zweifellos congenitalen Fälle No. VI und VII darboten, und der ganz ungewöhnliche Grad der Herzhypertrophie sprechen für eine Gleichheit des Ursprungs aller drei Fälle.

2. Besteht ein enormer Grössenunterschied beider Lungen, und überdiess ist die linke Lunge absolut so viel grösser als eine normale Lunge, dass man dabei nothwendig an das compensatorische Wachsthum paariger Organe erinnert wird, welches bekanntlich um so vollständiger ist, je früher das gleichnamige erkrankte Organ seine Function einstellte[1]).

3. Sind beide Lungen von chronischer Bronchitis befallen, und es ist durchaus kein localer Grund aufzufinden, welcher die totale bronchiectatische Entartung der rechten Lunge allein begreiflich machen könnte; ja es ist sogar die linke gesunde Lunge, welche Adhärenzen mit dem Thorax eingegangen ist, während die rechte frei beweglich blieb.

4. Der absolute Pigmentmangel der rechten Lunge bei starker Kohlenablagerung in der linken.

5. Die mikroskopische Untersuchung ergiebt das vollständige Fehlen geschrumpften Bindegewebes oder schiefriger Induration, ja den Mangel an elastischen Fasern in den Wandungen und der Umgebung der Höhlen, welche doch ganz ohne Ausnahme an Stellen gefunden werden müssten, an denen vorher fertig gebildetes Alveolen-

[1]) Vgl. hierüber P. Grawitz und O. Israel, dies. Arch. Bd. LXXVII. S. 324 u. f.

parenchym durch Compression zu Grunde gegangen sein sollte. Die Wucherung der Knorpel (welche auch Biermer erwähnt) und die Bildung zahlreicher mikroskopischer Bronchiectasien fand sich bei den beiden von mir histologisch untersuchten Kinderlungen in ganz ähnlicher Weise, ihr Zustandekommen bei erwachsenen Organen ist gänzlich aller Erfahrung zuwiderlaufend.

Wir übersehen somit auch von der zweiten Form der angeborenen Bronchiectasie, die ich als **Bronchiectasis teleangiectatica** gegenüber der universellen Ectasie der ersten Gruppe bezeichnen möchte, vier Fälle: aus dem 9. Fötalmonat, dem 3. und 5. Lebensmonat und dem 38. Jahre. Zwei derselben sind mit Verschluss der kleineren Bronchialäste an vielen oft aufeinanderfolgenden Stellen gepaart, zwei stehen mit den Bronchien in offener Verbindung. Die ersteren gleichen am nächsten von Erkrankungen ähnlicher Art dem Hydrops renum cysticus, nur mit der Einschränkung, dass bei den Lungen jedes Bläschen einem einzigen erweiterten Bronchialrohr entspricht, während die Cysten des angeborenen Hydrops renum durch Zusammenfluss vieler ectasirter Harnkanälchen entstanden sind. Für die cystoiden Ectasien der offenen Bronchialröhren finde ich in der Pathologie der Embryonalperiode kein passendes Analogon, sie erinnern noch am ehesten an cystische Erweiterung von Drüsenausführungsgängen, wie etwa an die Ranula pancreatica, welche Virchow im I. Bd. seines Geschwulstwerkes S. 276 abbildet.

Ueber die Tragweite dieser Beobachtungen für die klinische Diagnostik kann ein gültiges Urtheil erst gefällt werden, wenn die Zahl der einschlägigen Einzelfälle sich gemehrt haben wird, ich bin indessen der Ueberzeugung, dass die mitgetheilten Symptome, die Cyanose, die Paroxysmen von Athemnoth, die Verlagerung und die Hypertrophie des rechten Herzens, eventuell die Kropfgeschwulst namentlich wenn sie bei Kindern oder jüngeren Individuen auftreten, wenigstens als werthvolle Fingerzeige gelten können, um dem Ausbau dieses Capitels auch von klinischer Seite Theilnahme und Förderung zu gewinnen. —

XIII.

Ueber Veränderungen des Lungenepithels bei künstlich hervorgerufenen pneumonischen Prozessen.

Experimentell-histologische Untersuchungen

von C. Veraguth,
pract. Arzt in Zürich.

(Aus dem patholog. Institut in Zürich.)

(Hierzu Taf. VII.)

I. Historisches.

Versuche, bei Thieren künstlich Pneumonien zu erzeugen und dadurch ein Mittel an der Hand zu haben, um die Histogenese der Lungenveränderungen schrittweise verfolgen zu können, sind in den letzten zwei Decennien in erheblicher Zahl angestellt worden. Viele derselben führten zu Resultaten, die nicht ohne Einfluss auf die Anschauungen über die entzündlichen Vorgänge in der menschlichen Lunge geblieben sind; dennoch haben manche der dahin gehörigen Streitfragen auch durch diese experimentellen Forschungen immer noch keine befriedigende, zum Theil sogar sich widersprechende Beantwortung gefunden. Namentlich sind die Ansichten über die Betheiligung des Alveolarepithels an den verschiedenen entzündlichen Vorgängen noch weit auseinandergehend. Es dürfte daher eine Studie, wie die vorliegende, die ihr Augenmerk hauptsächlich auf die Epithelveränderungen bei künstlich hervorgerufenen pneumonischen Prozessen richtete, einige Berechtigung zur Veröffentlichung haben. Sie ist das Ergebniss experimenteller Untersuchungen, die ich im pathologischen Institut in Zürich machte, mit der gütigen Unterstützung meines verehrten Lehrers und Freundes Herrn Prof. Eberth, dem ich hiemit dafür meinen wärmsten Dank ausspreche.

Die Mittel, deren man sich jeweilen bediente, um krankhafte Veränderungen in den Lungen hervorzurufen, waren fast ausschliesslich Fremdkörper, in fester, flüssiger oder gasförmiger Form in den

Respirationstractus gebracht, die durch ihre Anwesenheit das umliegende Gewebe zur Entzündung reizen, also in des Wortes weitester Bedeutung eine „Fremdkörperpneumonie“ erzeugen sollten.

In diese Kategorie haben wir auch die pathologischen Veränderungen zu stellen, welche nach Durchschneidung der Vagi in den Lungen entstehen, seitdem durch die epochemachende Arbeit von Traube vom Jahre 1846[1]) nachgewiesen wurde, dass dieselben lediglich dem Eindringen von Speiseresten und Mundflüssigkeit (in Folge der Recurrenslähmung) in den Respirationstractus ihre Entstehung verdanken. Ihm gegenüber hielt Schiff[2]) in seinen Untersuchungen über das gleiche Thema die schon früher aufgestellte Hypothese aufrecht, der Nervus vagus sei der vasomotorische Lungennerv und die Veränderungen im Lungenparenchym nach seiner Durchschneidung hauptsächlich als neuroparalytische Hyperämie von sehr verschiedener Intensität aufzufassen. Doch dürften die später erschienenen Arbeiten von Billroth[3]), Boddaert[4]), Friedländer[5]), Frey[6]) u. A., welche zum Theil die von Schiff gegen die Traube'sche Theorie in's Feld geführten Experimente mit negativem Erfolge wiederholten, dazu angethan sein, die Traube'sche Hypothese in den Bereich des thatsächlich Erwiesenen zu ziehen. Sie Alle schildern die in Folge der Vagusdurchschneidung auftretenden Lungenveränderungen als katarrhalische Bronchopneumonie.

Am ausführlichsten sind die histologischen Details in der Arbeit von Friedländer wiedergegeben; er war auch der Erste, der die dabei vorkommenden Veränderungen des Epithels in gehörige Berücksichtigung zog. Nach der Durchschneidung beobachtete er zunächst Hyperämie und serös-blutige Exsudation in die Alveolen, dann reichliches Auftreten lymphoider Zellen in den Blutgefässen, im interstitiellen Bindegewebe und im Lumen der Alveolen, während die Epithelien zuerst im transsudirten Serum aufschwellen und nachher theilweise der fettigen Degeneration anheimfallen, ohne einen nachweisbaren activen Antheil am Entzündungsprozess zu nehmen.

[1]) Beiträge zur Pathologie und Physiologie. Berlin 1871.
[2]) Lehrbuch der Physiologie. Lahr 1859.
[3]) Berliner Dissertation. 1852.
[4]) Brown-Séquard, Journal de physiologie. Bruxelles 1862.
[5]) Untersuchungen über Lungenentzündung. Berlin 1873.
[6]) Die pathologischen Lungenveränderungen. Leipzig 1877.

Letzteres bestreitet Dreschfeld[1]). Er fand in den Lungen vagotomirter Kaninchen und Meerschweinchen schon nach 4 Stunden starke Hyperämie und verminderten Luftgehalt, besonders der untern Lappen. Der mikroskopische Befund zeigte die Alveolen mit grossen Zellen ausgefüllt, die bis 4 Kerne mit glänzenden Kernkörperchen enthielten. Die Zellen waren leicht granulirt, ebenso die Kerne. Dreschfeld hält sie für in Proliferation begriffene Epithelien und misst dem Vorgange einen entzündlichen Charakter bei, während einfache Imbibition mit Wasser oder Serum die Zellen wohl anschwellen mache, aber ohne Granulirung des Protoplasma und ohne Kerntheilung. 10—14 Stunden nach der Vagotomie getödtete Thiere zeigen in ihren Lungen das Epithel vollständig desquamirt, bei später getödteten Thieren (20—24 Stunden nach der Durchschneidung) sind die Alveolen gefüllt mit grossen, gequollenen, granulirten mehrkernigen Epithelien, mit kleinen Lymphoidzellen und Zellen von mittlerer Grösse mit hyalinem Kern, welch' letztere Dreschfeld für Tochterzellen der Epithelien hält.

Bayer[2]) hat, angeregt durch die Untersuchungen von Reitz[3]), der durch Einbringen von Aetzammoniak in die Trachea von Kaninchen daselbst croupöse Entzündung hervorrief, die gleichen Versuche auf die Lungen ausgedehnt, dabei aber gefunden, dass die Entzündung sowohl der Trachea als der Lungen rein katarrhalischer Natur sei, meist in lobulärer, in einzelnen Fällen allerdings auch in lobärer Ausbreitung. Er kommt zum Schlusse, dass auf „mechanischem" Wege nie croupöses, sondern immer nur katarrhalisches Exsudat erzeugt werden könne.

Hingegen behauptet Popoff[4]), durch Einspritzen von Aetzammoniak in die Lungen croupöse Pneumonie hervorgerufen zu haben; er geht jedoch auf die histologischen Verhältnisse nicht näher ein.

Der Erste, der in ausführlicherer Weise auf künstlich erzeugtes fibrinöses Exsudat aufmerksam machte, war Sommerbrodt[5]), der Hunden Blut und Ferrum sesquichlorat. in die Lungen einspritzte.

[1]) Experimental researches on the Pathology of Pneumonia. Lancet I. 1876.
[2]) Archiv für physiol. Heilkunde. 1868.
[3]) Sitzungsberichte der k. k. Academie der Wissenschaften. Wien 1867.
[4]) Med. Jahrbuch der Wiener Aerzte. 1871.
[5]) Dieses Archiv Bd. 55. 1872.

Er fand, dass das Blut, in den Trachealwegen geronnen, meist gelöst und resorbirt wurde, ohne eine Reizung der Bronchien und des Lungenparenchyms hervorzurufen, dass hingegen Einspritzungen von Eisenchloridlösungen (mit und ohne Blut) zerstreut liegende, luftleere, blaurothe Heerde im Lungengewebe erzeugten, die mikroskopisch eine dichte Anfüllung der Alveolen mit Blutkörperchen, reichlichen lymphoiden Zellen, Detritus und fadenförmig geronnenem Exsudate boten.

Jürgensen[1]), welcher diese Versuche wiederholte, erhielt die gleichen makroskopischen Veränderungen, die mikroskopischen Befunde jedoch, die er im Verein mit Schüppel gewann, waren nicht derart, dass er darin einen analogen Prozess mit der croupösen Erkrankung der menschlichen Lunge erkennen zu müssen glaubte. Er fand die Blutgefässe erweitert, strotzend gefüllt, starke Blutergüsse in die Alveolen, rothe Blutkörperchen in ziemlicher Menge, wenig lymphoide Zellen, das Epithel im Ganzen wenig verändert, hie und da Kerntheilung. In einzelnen Alveolen war ein Netzwerk von geronnener Substanz, aber viel unregelmässiger, weitmaschiger, die Bälkchen nicht so glänzend glatt und starr, wie bei der croupösen Pneumonie.

Injection von pneumonischem Secrete in die Lunge von Thieren erzeugten ebenfalls keine croupöse Pneumonie.

Feld[2]) führte carbolisirte Wachskügelchen in die Bronchien von Kaninchen ein und fand in Folge dessen luftleere keilförmige Heerde in den Lungen. In den Alveolen der betroffenen Partien waren die Epithelien abgestossen, gequollen, theilweise in Proliferation, in den Bronchien und Alveolarröhrchen fanden sich schleimige, zwischen den Epithelien in den Alveolen fädige, wie Fibrin aussehende Massen, doch das Ganze ohne entzündlichen Charakter. An der Stelle der Wachspfröpfe war kleinzellige Infiltration der Bronchialadventitia, die sich auf die benachbarten Gefässwände fortpflanzte.

Abnorme Temperatureinflüsse wurden von Heidenhain[3]) benutzt, um Pneumonien zu erzeugen. Er liess Hunde und Kaninchen Luft von excessiv hoher und niedriger Temperatur durch

[1]) Ziemssen's Handbuch der spec. Path. u. Therapie Bd. V. 1877.
[2]) Canstatt's Jahresbericht. 1878.
[3]) Dieses Archiv Bd. 70.

die Trachealcanüle einathmen und machte dabei die überraschende Beobachtung, dass trockene Luft in dieser Weise wirkungslos blieb. Dagegen genügte feuchte Luft von 55°—60° Wärme, um in den Lungen bronchopneumonische Heerde zu erzeugen. Dieselben zeigten unter dem Mikroskope die Alveolen gefüllt mit Eiterkörperchen, ebenso zum Theil das interstitielle Gewebe, die Blutgefässe strotzend, rothe Blutkörperchen im Gewebe, Trachea und Bronchien mit croupösem Exsudate belegt.

Ebenso vermochten Inhalationen mit Essigsäuredämpfen bei Kaninchen und Hunden lobuläre Bronchopneumonien zu erzeugen.

Klebs[1]) hat in die Cornea und die vordere Augenkammer von Kaninchen Bronchialsecret Pneumonischer eingeimpft und dadurch in einzelnen Fällen croupöse Pneumonie erzeugt. Er glaubt damit der Infectionstheorie besagter Krankheit, die vom klinischen Standpunkt aus in neuerer Zeit namentlich von Jürgensen energisch verfochten wird, auch vom pathologisch-anatomischen Standpunkt aus eine sichere Stütze geben zu können. Doch sind die Ergebnisse seiner Untersuchungen noch von keiner andern Seite bestätigt worden. Ich selbst habe eine Reihe derselben wiederholt, aber durchaus mit negativem Resultate.

Klebs geht von der Ansicht aus, das Bronchialsecret der pneumonisch erkrankten Lunge sei der Träger des Infectionsstoffes. Er fand in demselben neben zelligen, zum Theil fettig degenerirten Elementen spindelförmige Krystalle, wie sie Leyden im Sputum der Asthmatiker nachwies, ferner Monaden, einzeln oder in Reihen geordnet. Dieselben circuliren in den ersten Entwicklungsstadien ohne Schaden zu verursachen im ganzen Körper und werden durch den Harn wieder ausgeschieden, können aber in einzelnen Organen (Lunge, Gehirn, Nieren, Herz) aufgehalten werden, ohne Störungen zu veranlassen. Treten aber durch äussere Einflüsse (Erkältung) Veränderungen im Blutgehalt der betreffenden Organe ein, so wird ihre Weiterentwicklung angeregt, es entstehen acute Entzündungen (croupöse Pneumonie, Meningitis, Nephritis, Endocarditis).

So berichtet Klebs z. B. bei Versuch 5, dass einem Kaninchen von dem Bronchialsecrete zweier mit interstitieller Nephritis behafteter Personen in die beiden Augenkammern injicirt wurde.

[1]) Archiv für experiment. Pathologie Bd. IV. 1875.

Nach 14 Tagen starb das Kaninchen an croupöser Pneumonie in beiden Lungen, Pleuritis, Pericarditis und Myocarditis. Der mikroskopische Befund über die hepatisirten Stellen der Lunge lautet: die Alveolen sind theils mit reinem Fasernetz ausgefüllt, neben dem sich nur zum Theil vergrösserte und abgestossene Epithelzellen in grösserer oder geringerer Quantität vorfinden, oder auch mit Eiterzellen und zahlreichen stäbchenförmigen Körperchen (dem Monas pulmonale). In den Bronchiolen finden sich eitrig-fibrinöse Pröpfe, die Epithelien derselben sind vielfach abgeplattet.

II. Versuchs- und Untersuchungsmethode.

Bei den Versuchen, die dieser Arbeit zu Grunde liegen, war es mir hauptsächlich darum zu thun, einen Entzündungsreiz auf das Lungengewebe einwirken zu lassen, der zwar in ziemlicher Ausdehnung aber nur flüchtig und wenig intensiv, womöglich nur in der Epithelschichte, dasselbe treffen sollte. Diesen Bedingungen schien mir am besten ein chemisch differenter Körper, in dünner wässriger Lösung in die Luftwege gebracht, zu entsprechen. Ich wählte deshalb zu meinen Versuchen schwache Höllensteinlösungen, 0,5, 1,0, 2,0, —4,0 auf 100 Aqua destill., die ich den Versuchsthieren in wechselnder Menge, meist eine Pravaz'sche Spitze voll, durch die Trachea in die Lungen einspritzte. Ich gab schon deshalb dem salpetersauren Silber den Vorzug vor andern chemischen Noxen, weil ich hoffte, es würde sich dadurch die Zeichnung des allfällig noch vorhandenen Epithels in der bekannten Weise markiren, ohne dass ich zu diesem Zwecke in die Lunge des getödteten Thieres nochmals eine Einspritzung von Silberlösung zu machen brauchte. Dies blieb allerdings ein frommer Wunsch.

Als Versuchsobjecte dienten ausschliesslich Kaninchen. Um den Einfluss der Höllensteinlösung auf das Epithel genauer controliren zu können, wurden auch Frösche in gleicher Weise durch die Glottis injicirt. Im Ganzen kamen 16 Kaninchen für die Injectionsversuche zur Verwendung. Bei jüngeren Thieren mit geringem Fettpolster gelang es, die leicht gebogene Canüle einer Pravaz'schen Spritze ohne Weiteres durch die Haut in die Trachea einzustechen und so die Injection folgen zu lassen. Meist jedoch wurde unter antiseptischen Cautelen die Trachea blossgelegt, mit der Canüle durchstochen und sofort nach der Einspritzung die Wunde wieder ver-

näht. Eine Eiterung derselben trat nie ein. Während und nach der Injection wurde darauf geachtet, dem Kopfe des Thieres eine erhöhte Lage zu geben, um das Ausfliessen der Lösung durch die Glottis zu verhindern.

5—60 Stunden nach der Einspritzung starben die Thiere spontan oder wurden durch den Nackenstich und Verblutenlassen getödtet.

Die Lungen wurden in verschiedener Weise, aber immer sofort nach dem Tode zur mikroskopischen Untersuchung vorbereitet. Die einen liess ich in Alkohol oder Müller'scher Flüssigkeit erhärten, nachdem sie damit gefüllt worden waren, andere, bei denen ich hauptsächlich die Veränderungen des Epithels zur Anschauung bringen wollte, wurden auf 2—10 Minuten mit 0,5procentiger Arg. nitr.-Lösung gefüllt. Nachdem die Lösung wieder ausgesogen und die Lunge mit Aqua destill. sorgfältig ausgewaschen war, füllte ich sie mit Alkohol und liess während der Erhärtung in Weingeist das diffuse Tageslicht darauf einwirken. Andere Lungen behandelte ich in gleicher Weise, nur dass ich statt der Silberlösung oder unmittelbar nach ihr eine ½procentige Goldchlornatriumlösung anwandte, auch wohl das Präparat einige Tage in einer solchen aufbewahrte.

Sehr zweckmässig, namentlich mit Rücksicht auf die Verhältnisse des Epithels, erwies sich die Methode, die u. A. Küttner[1]) in seiner Arbeit „über den feinern Bau der Lunge" angiebt. Danach wurden die Thiere durch Verbluten getödtet, der Thorax geöffnet und die Lunge in situ mit ½procentiger Silberlösung injicirt. Nach 10—25 Minuten wurde dieselbe wieder entfernt und die Lunge mit einer warmen wasserhellen Leimlösung erfüllt. Sofort nach dem Erkalten in Wasser waren die Objecte schnittfähig. Die Schnitte wurden auf den Objectträger in Glycerinwasser gelegt und unbestimmte Zeit, je nach der Nothwendigkeit, dem directen Sonnenlichte ausgesetzt. Diese Leiminjectionen boten gerade für unsere Zwecke verschiedene Vorzüge: einmal kann die Untersuchung der Lungen bald vorgenommen werden, dann fixirt die erhärtete Leimmasse die einzelnen Theile dermaassen in ihrer ursprünglichen Lage, dass man nicht zu befürchten braucht, die ganze Epitheldecke werde

[1]) Dieses Archiv. 1876.

durch das Rasirmesser von ihrer Unterlage losgelöst oder gehe durch die langdauernde Einwirkung des Alkohols bei der gewöhnlichen Erhärtungsmethode zu Grunde[1]).

Bei all' diesen Vorzügen leidet die eben beschriebene Methode für die Untersuchung der normalen Epithelverhältnisse in den Alveolen an einem grossen Fehler: durch die Injection und Behandlung mit wässrigen Lösungen quellen die kernhaltigen Epithelzellen weit über ihre normale Grösse auf und lösen sich aus dem Mosaik heraus, so dass die Vorstellung von der Configuration der Zellen eine unsichere wird.

Um diesem Uebelstande zu begegnen und womöglich jede wässrige Imbibition der Gewebe zu vermeiden, verfuhr ich folgendermaassen: Ich liess in 50 Gramm Wasser so viel wasserhellen Leim aufkochen als nöthig war, um dem Ganzen dünne Syrupconsistenz zu geben, dann goss ich 25 Gramm einer 1procentigen Silberlösung zu und machte sofort mit der Mischung eine Injection in die Lunge des soeben getödteten Thieres. Nach dem Erkalten des Präparates wurden wiederum die Schnitte in Glycerinwasser auf dem Objectträger dem Sonnenlichte ausgesetzt. Die auf solche Weise erhaltene Zeichnung der Plattenmosaik steht kaum hinter derjenigen der früher erwähnten Methode zurück und die kernhaltigen Epithelzellen zeigen sich in ihrer ursprünglichen Form und Gestalt. Allerdings werden einzelne derselben auch bei dieser Behandlung durch die im Erstarren sich retrahirende Leimmasse aus dem Stratum herausgerissen, ohne jedoch in ihrer Form eine Veränderung zu erleiden. Das Braunwerden der injicirten Leimlösung hat bei dünnen Schnitten, in der ersten Zeit wenigstens, kaum eine störende Wirkung.

Wenn auch die frischen Präparate keine so intensive Tinction wie die in Alkohol erhärteten gestatten, so tritt doch nach längerer Einwirkung namentlich von Hämatoxylin eine ganz befriedigende Kernfärbung ein und die übrigen Gewebsbestandtheile zeichnen sich durch die verschiedenen Nuancen von Gelbbraun, hervorgerufen durch die ungleich starke Empfindlichkeit gegenüber der Silberwirkung, deutlich von einander ab.

[1]) Vergl. Bayer, Archiv für phys. Heilkunde. 1867. S. 546.

III. Das normale Lungenepithel.

Meine erste Aufgabe war, von den Verhältnissen des normalen Alveolarepithels ausgewachsener Säugethiere aus eigener Anschauung ein richtiges Bild zu bekommen, bevor ich an die Beobachtung seiner pathologischen Veränderungen gehen konnte. Denn wenn auch heutzutage keine Zweifel mehr laut werden an der Existenz eines epithelialen Ueberzuges der Alveolen, so weichen doch die Ansichten über die feinern Structurverhältnisse desselben ziemlich weit von einander ab.

Hertz und Arnold sehen nur in den Capillarmaschen Nester von kernhaltigen polygonalen Zellen, während die Capillaren selbst frei in der Alveolarwand liegen sollen.

Dagegen halten Wagner, O. Weber, L. Meier, Chrzonszczewsky, Friedländer und Andere das Alveolarepithel für ein ununterbrochenes Stratum völlig gleichartiger, dicht aneinander gelagerter, eckiger kernhaltiger Zellen. Rindfleisch beschreibt das Lungenepithel Erwachsener als ein feines continuirliches Häutchen, aus grossen polygonalen Platten zusammengesetzt, die alle einen mehr oder weniger verkümmerten Kern besitzen. Küttner sieht im Alveolarepithel breite Platten von verschiedener Grösse; je grösser dieselben sind, desto undeutlicher wird der Kern, concentrisch oder excentrisch als punctirte Kreislinie sich zeigend. Die Kittsubstanz zwischen den Platten verbreitere sich theilweise zu „Schaltzellen".

Die Mehrzahl der Forscher, unter ihnen Elenz, Eberth, Schulze, Colberg, halten das Epithel für ein ungleichartiges. „In den Alveolen älterer Thiere erscheinen die mit körnigem Inhalt und hellem rundem Kern versehenen, polygonalen oder unregelmässig rundlichen Epithelzellen nur noch ganz vereinzelt oder in kleinen Gruppen von 2—4 (selten darüber) zwischen grossen, hellen, unregelmässig eckigen oder leicht wellig begrenzten, dünnen, structurlosen Platten, welche durch Veränderung und vielleicht Verschmelzung der kernhaltigen Epithelien der ursprünglichen Bildung (durch Druck der Capillaren und Spannung der sich ausdehnenden Alveolen) entstanden sind." (Schulze, Stricker's Handbuch der Gewebelehre.)

Auch Buhl spricht in seinen Briefen „über Lungenentzündung etc." dem ungleichmässigen Epithel das Wort, doch misst er dem-

selben nicht die Bedeutung eines fortgesetzten Bronchialepithels bei, sondern vielmehr die eines an der Innenfläche sich ausbreitenden Lymphgefässendothels, eine Ansicht die vom entwicklungsgeschichtlichen Standpunkte aus oft widerlegt und so viel bekannt von Niemand getheilt wurde.

Sehr verdankenswerthe Untersuchungen über das Epithel der menschlichen Lungenalveolen sind in neuester Zeit von Kölliker[1]) gemacht worden. Er hatte Gelegenheit, die Lunge eines Hingerichteten eine halbe Stunde nach dem Tode mit Höllensteinlösung zu behandeln und dann auf die feinern Structurverhältnisse des Epithels zu untersuchen. Er konnte sich dabei überzeugen, dass die endständigen Alveolen der menschlichen Lunge das von Elenz, Schulze u. A. beschriebene gemischte Epithel besitzen und grössere Nester kleiner Pflasterzellen sowohl in ihren Vertiefungen als auf den Trennungsleisten ganz und gar fehlen. Die wandständigen Alveolen hingegen zeigen noch Nester kleiner Pflasterzellen zwischen den grossen Platten. Solche wandständige Alveolen finden sich schon an den kleinen Bronchien, die noch Flimmerepithel tragen und werden immer zahlreicher an den „respiratorischen Bronchiolen", in denen das Epithel allmählich in ein gemischtes übergeht, und die das Verbindungsstück bilden zwischen den Alveolargängen und den feinsten Bronchien.

Meine diesbezüglichen Untersuchungen beschränkten sich auf normale Kaninchenlungen, die ich nach den oben beschriebenen Methoden behandelte. Es freut mich, wenigstens was die feinern Differenzirungen im Alveolarepithel anbelangt, durch meine Präparate im Wesentlichen zu den gleichen Schlüssen wie Kölliker gekommen zu sein.

Ich möchte meine Meinung über das Alveolarepithel ausgewachsener Kaninchen dahin formuliren: Das Alveolarepithel ist ein gemischtes, aus kernhaltigen, kleinen, rundlich-polygonalen Zellen und grossen, unregelmässig begrenzten kern- und structurlosen Platten bestehend. In den endständigen Alveolen sind die erstern selten, höchstens in Gruppen zu zweien anzutreffen; je näher dem Bronchialrohr die Alveole liegt, um so kleiner können die Platten

[1]) Sitzungsbericht der medic.-physikalischen Gesellschaft Würzburg vom 17. Januar und 21. Februar 1880.

werden, um so öfter sind noch Andeutungen ihres ursprünglichen Kernes zu sehen und um so grösser und häufiger sind die Nester der kleinern kernhaltigen Zellen, namentlich in den Vertiefungen der Alveolen.

IV. Versuche.

Um unnütze Wiederholungen zu vermeiden will ich nicht die ganze Versuchsreihe, an der ich meine Beobachtungen anstellte, reproduciren. Es wird vielmehr genügen, wenn ich derselben 6 Versuche entnehme, die in Folge der ungleich langen Einwirkung der Noxe die verschiedenen sich folgenden Stadien der Entzündung in mehr oder weniger typischer Weise zeigen.

I. Versuch.

6stündige Einwirkung einer 1procentigen Silberlösung.

Am 24. März, 10 Uhr Vormittags wurde einem älteren Kaninchen eine Pravaz'sche Spritze voll 1procentiger Silberlösung durch die Trachea in die Lunge injicirt. Am gleichen Tage Abends 4 Uhr war starke Dyspnoe vorhanden und lautes Trachealrasseln hörbar, das Thier wurde durch den Nackenstich getödtet, worauf ich es verbluten liess.

Section: Pleura frei, aus der Trachea quillt reichlich blutig seröser Schaum, die Lungen sinken nicht zusammen, sind schwer und feucht. Die Färbung ist überall dunkler wie normal, besonders in den oberen Lappen, wo einige intensiv rothe bis stecknadelkopfgrosse Heerde unregelmässig über das Parenchym zerstreut sind. Diese stark hyperämischen Partien haben verminderten Luftgehalt und setzen dem Aufblasen einigen Widerstand entgegen.

Die Lunge wird nach der von Küttner beschriebenen Methode [1]) gefüllt und kommt schon am folgenden Tage zur mikroskopischen Untersuchung. Dieselbe ergiebt, namentlich an peripherischen Flächenschnitten durch die schon makroskopisch sichtbar veränderten Stellen Folgendes:

Die Alveolarsepta sind von normaler Dimension, die Capillaren jedoch erweitert und etwas in das Lumen der Alveolen hineinragend. Die kernhaltigen Alveolarepithelien sind grösstentheils zu grossen kugligen Zellen angeschwollen, in Häufchen gruppirt oder vereinzelt, zum Theil im Lumen der Alveole schwimmend, zum Theil der Wand anhaftend. Tinction mit Hämatoxylin lässt den Kern derselben deutlich hervortreten. Er ist gross, bläschenförmig, mit einem oder mehreren glänzenden Kernkörperchen versehen. Oft ist der Kern in der Mitte eingeschnürt, als ob er sich zur Theilung anschicken wollte, ganz grosse Zellen zeigen deutlich 2 und mehr Kerne. Um den Kern herum ist das Zellprotoplasma körnig getrübt. Ebenso hat in den kernlosen Epithelplatten eine starke feinkörnige Trübung stattgefunden, doch haften dieselben in toto ihrer Unterlage an und ihre Mosaikzeichnung zeigt

[1]) l. c.

sich in gleicher Weise wie bei der normalen Lunge, mit dem Unterschiede, dass zwischen den Platten zahlreiche rundliche Lücken sich finden — die früheren Standorte der gequollenen und desquamirten kernhaltigen Zellen. Weder in das interstitielle Bindegewebe noch in das Lumen der Alveolen hat ein Austritt lymphoider Zellen stattgefunden, hingegen finden sich da und dort rothe Blutkörperchen, vereinzelt oder in Haufen. —

II. Versuch.

6stündige Einwirkung einer 4procentigen Silberlösung.

Am 25. Februar 10 Uhr Vormittags wurde einem schwarzen Kaninchen ½ Spritze 4procentiger Arg. nitr.-Lösung per tracheam in die Lunge gespritzt. 4 Uhr Nachmittags mässige Dyspnoe, kein Trachealrasseln vernehmbar. Tod durch Nackenstich.

Section: Aus der Trachea fliesst eine mässige Menge schaumig-seröser Flüssigkeit, die Pleura ist frei. Der rechte obere Lappen der Lunge zeigt in toto starke Hyperämie und verminderten Luftgehalt und dehnt sich beim Aufblasen nur unvollkommen aus. Die übrigen Lungenpartien erscheinen normal. Die Lunge wurde zuerst mit 1procentiger Silberlösung, dann mit 0,5procentiger Goldchlornatriumlösung behandelt und nachdem sie mit Aqua destill. ausgewaschen mit Alkohol gefüllt und in Alkohol erhärtet. Am 1. März war sie schnittfähig.

Die mikroskopische Untersuchung des afficirten Lappens ergab: Strotzende Füllung der Capillaren, die wulstartig in das Lumen der Alveolen hereinragen, in den grösseren Gefässen Reichthum an lymphoiden Zellen, einzelne derselben sind in das umliegende Bindegewebe ausgetreten. Je nach der Intensität der Reizwirkung zeigen die einzelnen Alveolen ein verschiedenes Bild. Ein Theil derselben ist bis auf eine schmale Randzone mit dichter feinkrümeliger Masse ausgefüllt, welche grössere und kleinere Körnchen niedergeschlagenen Silbers in sich schliesst, im übrigen weder Kerne noch Zellen, noch sonst eine Structur erkennen lässt. Das Epithel ist in toto verschwunden.

Andere Alveolen sind nicht so dicht mit diesem feinkörnigen Detritus erfüllt, dagegen enthalten sie einzelne diesem eingebettete grosse kuglige, stark körnig getrübte Epithelzellen, in denen die Kerne nur theilweise sichtbar sind. An manchen ist die Zellcontour unterbrochen und die Zellen scheinen dort in die feinkörnige Masse überzugehen.

An anderen Stellen, mehr in der Randzone des Entzündungsrayons gelegen, finden sich gequollene runde Epithelzellen mit mehreren Kernen in grösserer Anzahl, oft in Häufchen von 4—7 Stück, dafür ist die feinkrümelige Masse spärlicher, mitunter in fadenförmigen Strängen angeordnet, die die Zellen leicht umspinnen. Vom continuirlichen Epithelbelag ist nirgends mehr etwas ersichtlich. Einzelne Alveolen sind mit dichtgedrängten rothen Blutkörperchen ausgefüllt, lymphoide Zellen finden sich nur vereinzelt.

III. Versuch.

15stündige Einwirkung einer 1procentigen Höllensteinlösung.

Am 24. März, 5 Uhr Nachmittags wurde einem Kaninchen eine Pravaz'sche Spritze voll 1procentiger Silberlösung per tracheam injicirt. Unmittelbar nachher starkes Trachealrasseln und Dyspnoe.

Am 25. März Morgens 8 Uhr erfolgte der Tod spontan. Die eine Stunde später gemachte Section ergab Folgendes:

Trachea und Bronchien entleeren reichlich blutig-serösen Schaum. Einzelne Stellen der Pleura leicht getrübt, in beiden Pleurasäcken eine mässige Menge serösen Exsudates. Die Lunge erscheint in ihrer ganzen Ausdehnung gequollen, schwer, serös durchtränkt und hyperämisch mit unregelmässig zerstreuten, intensiv dunkeln lobulären Heerden, welche beim Aufblasen etwas retrahirt bleiben.

Das Object wurde nach der von Küttner beschriebenen Methode behandelt und am folgenden Tage an frischen Quer- und Flächenschnitten untersucht. Dabei ergab sich an den stärker alterirten Stellen folgender Befund:

Die Capillaren sind durchweg stärker angefüllt als normal, die grösseren Gefässe zeigen Reichthum an weissen Blutkörperchen, einzelne derselben sind aus der Gefässwand ausgetreten. Das die Gefässe begleitende Bindegewebe erscheint gequollen, ebenso die Alveolarsepta. — In den Alveolen finden sich wieder die schon erwähnten, grossen kugligen Zellen mit einem oder mehreren Kernen, daneben mittelgrosse mit einem hyalinen Kern, und endlich kleinere lymphoide Zellen in spärlicher Menge. Die Epithelzellen sind eingebettet in eine feinkörnige oder körnigfadige Masse oder werden umsponnen von einem lockern Netze feiner, glatter Fäden, die sich von einer Alveolarwand zur anderen spannen. Dasselbe Gerüste glatter oder körniger Fäden lässt sich in den Alveolargängen und Bronchiolenendigungen nachweisen.

Die Vertheilung der körnigen oder fädigen Gebilde ist in den einzelnen Alveolen eine ungleichartige. In Alveolen, wo dieselbe fehlt, oder spärlich ist, sieht man deutlich den mosaikartigen Belag der kernlosen Epithelplatten erhalten, mehr oder weniger leicht getrübt, wo aber ein grosser Theil des Lungenbläschens damit erfüllt ist, erkennt man vom Epithel keine Spur mehr. Daneben finden sich Zwischenformen, in denen noch Ueberreste desselben erhalten sind. Das gleiche Verhältniss betrifft die Alveolargänge mit ihrem kleineren unregelmässig geformten Plattenepithel, das Bronchialepithel scheint in toto erhalten zu sein.

In den Alveolen einzelner Lobuli ist neben dem beschriebenen Inhalt eine mässige Zahl lymphoider Zellen und rother Blutkörper zu sehen, doch finden sich noch häufiger solche, in denen die gequollenen, losgelösten kernhaltigen Epithelzellen diesen Massen eingebettet sind, ohne dass daneben eine einzige lymphoide Zelle zu sehen wäre.

IV. Versuch.

24stündige Einwirkung 2procentiger Höllensteinlösung.

Am 25. Februar 10 Uhr Vormittags wurde einem grossen Kaninchen ½ Spritze 2procentiger Höllensteinlösung eingespritzt. Am 26. Februar um dieselbe Stunde wurde das Thier getödtet.

Section: Pleura frei, Trachea und Bronchien stark injicirt und mit blutig serösem Schaum gefüllt. Die mikroskopische Untersuchung desselben ergab an geformten Bestandtheilen:

1) rothe Blutkörperchen in grosser Menge;
2) lymphoide Zellen;

3) Cylinderepithel aus den Bronchien, einzeln oder in Gruppen zusammenhängend;

4) mittelgrosse rundliche Zellen mit grossem glänzendem Kern (Lungenepithel);

5) vereinzelte kernhaltige grosse Pflasterzellen (Buccalepithel)?

Der rechte obere Lappen und der obere Theil des rechten Unterlappens sind dunkelroth, mit einzelnen in's Bräunliche spielenden punktförmigen Flecken. Der Luftgehalt ist sehr vermindert, beim Aufblasen entwickelt sich nur ein schmaler Randsaum. Die übrige Lunge ist etwas aufgedunsen, aber der Luft gut zugänglich.

Das Präparat wurde mit ¼procentiger Silberlösung behandelt und in Alkohol zur Erhärtung aufbewahrt. Am 10. März war es schnittfähig und wurde an Flächen- und Querschnitten untersucht, die einige Zeit dem Licht ausgesetzt und z. Th. mit Bismarkbraun oder Hämatoxylin gefärbt wurden.

Mikroskopischer Befund im rechten Oberlappen (derselbe zeigt eine mattgraue, stellenweise in's Röthliche spielende Schnittfläche): Die Capillaren sind stark injicirt, das interstitielle und interalveoläre Gewebe gequollen und mit lymphoiden Zellen durchsetzt, die Alveolen sind fast völlig luftleer und mit Exsudat gefüllt, das sich nach den Gruppen einzelner Lobuli in folgende Typen differenziren lässt:

1) Am Rande der Entzündung, wo dieselbe weniger intensiv, sind einzelne Alveolen mit der früher erwähnten, feinkörnigen Masse erfüllt, darin zeigen sich einzelne grosse Epithelzellen mit mehreren Kernen oder kleinere einkernige und spärliche Lymphkörperchen.

2) Je näher dem Centrum des Entzündungsheerdes, um so mehr nimmt das Infiltrat einen kleinzelligen Charakter an. Manche Alveolen sind mit lymphoiden Zellen dicht ausgefüllt, in anderen wiegen rothe Blutkörperchen vor. Unter ihnen finden sich einzelne runde Epithelzellen von mässiger Grösse mit einem Kern.

3) Andere Alveolen, meist in lobulären Gruppirungen zeigen ein deutliches Fibrinnetz aus feinen glatten glänzenden Fasern. Oft ist dasselbe so dicht verfilzt und füllt den ihm angewiesenen Raum so völlig aus, dass die dazwischenliegenden Septa wie comprimirt erscheinen und ihre Contouren undeutlich werden. An anderen Stellen ist das Gefüge ein weitmaschigeres und schliesst eine grössere Anzahl weisser und rother Blutkörper und vereinzelte Epithelzellen in sich. Von den letzteren sind einige in glänzende Schollen verwandelt, zum Theil noch mit Kernrudiment, zum Theil kernlos und mit unterbrochener Contour. Auch kleinere glänzende homogene kernlose Schollen, durch ihre Grösse an farblose Blutkörperchen erinnernd, liegen in dicht gedrängten Haufen oder vereinzelt der Wand an.

4) Vom Epithelbelag ist dort, wo das fibrinöse Exsudat sich befindet, nichts mehr zu sehen, dagegen gelingt es in den Alveolen, wo das kleinzellige Infiltrat nicht zu dicht ist, Bruchstücke von jenem nachzuweisen.

5) Die Alveolargänge und Endigungen der feinsten Bronchiolen sind mit dem gleichen Inhalte der ihnen entsprechenden Alveolen durchsetzt, das Bronchialepithel erscheint intact.

In den übrigen Lungenpartien ist das Parenchym lufthaltig, in den Alveolen Quellung und theilweise Loslösung der kernhaltigen Epithelzellen, leichte Verdickung der Septa. —

V. Versuch.

48stündige Wirkung 2procentiger Silberlösung.

Einem mittelgrossen Albinokaninchen wurde am 28. Januar Vormittags 11 Uhr eine halbe Pravaz'sche Spritze voll 2procentiger Lösung von Arg. nitr. in die Trachea eingespritzt.

Am 29. starke Dyspnoe, Pupillen sehr erweitert, Fieber. Am 30. Vormittags 11 Uhr durch Nackenstich getödtet. Sectionsbefund: Kein Pleuraerguss, keine Trübung der Pleura. Die ganze Lunge erscheint gequollen, die beiden oberen Lappen sind luftleer, hart anzufühlen, gleichmässig dunkelroth, der linke mit stecknadelkopfgrossen, circumscripten, graubraunen Flecken. Die übrigen Lappen sind lufthaltig z. Th. emphysematös, mit zahlreichen subpleuralen Ecchymosen.

Die linke Lunge wurde in Alkohol, die rechte in Müller'scher Flüssigkeit erhärtet. Querschnitte des erhärteten Objectes zeigten den oberen linken Lappen in toto mit homogener gelbweisser Masse infiltrirt und luftleer. Die mikroskopische Untersuchung belehrte darüber des Näheren:

Die vordere Hälfte des Lappens ist in toto mit einem dichten Fibrinnetze erfüllt, das zwischen seinen feinen glatten glänzenden Fäden eine Menge rother und weisser Blutkörper, sowie vereinzelte Epithelzellen einschliesst, einzelne derselben zeigen bereits die Anfänge fettigen Zerfalles. Doch sind die Alveolen mit dem Exsudate so prall ausgefüllt, dass nirgends im Gesichtsfelde eine Lücke sich zeigt.

Die hintere Hälfte des Lappens zeigt mehr den Charakter der Bronchopneumonie: strotzende Füllung der Capillaren, lymphoide Zellen durchsetzen das Gewebe und füllen mehr oder weniger dicht das Lumen der Lungenbläschen untermischt mit stark getrübten Epithelien und körnigem Detritus. Hie und da findet sich ein lockeres Gerüste glatter, vielfach verschlungener und geknickter Fibrinfäden.

VI. Versuch.

Circa 60stündige Einwirkung einer 1procentigen Silberlösung.

Am 4. März Mittags 12 Uhr wurde einem grossen grauen Kaninchen 1 Spritze voll 1procentiger Silberlösung per tracheam injicirt.

In der Nacht vom 6.—7. März trat der Tod spontan ein. Section am 7. Morgens: Seröser Erguss und frische entzündliche Verklebungen in beiden Pleurahöhlen sowie im Pericard.

Der linke obere und der obere Theil des linken Unterlappens in toto stark rothbraun verfärbt, z. Th. in's Grauliche spielend, von teigiger Consistenz und sehr vermindertem Luftgehalt. Die afficirten Stellen sind beim Aufblasen der Luft schwer zugänglich.

Die Lungen wurden nach der von Küttner beschriebenen Methode behandelt und einige Stunden nach der Leiminjection untersucht. Der linke Oberlappen bot eine mattgraue, gleichmässige Schnittfläche mit eingesprengten rothen Punkten. Die Untersuchung mit dem Mikroskop erwies Folgendes:

Der ganze Lappen ist gleichmässig mit einem lockeren Fasernetze durchsetzt, das die Alveolen, ihre Gänge und die feineren Bronchien in gleicher Weise erfüllt. Die einzelnen Fasern sind jedoch meist dicker wie in den früheren Fällen, z. Th.

unregelmässig kolbig oder bandartig gequollen und zeigen die Anzeichen fettigen oder schleimigen Zerfalles. Das gleiche ist mit den lymphoiden sowie den spärlichen, stark granulirten epithelialen Zellen der Fall, welche neben grob- und feinkörnigem Detritus lose in den Maschen des Fasernetzes liegen. Dasselbe ist nirgends so dicht, dass es das ganze Lumen der Alveole ausfüllt, sondern liegt zuweilen als fetziger Klumpen frei in der Mitte derselben.

Die Capillaren sind stark erweitert, in den Gefässinterstitien und den bindegewebigen Septis finden sich zahlreiche Haufen kleiner Zellen. Vom Alveolarepithel ist bis auf die vorerwähnten, in fettigem Zerfall begriffenen, frei im Lumen liegenden, vereinzelten Zellen nichts zu sehen.

V. Schlussfolgerungen.

Aus den vorstehenden Versuchen erhellt, dass wir in schwachen Höllensteinlösungen ein Mittel an der Hand haben, um das Lungengewebe zu entzündlichen Prozessen zu reizen, für deren Histogenese sich kurzgefasst Folgendes ergiebt:

Die ersten Folgen des Reizes sind: Hyperämie und seröse Durchtränkung des Parenchyms und Veränderungen im Alveolarepithel. Die kernhaltigen rundlich-polygonalen Zellen desselben schwellen zu grossen Kugeln an. Ihre Kerne theilen sich, ihr Protoplasma wird körnig trübe und ein grosser Theil löst sich aus dem Zellenstratum heraus und liegt frei in der Alveole (nach 6 Stunden). Die kernlosen Platten quellen nicht auf, nehmen aber ein granulirtes Ansehen an und zerfallen alsbald in eine feinkörnige, körnigfädige oder glattfädige Masse, die sich um die kuglig gequollenen Epithelien herumlegt und mit ihnen eine lockere Füllung der Alveole bildet (nach 12—20 Stunden). War aber die Reizung zu stark (Versuch II), so wird der ganze Epithelbelag, ob kernlos oder kernhaltig, in einen feinkörnigen Detritus verwandelt.

Unterdessen haben sich die weissen Blutzellen in den erweiterten Gefässen angehäuft und fangen an, in das umgebende Bindegewebe und die Alveolen auszutreten (nach 20—24 Stunden). Bald ist der Austritt ein so massenhafter, dass der ganze Lappen luftleer erscheint. Aber während in einigen Partien der Lunge das Infiltrat ein dichtes, kleinzelliges ist, wie es der Bronchopneumonie zukommt, finden wir in andern, lobulär begrenzt oder über einen grösseren Theil des Lappens verbreitet, ein dichtes fibrinöses Exsudat, das in seinem ganzen Gefüge an dasjenige der croupösen Pneumonie erinnert (24—36 Stunden nach der Einspritzung). Dazwischen

stehen Mischformen, in denen kleinzelliges Infiltrat und Fibrinnetz in gleicher Menge vertreten sind. Ueberall sind auch Zellen epithelialen Ursprunges dem Exsudate beigemischt: grosse mehrkernige vereinzelt, dagegen einkernige kleinere (Tochterzellen) in grösserer Zahl. — Während die Auswanderung der lymphoiden Zellen ihren Fortgang nimmt, beginnt nach einiger Zeit der Alveolarinhalt feinkörnig zu zerfallen und so zur Expectoration oder Resorption vorbereitet zu werden.

Soweit der Gang der Entzündung, wie er sich aus meinen Versuchen ergiebt. Den weitern Verlauf derselben zu beobachten gelang mir deshalb nicht, weil es nicht möglich war, ein Kaninchen über die Lebensdauer des Versuchsthieres VI (60 Stunden) zu erhalten.

Es müssen uns an den obigen Befunden zwei Umstände auffallen: die Veränderungen im Alveolarepithel und das Auftreten eines fibrinösen Exsudates. Unterwerfen wir diese beiden Punkte einer nähern Betrachtung, so dürfte es vielleicht gelingen, dieselben in einen genetischen Zusammenhang zu bringen.

Auf das kuglige Aufquellen der Alveolarepithelien im ersten Stadium der Entzündung hat schon Friedländer in seinen Untersuchungen über Vaguspneumonien aufmerksam gemacht. Er fasst diesen Vorgang jedoch nicht als entzündlichen auf, da ein abnormes Auftreten lymphoider Zellen in den betroffenen Partien fehlt. Vielmehr scheint er ihm auf die gleiche mechanische Ursache zurückzuführen zu sein, aus der wir das Epithel normaler Lungen, die einige Zeit mit Flüssigkeit gefüllt waren, anschwellen sehen: auf Imbibition der Zellen mit der sie umgebenden Flüssigkeit. Auch das Vorkommen mehrerer Kerne veranlasst ihn nicht, an einen entzündlich-productiven Vorgang zu denken, da nach seiner Beobachtung auch im mechanisch gequollenen Epithel mehrkernige Zellen vorkommen sollen.

Bei meinen Untersuchungen gelang es mir niemals, in den Epithelzellen nicht entzündeter Lungen mehr als einen Kern nachzuweisen. Vielmehr scheint mir der Umstand, dass im Anfange der Entzündung massenhafte grosse kuglige Zellen vorkommen, die ihrem Volumen entsprechend einen eingeschnürten oder mehrere getrennte Kerne im getrübten Protoplasma enthalten, während im

spätern Verlaufe einkernige Epithelzellen die überwiegende Mehrzahl bilden, darauf hinzudeuten, dass eine Proliferation des Epithels durch Kerntheilung stattfindet und die später auftretenden kleinern Zellen die Tochterzellen sind, dass der Vorgang daher zu den productiv-entzündlichen gehört. Auch Dreschfeld[1]) und Sommerbrodt[2]) haben sich über die von ihnen im Initialstadium künstlicher Pneumonien beobachteten Epithelveränderungen in diesem Sinne ausgesprochen.

Wenn man überhaupt geneigt ist, die Mitbetheiligung der Gewebselemente an der entzündlichen Zellproduction anzuerkennen, so dürfte dies im Besonderen bei den epithelialen Gebilden der Fall sein. Ich erinnere nur an die Ansicht mancher Forscher über die active Theilnahme der Epithelzellen an der Bildung des katarrhalischen Secretes und speciell in der Lunge an die verschiedenen desquamativen Entzündungsprozesse. So sagt z. B. Buhl[3]) über die von ihm als „genuine Desquamativpneumonie" bezeichnete Erkrankungsform: „Es findet eine Proliferation der Epithelkerne, ein Auftreten jüngerer Zellformen, eine plastische Regeneration des Epithels statt, ohne dass während des ganzen Entzündungsverlaufs ein Austreten weisser Blutkörper sich nachweisen lässt." Diese Analoga ermuntern mich, entgegen der Ansicht Friedländer's, wenigstens in den durch Höllenstein hervorgerufenen Veränderungen der kernhaltigen Epithelzellen entzündliche Vorgänge zu erblicken.

Ein anderes ist das Schicksal der kernlosen Epithelplatten. Statt mit Regeneration beantworten dieselben den Reiz mit einer degenerativen Metamorphose, sie verschwinden und an ihre Stelle treten jene feinkörnigen Massen und körnigen und glatten Fäden, welche sich um die losgelösten kernhaltigen Epithelzellen legen. Der Versuch III hat uns gezeigt, dass diese Massen im umgekehrten Verhältnisse stehen zum noch vorhandenen Plattenbelag, dass dort wo jene reichlich vorhanden, die Silberzeichnung des Epithels gänzlich fehlt, während sie in toto nachzuweisen ist in Alveolen, die frei sind von besagtem Inhalte. Ich möchte darum wohl annehmen, dass diese körnigen und fädigen Gebilde die Zerfallsproducte der kernlosen Platten sind, als Folge der directen Einwirkung der Silberlösung auf dieselben und dass hinwiederum die Alveolen,

[1]) l. c. [2]) l. c.

[3]) Lungenentzündung, Tuberculose und Schwindsucht. München 1873.

welche ihren Plattenbelag intact erhalten haben, von der directen Einwirkung der Lösung verschont geblieben sind.

Es schien mir wichtig, ein anderes Object, welches sich durch einfachere Epithelverhältnisse auszeichnet, zum Vergleich heranzuziehen. Zu diesem Zwecke wählte ich die Froschlunge, deren epithelialer Ueberzug sich bekanntlich dadurch charakterisirt, dass er eine Mosaik bildet von annähernd gleichmässigen grossen polygonalen Platten, deren Kern immer excentrisch in dem der Capillarmasche entsprechenden Zelltheile liegt. Nicht eben häufig finden sich dazwischen kleine kernhaltige Schaltzellen, die gleichsam das Bindeglied zwischen den kernführenden Segmenten der grossen Zellen bilden.

Nachdem ich mich von diesen normalen Verhältnissen genügend überzeugt hatte, spritzte ich einem lebenden Frosch vermittelst eines conischen Glasröhrchens einige Tropfen 1 procentiger Silberlösung durch die Glottis in die Lunge. Nach 24 Stunden wurde der Frosch getödtet, die Lunge in gleicher Weise wie die normale mit 0,5 procentiger Silberlösung behandelt, mit Alkohol gefüllt und an feinen peripherischen Scheerenschnitten untersucht, die in Hämatoxylin gefärbt und in Glycerin auf dem Objectträger einige Zeit dem Sonnenlicht ausgesetzt worden waren. Dabei zeigten sich die Capillargefässe mit Blutkörpern dicht gedrängt erfüllt und das Epithel an vielen Stellen total verschwunden. Am andern hingegen waren die kleinen Schaltzellen, sowie die Kerne der grossen nebst dem ihnen zunächst liegenden Zellprotoplasma erhalten, wenigstens sah man noch die feinen schwarzen Zellbegrenzungslinien sternförmig zwischen den Kernen gegen die umliegende Capillarschlinge ausstrahlen. Dies bestätigt uns wenigstens, ohne zu weitgehende Parallelen mit unsern frühern Versuchen ziehen zu wollen, dass durch die Einwirkung der Höllensteinlösung das Epithel in toto zerstört werden kann (wie bei Versuch II), dass aber die Kerne nebst dem sie umgebenden Protoplasma, entsprechend den kernhaltigen Epithelzellen der Säugethierlungen, gegen die destruirende Wirkung der Noxe wiederstandsfähiger sind.

Doch kehren wir zu den kernlosen Platten der Kaninchenlunge zurück und versuchen, ihre Metamorphose in diese körnigen und fädigen Massen näher zu präcisiren. Nach dem, was Weigert[1])

[1]) Dieses Archiv Bd. 79. 1880.

in seiner verdienstvollen Arbeit über „pathologische Gerinnungsvorgänge“ von der Gerinnungsfähigkeit der verschiedenen Gewebselemente, speciell der epithelialen Gebilde sagt, liesse sich vielleicht die obgenannte Veränderung der Epithelplatten als Coagulationsnekrose im Cohnheim'schen Sinne, d. h. als ein Absterben der Zelle mit Umwandlung ihrer eiweisshaltigen Substanzen in geronnenes körniges oder fädiges Fibrin auffassen. Wenigstens fehlen keine der von Weigert geforderten Bedingungen: die Abtödtung des Gewebes durch ein chemisches Agens, das innige Durchdringen der absterbenden Zelle mit Blutserum. Was den von ihm als charakteristisch bezeichneten Kernschwund anbelangt, halte ich unsere Beobachtung, dass gerade die kernlosen Platten in erster Linie der Nekrose verfallen, während die kernhaltigen derselben einigen Widerstand entgegensetzen, nur für eine indirecte Bestätigung des von Weigert aufgestellten Grundsatzes.

Jedenfalls gebietet uns die Bildung dieser fädigen Massen, an einen etwas complicirteren Prozess als den der einfachen Zerfallsnekrose zu denken und dass diese Fäden nicht geronnenes Mucin sind, erhellt aus der chemischen Reaction.

Die directe Wirkung schwacher Höllensteinlösungen auf das Alveolenepithel scheint demnach folgende zu sein: die **kernhaltigen** Zellen quellen auf, ihre Kerne theilen sich, die Zellen lösen sich ab und produciren Tochterzellen, die **kernlosen** Platten zerfallen in körnige, fädigkörnige oder glattfädige fibrinartige Massen und beide bilden so eine lockere Füllung der Alveolen zur Zeit, wo von einem massenhaften Austreten farbloser Blutzellen noch nicht die Rede ist.

Wir sind jedoch weit davon entfernt, die aus dem Zerfall der kernlosen Platten entstandenen fädigen Massen als die alleinigen Bildner des croupösen Exsudates anzusehen, wie dies von Wagner[1]) und Bayer[2]) geschieht, welche das Fibrinnetz der croupösen Pneumonie ausschliesslich aus einer eigenthümlichen Metamorphose des Epithels entstehen lassen. Sie bilden nur ein vorläufiges spärliches und lockeres Maschenwerk, das sich lose um die gequollenen abgelösten Epithelzellen spinnt und oft neben den körnigen Massen

[1]) Uhle und Wagner, Handbuch der Pathologie. Leipzig 1868.

[2]) Archiv für physiologische Heilkunde. 1867.

ganz verschwindet. Auch sind die Fäden meist nicht so glatt und glänzend, wie die des nachträglich erscheinenden Exsudates, sondern haben mehr ein unebenes Aussehen und zeigen vielfach Uebergänge in die körnigen Massen. Wenn Jürgensen[1]) in Wiederholung der Sommerbrodt'schen Experimente mit Injection von Eisenchlorid in Hundelungen den dadurch erzielten Entzündungsproducten den Charakter eines fibrinösen Exsudates abspricht, weil das Reticulum unregelmässiger, weitmaschiger, seine Bälkchen nicht so glatt, glänzend und starr seien wie bei der croupösen Pneumonie, sondern uneben und von mattem körnigem Ansehen, so sind wir fast versucht zu glauben, er hätte dabei Präparate aus diesem frühern Entzündungsstadium vor Augen gehabt.

Ein ganz anderes Bild erhalten wir, sobald die Entzündungsphänomene manifester werden: sobald ein reichlicher Austritt rother und weisser Blutkörperchen in das Lungenparenchym stattfindet. Dann sehen wir einzelne Alveolenbezirke mit einem dicht verfilzten Netze glatter glänzender Fasern erfüllt, das so massenhaft auftritt, dass die dazwischen liegenden Capillarwandungen einen Druck erleiden und in den Maschen des Netzes oft nur eine spärliche Menge zelliger Elemente Platz findet. In benachbarten lobulären oder grössern Bezirken ist hingegen das Infiltrat ein kleinzelliges und trägt ganz den Charakter einer Katarrhalpneumonie.

Dieses eigentliche Fibrinnetz scheint uns daher im Wesentlichen ein Product aus den Elementen des Blutes zu sein, sich aber nur in denjenigen Alveolen gebildet zu haben, in welchen durch directe Einwirkung der Silberlösung der vorerwähnte Zerfall des Plattenbelages und vermuthlich auch eine Schädigung der Gefässwände stattgefunden, während in den katarrhalisch afficirten Lungenpartien die Reizung keine so heftige und die Alveolenwand direct treffende war, sondern mehr aus der allgemeinen Hyperämie und vielleicht aus aspirirten bronchialen Entzündungsproducten resultirte. Wenigstens gelang in einzelnen Alveolen der katarrhalisch afficirten Partien hie und da der Nachweis des continuirlichen Epithelbelages, während in den mit fibrinösem Exsudate erfüllten Stellen wohl noch vereinzelte kernhaltige Epithelzellen, aber kein Plattenbelag vorhanden war.

Man darf sich dabei nicht verhehlen, dass dies Untersuchungen der schwierigsten Art sind, die eine reiche Quelle von Täuschungen

[1]) Ziemssen's Handbuch der spec. Pathologie. V. Band. S. 60.

bilden können und die deshalb auch in Bezug auf die Schlussfolgerungen die äusserste Vorsicht gebieten. Müssen wir uns doch von vornherein gestehen, dass die Wirkung der nachträglich injicirten Silberlösung, die die Zeichnung des Epithels bezweckt, in mit dichtem Exsudate gefüllten Alveolen eine höchst unzuverlässige ist, dass das Exsudat selbst dem Auge den grössten Theil der Alveolarwand verdeckt und man bei der sorgfältigsten Pinselung immer Gefahr läuft, mit dem Exsudate auch das allfällig darunter befindliche Epithel wegzuwischen.

Im Hinblick auf diese technischen Schwierigkeiten musste es meine Aufgabe sein, an einer um so grössern Anzahl von Präparaten mich über die betreffenden Verhältnisse zu vergewissern. Ich glaube, gestützt auf die eben erwähnten Befunde, sowie auf diejenigen aus frühern Entzündungsstadien zu dem Schlusse berechtigt zu sein, dass diejenigen Partien der Lunge, in welchen wir fibrinöses Exsudat antreffen, dieselben seien, in welchen wir in einem frühern Stadium den Untergang des kernlosen Epithels beobachtet haben, resp. dass der Zerfall der kernlosen Platten des Alveolarepithels die Vorbedingung ist für das Zustandekommen des fibrinösen Exsudates.

Wenn wir aber die Frage beantworten müssten, in welcher Weise dieser genetische Zusammenhang zu erklären sei, würden wir das Gebiet des Thatsächlichen verlassen und das Feld der Hypothese betreten, auf der bis jetzt überhaupt die ganze Gerinnungstheorie noch ruht. Es ist ja möglich, dass das gleiche (hier chemische) Agens, das die Verwandlung der Epithelplatten in fibrinartige Massen verursachte, auch auf die fibrinoplastische Substanz der weissen Blutkörper in gleicher Weise fortwirkt, es lässt sich aber auch denken, dass an dem untergegangenen Epithel ein Filter verloren ging, das unter andern Verhältnissen gewissen uns unbekannten, die Gerinnung veranlassenden Blutbestandtheilen den Durchgang verwehrte.

Die vorstehenden Untersuchungen beanspruchen nicht, in das Dunkel, welches immer noch über der Aetiologie der croupösen Pneumonie beim Menschen herrscht, ein Streiflicht werfen zu wollen. Schon das ätiologische Moment, das hierbei zur Anwendung kam, oder ein ihm verwandtes, dürfte ja beim Menschen in den seltensten

Fällen zutreffen. Auch sind wir uns wohl bewusst, dass die croupöse Pneumonie stets eine Lobärerkrankung ist, während wir durch künstliche Mittel immer nur in unregelmässig begrenzten lobulären Bezirken croupöses Exsudat zu erzeugen vermögen.

Das Einzige, was uns in unsern Versuchen an die croupöse Pneumonie erinnert, ist die Aehnlichkeit des mikroskopischen Bildes der mit fibrinösem Exsudate gefüllten Alveolen. Diese aber berechtigt uns im pathologisch-anatomischen Sinne zu der Frage, ob das Agens (sei es nun ein infectiöses oder ein anderes), welches beim Menschen croupöse Pneumonie erzeugt, nicht auch in erster Linie und in gleicher oder ähnlicher Weise auf die kernlosen Platten des Alveolarepithels wirke, wie wir es bei unsern Versuchen gesehen haben. Damit stehen allerdings die vorherrschenden Anschauungen im Widerspruch, indem die meisten Lehrbücher betonen, der epitheliale Ueberzug der Lungenbläschen sei in den ersten Stadien der croupösen Pneumonie intact. Weitere Untersuchungen müssten eben zeigen, ob dies nicht nur für die kernhaltigen Zellen, sondern auch für die kernlosen Platten seine Richtigkeit hat.

Erklärung der Abbildungen.

Tafel VII.

Fig. 1. Alveolarepithel einer normalen Kaninchenlunge 1 : 300. a Kernhaltige Epithelzellen. b Kernlose Platten.

Fig. 2. Alveolarepithel nach 6stündiger Einwirkung einer 1procentigen Höllensteinlösung. 1 : 300. a Gequollene, in Theilung begriffene, z. Th. desquamirte Epithelzellen. b Kernlose Platten. c Lücke, zurückgelassen von den losgelösten Epithelzellen.

Fig. 3. 15stündige Wirkung einer 1procentigen Höllensteinlösung. Der continuirliche Epithelbelag verschwunden bis auf die Ueberreste a, die desquamirten Epithelzellen in eine körnige oder fädige Masse eingebettet. 1 : 300.

Fig. 4. Epithel einer normalen Froschlunge. 1 : 300.

Fig. 5. Die Ueberreste desselben nach 24stündiger Wirkung einer 1procentigen Höllensteinlösung. 1 : 300.

XIV.

Ein Fall von acuter Fibrinurie.

Von Dr. B. Baumüller,
I. Assistenten am pathologischen Institute zu Würzburg.

(Hierzu Taf. VIII.)

Eine 38jährige Frau, die 1876 zum ersten Male geboren hatte, erkrankte im October 1876 mit Schmerzen in der rechten Nierengegend und Hämaturie. Im Winter 1878—1879 war sie zum zweiten Male Gravida und bemerkte während dieser Schwangerschaft öfters Wochen lang dauernden, dann wieder pausirenden Abgang schleimiger Massen im Urin. Im August 1879 traten heftigere Schmerzen auf, wobei unter stärkerem Harndrang und Pressen grössere zusammenhängende weissliche schleimartige Massen abgingen, die nach Angabe der Patientin kalkartige zerreibliche Körnchen enthalten haben sollen. Aehnliche Schmerzanfälle mit rasch vorübergehenden Temperatursteigerungen wiederholten sich Ende November 1879 und am 1. und 3. Januar dieses Jahres, wobei stets nach Abgang der weisslichen „Schleim"-Massen grosse Erleichterung eintrat. Die Schmerzen, die dem früheren Abgang im August 1879 vorhergingen, sollen bedeutend stärker, als im November und Januar aufgetreten sein.

Länger andauerndes Fieber war nicht beobachtet worden. Patientin hatte keine acute Krankheit zu überstehen gehabt, die zweite Entbindung war im Mai 1879 ohne besondere Störung erfolgt. Der Patientin war der Gebrauch von Carlsbader Salz, keine differenten Mittel verordnet worden.

Seit Januar war kein neuer Anfall eingetreten; die Patientin befindet sich jetzt wieder vollständig wohl.

Die bei den beiden letzten Anfällen entleerten Massen wurden mir von dem behandelnden Arzte, Herrn Dr. E. Koch hier überbracht, dem ich auch die vorstehend mitgetheilten Angaben über Beginn und Verlauf der Erkrankung verdanke.

Der beim vorletzten Anfalle entleerte, schleimige, trübe, gelbliche Harn enthielt ein fetziges grauweissliches elastisch weiches Gebilde, das einen längsgefalteten, unregelmässigen cylinder- oder säulenähnlichen Körper darstellt, von dessen Seite ein etwas kürzerer, dünnstieliger, am Ende blattartig entfalteter zarter Fortsatz abgeht (Fig. 1). Ausser diesem befand sich in demselben Harn der Fig. 2 abgebildete Körper: zwei neben einander befindliche, durch eine zarte, mit beiden Theilen zusammenhängende Scheidewand unvollständig getrennte kuppelähnliche Höhlungen, in deren eine breitere offenbar das etwas abgerissene, nur noch lose an einem Ende festhängende Stück hereinpasste. Schon dieses Stück, sowie auch das erstere mussten durch ihre eigenthümlichen Formen auf die Aehnlichkeit mit Abgüssen des Nierenbeckens aufmerksam machen. Diese Vermuthung wird noch bestärkt durch

die Betrachtung der weitern beim folgenden Anfall erschienenen Gebilde Fig. 3 und 4. Diese beiden erinnern entschieden an Abgüsse zweier Nierenkelche. Solche Abgüsse erhält man von den Calices durch Injection und Corrosion, und Hyrtl hat in seiner Abhandlung über das Nierenbecken dieselben beschrieben und abgebildet [1]). Auch durch Füllung des Nierenbeckens mit Gelatinelösung vom Ureter aus können ähnliche Gebilde, wie das Fig. 3 abgebildete erhalten werden; in die seichte Vertiefung eines bei solcher Gelegenheit erhaltenen Gelatinegerinnsels passte der ziemlich flache Spitzenkegel einer Pyramide.

Das lange, etwas gekrümmte und geknickte, mit einem zarten Fetzen an einem Ende versehene solide, cylinderähnliche Stück (Fig. 6) stammt wahrscheinlich aus dem Ureter. Befanden sich also, wie angenommen werden kann, die Massen auf den Pyramidenspitzen, in den Nierenkelchen, im Nierenbecken und im Ureter, so wurden die ersteren durch den nachdrängenden Harn abgehoben, in's Nierenbecken selbst fortgeschoben und von hier allmählich in den Ureter gedrängt, dessen langsame Erweiterung eine stärkere Ansammlung, eine stärkere Compression von oben nach unten, eine Knickung des Rohrs und damit auch eine Knickung der dasselbe ausfüllenden Massen bedingte. Die später folgenden konnten den einmal erweiterten Ureter leichter passiren und erzeugten daher geringere Schmerzen. Diese späteren scheinen auch durch mehrere zeitlich verschiedene Abscheidungen entstanden zu sein, da sie aus mindestens zwei, auch in der Abbildung sichtbaren, durch Consistenz und Färbung verschiedenen Schichten bestehen.

Die mikroskopische Untersuchung ergab zunächst im Harn zahlreiche Eiterkörperchen mit zwei bis drei Kernen, besonders beim letzten Anfall, sowie sehr grosse Krystalle von phosphorsaurer Ammoniak-Magnesia und ähnliche Krystallformen mit schwarzbrauner Färbung. Epithelzellen waren trotz öfterem sorgfältigen Nachsuchen nicht aufzufinden.

Die Gerinnsel selbst liessen nichts erkennen als äusserst zahlreiche sehr feine unbewegliche Körnchen in gleichmässigem homogenem Substrat, hier und da vereinzelte verzerrte und zusammengefaltete rothe Blutkörperchen. Auch durch die gewöhnlichen Färbemittel für mikroskopische Präparate konnte kein weiterer Befund erhoben werden. Die Präparate verhielten sich gegen solche entweder vollständig negativ oder färbten sich nur schwer von den Rändern her und boten überhaupt denselben Anblick mit und ohne Färbung, als Theile fibrinös-eitrigen Pleuraexsudates bei derselben Behandlung.

Nach längerer Behandlung mit Aether erschienen im mikroskopischen Bild jene feinen Körnchen nicht mehr, dagegen war Fäulniss eingetreten, sowie Ausscheidung der wahrscheinlich vom Harn her noch enthaltenen Hippursäure in Form der charakteristischen Krystalle.

Nach längerer Behandlung mit Chloroform waren jene feinsten Körnchen eben-

[1]) J. Hyrtl, Das Nierenbecken der Säugethiere und des Menschen. Denkschriften der Kaiserl. Akademie der Wissenschaften. XXXI. Bd. Wien 1872. S. 127, 129. Tab. VII. Fig. 1, 4 u. 7 und Tab. V. Fig. 1 u. 2. Aehnliche Calices und Fornices auf Tab. X. Fig. 4 („Menschenähnliches linkes Nierenbecken von Gibbon") in: J. Hyrtl, Die Corrosionsanatomie und ihre Ergebnisse. Wien 1873.

falls verschwunden, es trat Zersetzung durch Fäulniss ein und die ganze Masse wurde in rundliche kleine Klumpen von ovaler oder Maulbeerform verwandelt, zwischen welchen vereinzelte kleine Bündel von kurzen hellen Fasern zu sehen waren.

Es ist daher wohl anzunehmen, dass diese Gerinnsel noch im Körper gewisse Veränderungen erlitten haben, deren Folgen Fett- und Detritus-Bildung sind, wie sie Virchow in diphtheritischen Pseudomembranen und im Blutfibrin nach Digestion gesehen hat[1]).

Ob es sich in der That um geronnenes Fibrin handelte, sollte durch die chemische Untersuchung geprüft werden.

Zunächst wurde der Harn vom Tage nach dem letzten Anfall untersucht. Er war hellgelblich von Farbe, trübe, reagirte neutral; das specifische Gewicht betrug 1014—1015. Eine Probe wird mit Säure versetzt und gekocht; die Trübung, die dabei auftritt, verschwindet auch bei Zusatz überschüssiger Säure nicht mehr. Nach 2 Stunden hatten sich in 48,5 Ccm. Harn 2 Ccm. gelblichweissen Sediments abgesetzt, das aus den grösseren Gerinnseln ganz ähnlichen feineren fetzigen Massen, aus Eiterkörperchen und Krystallen von phosphorsaurer Ammoniak-Magnesia bestand.

Die weitere Untersuchung des vom Sediment abfiltrirten Harns wurde nach den von Hoppe-Seyler gegebenen Vorschriften[2]) vorgenommen:

12 Ccm. Harn wurden mit 180 Ccm. destillirten Wassers versetzt und sofort 100 Ccm. verdünnter Essigsäure (1 : 5) zugesetzt. Dabei entstand Trübung und nach einiger Zeit sammelte sich ein Niederschlag, der sich in 2 Tagen vollkommen gesenkt hatte. Demnach sollte eine den Globulinen oder eine den Albuminaten zugehörende Substanz vorhanden sein. Zu denselben gehören nach Hoppe-Seyler: Vitellin, Myosin, fibrinoplastische Substanz (= Paraglobulin) und fibrinogene Substanz.

Zunächst fand sich noch in der vom Niederschlag abgegossenen Flüssigkeit Trübung beim Kochen, also enthielt dieselbe noch Serumalbumin in geringer Menge.

Der Niederschlag, im Reste der Flüssigkeit suspendirt, wurde in zwei Theile getheilt: der eine wurde bei Zusatz concentrirter Chlornatriumlösung nicht klar, enthielt also weder Myosin, noch eines der Plasmine. Er konnte also nur aus Casein oder aus Syntonin bestehen, welch letzteres wesentlich von denen des fraglichen Niederschlages verschiedene Eigenschaften besitzt[3]). Da auch die Versetzung mit verdünnter Salzsäure (0,1 : 100) den Niederschlag nicht löst, so ist Casein (Serumcasein) ebenfalls auszuschliessen, ebenso Vitellin. Die Unlöslichkeit in Essigsäure und Salzlösungen beweist das Vorhandensein von Mucin, die Abwesenheit anderer Eiweissstoffe. Dass jedoch trotzdem solche anwesend sein könnten, kann die weitere Untersuchung des beim Durchleiten von Kohlensäure erhaltenen Niederschlags vermuthen lassen.

[1]) Virchow, Gesammelte Abhandlungen zur wissenschaftl. Medicin. Frankfurt a. M. 1856. II. Ueber den Faserstoff. S. 65 u. 97.
[2]) Hoppe-Seyler, Handb. d. physiol. u. pathol.-chemischen Analyse. 4. Aufl. Berlin 1875. S. 359.
[3]) Hoppe-Seyler, l. c. S. 245.

100 Ccm. Harn werden mit etwas verdünnter Essigsäure versetzt; etwa 3¼ Stunden lang wird ein anhaltender Strom von Kohlensäure durchgeleitet. Es tritt starke Trübung und weisslichgelbe Verfärbung ein; am Boden des Becherglases sammelt sich in reichlicher Menge ein weisser feinpulveriger Niederschlag. Die darüber stehende Flüssigkeit wird nicht klar, bleibt vielmehr trüb durch rasches Eintreten der Fäulniss. Der Niederschlag zeigt beim Versetzen mit Salpetersäure deutliche Xanthoproteinreaction, beim Verdampfen deutliche Murexidreaction. Es war also neben Harnsäure noch ein Albuminstoff im Niederschlag vorhanden. Da nun Serumeiweiss durch Kohlensäure nicht gefällt wird[1]), so dürfte es sich trotz der nach der ersten Untersuchung scheinbaren Abwesenheit von Globulinen und Albuminaten, entweder doch um solche oder um kleinere gelöste Mengen des in grösseren Mengen geronnenen Stoffes handeln, dessen Natur am besten an den grösseren Gerinnseln untersucht werden musste. Was nun die chemische Untersuchung dieser letzteren anlangt, so ergab sie ein vollständig negatives Resultat.

Frisch untersucht ergaben sie sich in den gewöhnlicheren Lösungsmitteln völlig unlöslich; aber nicht nur Wasser, Alkohol, Aether und Chloroform waren ohne Wirkung, auch Alkalien und concentrirte mineralische und organische Säuren konnten weder bei gewöhnlicher Temperatur, noch beim Kochen die Gerinnsel lösen. In Kalilauge, concentrirter Kochsalzlösung, weniger in verdünnter Salzsäure und concentrirter Essigsäure war etwas Quellung zu bemerken, ebenso nach längerem Einwirken verdünnter Salzsäure, von Kalkwasser, Kochsalzlösung, Essigsäure und Alkohol; in Alkohol zertheilten sich nach 2—3 Tage langem Stehen die gequollenen Massen in schmierige Fetzen. Concentrirte Schwefelsäure löste die Gerinnsel sehr schnell unter anfangs bräunlich-rother, später rosenrother Verfärbung. Nach mehrstündlichem ruhigem Stehen begann sich diese Färbung vom Niveau her schichtenweise zu verändern und zeigte die zunächst an die noch unveränderte Lösung grenzende Schicht rothe, die darüber befindliche gelbe Farbe und ausserdem konnte noch eine oberste grüne Schicht unterschieden werden. Weiterhin verfärbte sich die ganze Lösung und nahm eine schmutzig grauviolette Farbe an, blieb übrigens vollständig klar. Jod färbte die Gerinnsel braunroth oder gelb, Jod und Schwefelsäure erzeugten eine schmutzig graubraune, eine anderes Mal eine grauviolette Färbung. Dasselbe Verhalten gegen Säuren und Alkalien zeigten die fraglichen Gerinnsel auch nach wochenlangem Liegen in verdünnter Salzsäure.

Nach 5monatlichem Liegen in Wickersheimer'scher Flüssigkeit hatte sich das Verhalten gegen Salpetersäure etwas verändert: nach öfterem Auswaschen in kaltem und dann in heissem destillirten Wasser färbte sich die verwendete Probe bei Zusatz starker Salpetersäure citronengelb und löste sich beim Erhitzen mit dieser Farbe. Zusatz von Natronlauge ergab einen braunrothen amorphen Niederschlag. Es mag dies wohl als Xanthoproteinreaction aufzufassen sein, doch kann wegen der Zusammensetzung jener Mischung kein besonderes Gewicht darauf verlegt werden.

Endlich wurden noch Verdauungsversuche unternommen und zwar mit Magensaft aus der Magenfistel eines Hundes, sowie mit künstlichem Magensaft, der aus

[1]) Hoppe-Seyler, l. c. S. 231. vgl. Senator, Ueber die im Harn vorkommenden Eiweisskörper etc. Dieses Archiv LX. Bd. S. 482 u. 485.

käuflichem Pepsin. germanic. plane solub. bereitet wurde, wovon 1,0 in 100 Ccm. destillirten Wassers gelöst und weiter mit 400 Ccm. Brunnenwassers, die 5 Ccm. concentrirte Salzsäure enthielten, verdünnt wurde.

Der Magensaft vom Hunde blieb sowohl während tagelangen Stehens bei gewöhnlicher Zimmertemperatur, wie auch bei mehrere Tage dauernder Digestion bei 37°—40° ohne jede Wirkung, ebenso ergaben öfters entnommene Proben nach der Digestion mit künstlichem Magensaft niemals eine Spur von Peptonreaction mit Natronlauge und Kupfervitriollösung [1]).

Zu gleicher Zeit wurden Controlversuche angestellt: gleichzeitig mit einer Probe der Gerinnsel, die in Magensaft vom Hunde und einer anderen, die in künstlichen Magensaft gelegt war, wurden mit künstlichem Magensaft verdaut:

aus Eiern dargestelltes und getrocknetes käufliches Albumin,
altes getrocknetes Fibrin von Ochsenblut,
Exsudatfibrin von einem Fall von Pleuritis fibrinosa,
und Croupfibrin von einem Fall von Laryngitis crouposa.

Die beiden letzteren waren drei Tage lang in normalem Harn gelegen. Nach Beendigung der künstlichen Verdauung, die 24 Stunden dauerte, ergaben das Eieralbumin, das alte Blutfibrin, sowie das Exsudatfibrin exquisite Violettfärbung mit Natronlauge und Kupfervitriollösung.

Die Coagula, deren Untersuchung das eigentliche Thema bildete, waren unverändert geblieben, und ergab die Flüssigkeit, in der sie lagen, so wenig, als vor dem Verdauungsversuch jene Violettfärbung. Auch das Croupfibrin ergab keine Peptonreaction.

Nun wurden nach Brücke [2]) die sechs Proben filtrirt. Und sämmtliche Filtrate ergaben mit Kalilauge ein Präcipitat. Die Präcipitate, nach Brücke's weiterer Vorschrift [3]) abfiltrirt, lösten sich mit Chlornatrium nicht, das Filtrat blieb beim Kochen in allen sechs Proben klar!

Ein Urtheil über die chemische Natur dieser fraglichen Massen abzugeben bin ich demnach nicht im Stande. Dass man es mit eiweissähnlichen Stoffen zu thun hat, ist wegen der Quellungserscheinungen in verdünnten Säuren und Alkalien, wegen der einer Xanthoproteinreaction wenigstens sehr ähnlichen Verfärbung und wegen des Farbenspiels bei der Lösung mit Schwefelsäure wahrscheinlich. Gegen diese Annahme scheint die absolute Unlöslichkeit in Essigsäure und Alkalien, sowie das unveränderte Verhalten gegen Magensaft und künstliche Verdauung zu sprechen.

Welcher von den bisher aufgestellten Gruppen von Eiweiss-

[1]) Hoppe-Seyler, l. c. S. 249.

[2]) Brücke, Beiträge zur Lehre von der Verdauung. Sitzungsberichte der k. k. Akademie der Wissenschaften in Wien 1859. XXXVII. Bd. S. 131—184.

[3]) eod. l. S. 180.

stoffen jene Gerinnsel zuzutheilen sind, vermag ich ebenfalls nicht zu entscheiden. Am nächsten läge es, sie den „coagulirten Eiweissstoffen“ anzureihen, obwohl das sozusagen rein äusserliche Moment des Coagulirtseins nicht als triftiger Beweisgrund angesehen werden kann, umsoweniger als auch die Unähnlichkeit mit den in dieser Gruppe vereinigten Stoffen dagegen spricht. Denn die von Hoppe-Seyler denselben zugeschriebenen Eigenschaften der Verdaulichkeit und der Löslichkeit in Salzsäure fanden sich hier nicht.

Vielleicht vermag dem Ziele eine Ueberlegung etwas näher zu bringen, woher eigentlich diese Massen stammen mögen und durch welchen Vorgang sie entstanden seien.

Dass der Ort der Herkunft das Nierenbecken und der Ureter sei, kann einmal durch die dem Abgang der Mengen vorangegangenen Anfälle von Nierenkolik, sowie durch die Form derselben als gesichert angesehen werden.

Für eine Beurtheilung des Erkrankungsprozesses, dem diese Massen ihre Entstehung verdanken, könnte zunächst zweierlei angenommen werden: Abgesehen von einer etwaigen massenhaften Absonderung jenes Eiweissstoffes, der bei der Amyloiddegeneration oder bei Nephritis in Form der „Fibrincylinder“ in den Harnkanälchen zu finden ist, was wegen der verhältnissmässig kurzen Erkrankung und der vollständigen Wiederherstellung ausgeschlossen werden kann, — abgesehen hievon ist an Croup des Nierenbeckens oder an eine Blutung durch Concremente in den Becken und Kelchen zu denken.

Dass es sich um eine croupöse Nephropyelitis handelte, ist mehr als unwahrscheinlich, nicht sowohl wegen der Menge der abgegangenen Gerinnsel, die ja doch bei hochgradiger Erkrankung als förmliche Abgüsse der Räume, in die sie abgelagert wurden, abgehen könnten, als vielmehr wegen des eben erwähnten Wohlbefindens der Patientin und noch mehr wegen des Mangels eines ätiologischen Moments.

Denn nach Rokitansky[1]), Förster[2]), Klebs[3]), Birch-

[1]) Rokitansky, Lehrbuch der pathol. Anatomie. 3. Auflage. Wien 1855 bis 1861. III. Bd. S. 353 u. 364.

[2]) Förster, Lehrbuch der pathologischen Anatomie. S. 474. 10. Aufl. Jena 1875.

[3]) Klebs, Handbuch der pathol. Anatomie. 3. Lfg. Berlin 1870. S. 681.

Hirschfeld[1]), nach Vogel[2]), Niemeyer-Seitz[3]) und Ebstein[4]) findet sich die croupöse Erkrankung der Harnwege fast nur im Gefolge schwerer acuter Erkrankungen, wie Typhus, Pyämie, Scarlatina, acuter Tuberculose, oder in Folge Gebrauchs von Canthariden. Förster sah sie auch neben katarrhalischer Nephropyelitis; Rindfleisch[5]) erklärt sie für ein fast unvermeidliches Accedens bei jeder Harnstauung; auch Niemeyer-Seitz fügen noch bei: „Die selben (diphtheritische und croupöse Entzündung der Nierenbeckenschleimhaut) können aber auch aus der katarrhalischen Entzündung, namentlich der Pyelitis calculosa, hervorgehen."

Auch die croupöse Affection der Harnorgane, die Senator[6]) beschreibt, trat nach Anwendung von Cantharidenpflastern bei einer an acutem Gelenkrheumatismus erkrankten Frau ein. Einige Aehnlichkeit besitzt dieser Fall wohl mit dem vorliegenden, indem auch dort weissliche Gerinnsel mit dem Harn abgingen. Doch gerann noch nach der Entleerung des Harns ein Theil desselben. „Der Harn war schon am nächsten Tage ganz klar, enthielt nur noch etwas Eiweiss — — der Zwischenfall ging ohne Nachtheil vorüber."

Von einer jener Erkrankungen oder ähnlicher Medication war aber im vorliegenden Fall keine Rede.

Bei der Ueberlegung, ob sich um eine Blutung in's Nierenbecken handelte, muss die Frage aufgeworden werden, ob so schnell, wie wegen der kurzen Zeit, die zwischen Beginn der Schmerzen (Ansammlung grösserer Mengen im Nierenbecken, die nach dem Ureter hingedrängt werden) und Entleerung derselben durch die Urethra verfloss, angenommen werden muss, der Blutfarbstoff so vollständig ausgezogen werden konnte. Doch scheint dies immerhin vorzukommen, da nach einer mündlichen Mittheilung Herr Dr. Koch

[1]) Birch-Hirschfeld, Lehrbuch der pathol. Anatomie. Leipzig 1877. S. 1051.

[2]) Vogel, Krankheiten der harnbereitenden Organe, in: Virchow, Handbuch der speciellen Pathologie und Therapie. Erlangen 1856—1865. VI. Bd. 2. Abth. S. 697.

[3]) Niemeyer-Seitz, Lehrbuch der spec. Pathol. u. Therapie. 9. Aufl. Berlin 1877. 2. Bd. S. 66.

[4]) Ebstein, Nierenkrankheiten; Affectionen der Nierenbecken und Ureteren, in: Ziemssen, Handbuch der spec. Pathol. und Therapie. IX. Bd. 2. Hälfte. Leipzig 1878. S. 35.

[5]) Rindfleisch, Lehrbuch der pathol. Gewebelehre. 5. Aufl. Leipzig 1878.

[6]) l. c. S. 490.

hier auch in einem Fall von Nierencarcinom, das in die Nierenvene vorgedrungen war, einen ähnlichen soliden Cylinder durch die Urethra abgehen sah, dessen Entstehung nur durch eine Blutung zu erklären war.

Endlich kann es sich noch um eine acute Fibrinurie im Sinne Vogels[1]) gehandelt haben, die von dem eitrigen Katarrh des Nierenbeckens abzuleiten ist. Diese Vermuthung scheint die grösste Wahrscheinlichkeit beanspruchen zu können, wobei unentschieden bleiben mag, ob der eitrige Katarrh der Nierenbeckenschleimhaut durch Concremente im Nierenbecken erzeugt war und ob durch eine croupöse Affection der Harnwege jene doch wahrscheinlich aus Fibrin bestehenden Gerinnsel entstanden.

XV.

Das Ovarialpapillom in pathologisch-anatomischer und histogenetischer Beziehung.

Von Hugo Coblenz.
(Pathologisches Institut zu Halle a. S.)

(Hierzu Taf. IX—XII.)

Ueberhaupt wohl an keinem Organ des menschlichen Körpers finden sich derart complicirte Mischformen pathologischer Neubildungen in einer Geschwulst vereinigt, als an den Ovarien: Als fast einzig gemeinsames Kennzeichen der Mehrzahl sämmtlicher Eierstockstumoren mag das regelmässige Vorhandensein cystischer, mit verschiedengradig dickflüssigem Inhalt erfüllter Hohlräume gelten. —

Zunächst natürlich suchte man die practisch wichtigsten, am häufigsten vorkommenden Geschwulstformen, deren eminent klinische Bedeutung zur Ausbildung eines ganz neuen Specialzweiges aus der Gruppe der lebensrettenden Operationen in der modernen Chirurgie Anlass gegeben, auch in pathologisch-anatomischer und histogenetischer Hinsicht dem Verständniss näher zu bringen. So boten denn zuerst die sogenannten Kystome einem Virchow[71], Fox[12], Wal-

[1]) Vogel, l. c. S. 542.

deyer[44] u. A. zu mustergiltigen Arbeiten den reichhaltigsten Stoff und führten zur Unterscheidung des sogenannten Hydrops follicularis (Virchow) von den proliferirenden Kystomen, welche letzteren in zwei Hauptgruppen: 1) Kystoma proliferum glandulare, 2) Kystoma proliferum papillare besonders scharf durch Waldeyer geschieden wurden, der auch genetisch dieselben am gründlichsten erforschte. —

Die wachsende Ausbildung und allgemeinere Verbreitung der Ovariotomien, denen Joseph Lister's Erfindung der methodisch-antiseptischen Wundbehandlung die glänzendste Zukunft eröffnete, erhöht nun einerseits das practische Interesse besonders in Bezug auf Diagnose und Prognose der Operation, andererseits wird durch letztere selbst immer reichhaltigeres Material geboten, durch dessen Erforschung in pathologisch-anatomischer und histogenetischer Beziehung der klinischen Beurtheilung eine wachsend zuverlässigere positive Unterlage geschaffen wird. —

Weitere Untersuchungen wiesen den Dermoiden eine besondere Stellung in der Geschwulstreihe an, während von den soliden, nicht rein cystischen Neubildungen besonders die Carcinome, Sarcome und die weniger wichtigen Fibrome Berücksichtigung fanden.

Den Papillargeschwülsten, welche sich als vollkommen selbständige, gut charakterisirte Neubildungen von der Oberfläche der Ovarien sowohl, als auf der Innenwandung von Kystomen entwickeln, ward als solchen bisher keine besondere Bedeutung beigemessen, obwohl dieselben, als auf der Grenze zwischen epithelialer und desmoider Neubildung stehend, sich nicht nur anatomisch und genetisch äusserst interessant, sondern auch der klinischen Würdigung in mehr denn einer Hinsicht von allergrösster Wichtigkeit erscheinen.

Während dieselben im Laufe der Zeit einerseits als papilläres Carcinom, Zottenkrebs, Cancroid geschätzt wurden, sind sie von Anderen im Gegentheil direct den Sarcomen eingereiht worden. Demzufolge dürfte es in Ansehung der bedeutenden Schwierigkeit auf so strittigen Uebergangsgebieten eine exacte Durchführung der pathologisch-anatomischen Terminologie nach fest normirten Begriffen anzustreben, keineswegs überflüssig scheinen, zuvor erst kurz die knappe Definition der in Frage kommenden Hauptkategorien von Geschwülsten wiederzugeben:

Den Sarcomen, „„einer Formation, deren Gewebe der allgemeinen Gruppe nach der Bindesubstanzreihe angehört, und die sich von den scharf zu trennenden Species der bindegewebigen Gruppe nur durch die vorwiegende Entwickelung der zelligen Elemente unterscheidet““ (Virchow), ... stehen die Carcinome, als „„atypische, schrankenlose, epitheliale Neubildungen““ (Waldeyer) diametral gegenüber. Vor der atypischen würde die „typische, schrankenlose, epitheliale Neubildung“ und zwar hier im Typus der mit Cylinderepithel ausgekleideten Drüsenformen, als Adenoma cylindro-cellulare rangiren, welches bei reichlicherer Secretion von specifischer Inhaltsflüssigkeit zu einem A. cysticum, bei colossalem Anwachsen der letzteren zum Kystoma κατ' ἐξοχήν sich entwickelt. Auf der Grenzscheide zwischen Adenom und Sarcom steht das Papillom, eine Neubildung die im Allgemeinen klinisch als „relativ“ gutartig gelten kann, und .... „„genau genommen keine einfach epitheliale Geschwulst ist, denn es besteht häufig zum grösseren Theil aus gefässhaltigem Bindegewebe. Man kann daher, indem man die Wucherung des Papillenstromas für das Wesentliche hält und die Epitheldecke weniger berücksichtigt, das Papillom zu den Neubildungen von Bindesubstanz stellen. Richtiger würde man das Papillom als eine zusammengesetzte Geschwustform auffassen. Wegen seiner nahen Beziehung zum Epithelialcarcinom ziehen wir jedoch vor, das Papillom an dieser Stelle — der dem Typus der epithelialen Gebilde entsprechenden Geschwulstformen — zu besprechen““ (Birch-Hirschfeld). —

Für die Wahl des Hauptnamens einer Mischgeschwulst gilt der Brauch, nach welchem „a potiori fit denominatio“, wodurch auch der klinischen Würdigung des „Charakters“ derselben Rechnung getragen wird, der auch pathologisch-anatomisch nicht selten erst an ihren Metastasen zu erkennen ist, da nirgends in der Natur unvermittelte Uebergänge vorhanden zu sein scheinen. —

Nach den äusseren Formen der Erscheinung ergeben sich von selbst drei Hauptgruppen im Auftreten des Ovarialpapillomes.

Gruppe I.

A. (Fall 1.) Papilloma ovarii utriusque superficiale atque intracanaliculare cysticum psammosum.

Frau Therese D., 66 Jahre alt, Multipara, aus Halle a. S. — Obduction (No. 330 des pathologischen Instituts) am 6. December 1879 durch Herrn Prof. Dr. Ackermann ausgeführt, ergab im Wesentlichen nachfolgenden Befund:

„„Weiblicher Körper von mittlerer Grösse und ziemlich gutem Ernährungszustand; spärliche Leichenflecke; mässiger Rigor; an den Bauckdecken eine Anzahl alter Striae gravidarum;““ —

.... „Causa mortis: Aneurysma dissecans Aortae ascendentis;“ ....

.... „„Uterus ziemlich stark retroflectirt; — Beide Ovarien in etwa gänseeigrosse Geschwülste umgewandelt: Das linke von ziemlich gleichmässig fester Consistenz; das rechte offenbar z. Th. aus Cysten bestehend und an seiner Oberfläche ebenso wie jenes in grosser Ausdehnung mit einem fein- und dichtzottigen, ziemlich festen Gewebe versehen; im Uebrigen glatt, oder flachhöckerig von kleineren und grösseren Cysten mit heller Flüssigkeit überragt.““ —

Das Präparat — bestehend aus Uterus und beiden Ovarien — gewährt einen höchst eigenthümlichen Anblick: Es ward mit möglichster Naturtreue in Taf. IX Fig. 1 und 2 (¾ nat. Gr. lin.) zur Anschauung gebracht und misst von links nach rechts 18 Cm., wovon auf jedes Ovarium 6½ Cm. entfallen. Die genauere äussere Untersuchung ergab dabei noch folgende bemerkenswerthe Eigenthümlichkeiten:

Die papillären Wucherungen auf der Oberfläche beider Ovarien erscheinen dunkel braunroth, von massenhaft eben sichtbaren, bis hirsekorngrossen, weisslichen, harten Gebilden durchsetzt, der tastenden Fingerspitze sammetartig weich, doch durchweg wie mit feinsten und gröberen Sandkörnern durchsetzt anzufühlen. Letztere haben häufig einen ganz oberflächlichen Sitz, sodass sie den Papillombäumchen wie äusserlich angeklebt erscheinen und lagern sich oft mehrfach — an einer Stelle bis zu einem linsengrossen Conglomerat — aneinander. — Die Vegetationen der Oberfläche erweisen sich nicht als ein continuirlicher Ueberzug, sondern zerfallen in einzelne Gruppen, zwischen denen tiefere Spalten sich befinden, durch deren Auseinanderziehen man auf eine ganz glatte, bindegewebige Grundlage stösst, aus welcher mit fadenartigen, oder meist mehr lamellösen Stielen jene Zottenbildungen entspringen, zu deren Ablösung vom Mutterboden eine ziemlich bedeutende Kraft erforderlich ist. An oft nur wollfadendünnem Stiel hängen bis centimeterlange, fein dendritisch verzweigte papilläre Wucherungen, die meist pilzartig um die Ansatzstellen sich ausbreitend ihrer glattwandigen Unterlage flach anliegen und mittelst Sonde ringsum abhebbar sind. Das linke Ovarium ist von den papillären Neubildungen an seiner ganzen freien Oberfläche bewachsen, so dass ein continuirlicher Ueberzug gebildet wird; am rechten hingegen stellen dieselben einen eigenthümlichen Ring um das cystisch degenerirte Mittelstück dar, welcher genau der circulären Uebergangslinie des Peritonealendothels in die Cylinderepithelkappe des Eierstocks (Waldeyer[74]) zu entsprechen scheint. Nach beiden Seiten

derselben wuchern die Papillomzotten über. — Die Ovarien sind z. Th. durch pseudoligamentöse, peritonitische Adhäsionen mit dem Uterus und den Lig. latis verlöthet (Taf. IX Fig. 2), in denen, sowie im Peritonealüberzug der rechten Tube sich einzelne Kalkconcremente befinden. Die rechte Tube erscheint etwas stark geschlängelt, während die linke verkürzt und im Pavillon cystisch erweitert ist. Beide Tuben sind durch die Vergrösserung der Ovarien nach vorn, unter die letzteren zu liegen gekommen. Auf den Cystenwandungen des rechten Ovariums verzweigen sich mehrere, sehr gut injicirt erhaltene stärkere und schwächere Blutgefässe. Oberflächlich auf der Höhe der Hauptcyste prominirt eine erbsengrosse, hellgelblich transparente Nebencyste, während jenseits des Papillomringes mehrere haselnussgrosse Cysten halbkuglig vorspringen. —

Der Längsdurchschnitt des rechten Eierstockes ergiebt ein hühnereigrosses Cystenlumen mit an mehreren Stellen flach-höckerig nach innen aus der sonst ganz glatten Wand ausgebuchteten Hervorragungen. Die durchweg feste fibröse Cystenwandung besitzt eine Dicke von 1½ Mm.; in der Gegend der papillären Wucherungen auf der Oberfläche von 1 Cm.

Beim Anstechen entleert die kleine, hyaline Cyste ein klares Fluidum, worin nur spärliche platte, mässig verfettete, polygonale Epithelien sich vorfinden. Der Hauptcysteninhalt besteht aus ca. 15 Grm. einer dickflüssigen, schmutzig braunroth aussehenden, fadenziehenden, beim Verdunsten stark klebrigen Flüssigkeit, auf deren Oberfläche sich nach kurzem Stehen eine dicke, opalisirende Belagsschicht gut ausgebildeter Cholestearinkrystalle abscheidet, welche die charakteristische Jod-Schwefelsäurereaction (cf. Funke, Atlas) ergeben.

Nach dem Filtriren erscheint die Flüssigkeit schön roth, klar, gleich lackfarbenem Blute durchscheinend; reagirt schwach alkalisch und gerinnt schon bei mässigem Erwärmen vollkommen zu einer schneeweissen, blasigen Masse, die gleicherweise bei Zusatz von Alc. abs. sich bildet und mit Aq. dest. verrieben sich beim Erhitzen wieder vollständig löst. Als morphologische Elemente sind verschieden stark verfettete, flache, polygonale Epithelzellen, viele Körnchenkugeln und freie grössere, sowie kleinste Fetttröpfchen erkennbar. —

Ausgekleidet ist die Cyste von flachen, ebenfalls oft stark verfetteten, 5—6eckig polygonalen Epithelzellen, von z. Th. mehr länglicher, spindelförmig ausgezogener Gestalt, welche sich in Form eines zusammenhängenden Häutchens ablösen lassen. Einzelne Zellen enthalten doppelte Kerne in verschiedenen Stadien der Abschnürung: ein Umstand, der auf Vermehrung des Epithels durch Quertheilung schliessen lässt.

Von den höckerigen Prominenzen im Lumen der Cyste erweist sich die eine als kirschengrosses Corpus fibrosum, während die anderen durch Nebencysten gebildet sich darstellen, von denen eine wallnussgross und zwei von der Grösse einer Haselnuss: allesammt innen auffallend glatt, weiss und jede vollkommen für sich abgeschlossen erscheinen; ihr Inhalt ist dünnflüssig und klar, nach Behandlung mit Alc. abs. zu einer homogen weissen, feinkörnigen Masse geronnen. —

Die mikroskopische Untersuchung der papillären Excrescenzen der Oberfläche des Ovariums ergiebt dieselben aus im Stiel derberen, im Endknöpfchen der Papillen meist ein zartes, fein ramificirtes Fasergerüst bildendem Bindegewebestock bestehend, dessen überall einschichtiger, häufig fein gefältelt erscheinender

Epithelüberzug aus im Längsprofil cylindrischen — mit mehr grundständig und oval erscheinenden Kernen — von der Fläche gesehen aus einer sehr regelmässigen Mosaik 5—6eckig polygonaler Zellen mit verhältnissmässig grossen, runden, central gelegenen Kernen und Kernkörperchen zusammengesetzt erscheint. An den Spitzen der Papillen wird der Zellenbelag aus den höheren Cylinderepithelien gebildet, deren äussere Profilcontour meist keine gerade Linie bildet, sondern jede Zelle als halbkugelig vortretend erkennen lässt, während am Stiel der papillären Vegetationen in allmählichem Uebergang auf den Mutterboden immer mehr cubische Zellformen continuirlich sich anschliessen, die auf der Oberfläche der Matrix gleiche Höhe wahren. Durchweg haftet der Zellenüberzug nur äusserst locker der reichlich vascularisirten Grundsubstanz an, sodass man auf Schnitten meist nackte Papillen erhält, während häufig die Epitheldecke in grösseren, oft handschuhfingerförmigen Stücken sich abgelöst zeigt, die einen Abguss jener darstellen. Bei leerem Zustande der Capillaren in kleinsten Zöttchen hat es mitunter den Anschein, als beständen dieselben lediglich aus Epithelzellen, doch erscheint bei Zusatz von Ac. acet. dil. nach Durchscheinendwerden des Epithels der bindegewebige Grundstock deutlich als zartes, vielverzweigtes Stützgerüstwerk. Meist enthalten die Papillen reichliche, rundliche, stark lichtbrechende, harte Einlagerungen (Corpora arenacea: Ackermann[47], Olshausen[26], S. 52), welche ohne besondere vorhergängige Präparation die Anfertigung brauchbarer mikroskopischer Schnitte unmöglich machen; dieselben sitzen sowohl in den Zotten, als auch im Mutterboden zerstreut und in grösseren Conglomeraten. Die genauere chemische Untersuchung derselben ergiebt Folgendes:

Mit Essigsäure behandelt entwickeln die Concremente beim Kochen CO_2; mit HCl kalt in Berührung entweicht langsam CO_2 in Blasenform; die Lösung ergiebt mit verdünnter Schwefelsäure versetzt farbig polarisirende Gypskrystalle, z. Th. in schönen Büschelformen anschiessend; erhitzt mit HCl bildet sich unter Aufbrausen aus den Concrementen bis auf geringe organische Rückstände, welche theilweise concentrische Anordnung erkennen lassen, eine wasserklare Lösung, die beim Erkalten mit Schwefelsäure versetzt ebenfalls jene Gypskrystalle ausscheidet. Bei mehreren Proben bleibt ein krystallinischer Rückstand, welcher lebhafte Doppelbrechung zeigt: Gut ausgewaschen, getrocknet, sodann mit Na zusammengeschmolzen im Glasrohr und auf die Schmelze einige Tropfen H_2O gegeben, entwickelt sich ein zwar schwacher, doch charakteristischer Geruch nach Phosphorwasserstoff, zum Zeichen, dass geringe Mengen Phosphorsäure darin enthalten. Demzufolge bestehen jene Corpora arenacea dem Hauptgehalt nach aus Conglomeraten kohlensauren, untermischt mit geringen Mengen phosphorsauren Kalkes. —

Nach sorgfältiger Behandlung der Tumoren mit Solutio Müller, unter nachfolgender Härtung in erst schwächerem, dann absolutem Alkohol (Ranvier), sieht man am rechten Ovarium auf dünnen Schnitten, welche durch die Wand der Hauptcyste, sammt der nach aussen liegenden Verdickung (Taf. IX Fig. 1 links), die in papilläre Bildungen übergeht, quer durchgreifen, von innen nach aussen zunächst die einschichtige, platte Zellenlage der Cysteninnenwand, umgeben von parallelstreifigem, derbfaserigem Bindegewebe; weiter: lockerer gekreuzte Faserbündel, die dann von reichlicheren Blutgefässen durchsetzt werden, während zahlreicher an den

Knotenpunkten eingelagerte Bindegewebszellen die dunklere Färbung dieser Schicht verstärken helfen; in derselben befinden sich drei- bis vierfach über einander liegende platte Spalträume, z. Th. communicirend, deren Wandbelag aus cubischen Zellenformen besteht, die continuirlich auf die Stiele der Papillomzöttchen und endlich in den exquisiten Cylinderepithelüberzug der Endknöpfchen derselben übergehen, diese sowohl, als ihre dendritischen Verzweigungen in durchweg einschichtiger Lage deckend. —

Weitere Structureigenthümlichkeiten ergab die nähere Untersuchung des linken Ovariums:

Zunächst erkennen wir auf dem sagittalen Profilschnitt (in der Linie *de* von Taf. IX Fig. 1) makroskopisch in natürlicher Grösse nach Härtung an Taf. IX Fig. 3., central gelegen sofort das nur mässig vergrösserte Ovarium, durchsetzt mit einer reichlichen Anzahl von Hohlräumen, kaum sichtbarer bis zu Haselnussgrösse. In letzterer Cyste erscheint der Inhalt auf etwa $\frac{1}{2}$ des Lumens zu einem homogenen, weissen Coagulum geschrumpft, während die übrigen durch einen andersartigen Inhalt verschieden fest ausgestopft erscheinen. Das umgebende Bindegewebsstroma bildet erst hellere concentrische Parallelschichten, um dann lockerer mannichfach sich zu durchkreuzen, während als Umgrenzung des Ovariums dasselbe wiederum eine stärkere, helle und feste fibröse Schicht darstellt, aus welcher sich die theils fadenförmigen, theils lamellösen Bindegewebsstiele der Oberflächenpapillome direct erheben. Jeder der Stiele enthält aus dem Innern des Organes aufsteigende, relativ ziemlich starke Blutgefässe, die schon bei Loupenvergrösserung sich deutlich gut injicirt erhalten als solche erkennen lassen; um das Ovarium bilden die papillären Vegetationen einen ca. $\frac{3}{4}$ Cm. dicken continuirlichen Rahmen, indem die Interpapillarspalten sich dicht aneinander legen.

Die histologische Untersuchung der auf's Feinste dendritisch verzweigten Papillombildungen der Oberfläche ergiebt ein auffallend gut injicirt erhaltenes Blutgefässsystem, welches in den Endpapillen zu äusserst zierlichen Wundernetzen sich verzweigt. Das Gerüst derselben bildet ein fein ramificirtes Bindegewebe mit zahlreich eingelagerten runden, oder mehr spindeligen Bindegewebszellen. Ungemein reichlich darin vertheilt erscheinen jene Kalkkörper, die oft einen höchst eigenthümlichen, überraschenden Anblick gewähren. Von stark lichtbrechendem Aussehen, bilden dieselben die verschiedenartigsten Figuren (Taf. IX Fig. 4 und Taf. X Fig. 8): Meist concentrisch angeordnet mit leichter Streifung, hellerem Centralkorn und schärferer Grenzcontour, gleichen sie Amylonkörnern kleinster Art; die regelmässig scharf hervortretende Randcontour erscheint oft wellenförmig ausgebogen; neben kugelrunden, ovoiden und biscuitförmigen Bildungen bemerkt man häufig grössere und kleinere glattrandige, bald mehr rosenkranzförmig gestaltete Ringe. Diese Kalkconcretionen durchsetzen offenbar das Bindegewebsstroma der Papillen sowohl, als der Matrix derselben, sich öfter zu grösseren kugligen, oder unregelmässig drusigen Conglomeraten an und über einander häufend. Mit epithelialen Elementen haben dieselben nirgends den geringsten Zusammenhang. Dagegen stehen sie offenbar zu den Capillaren in gewisser Beziehung, da in allernächster Umgebung derselben dem Bindegewebsstroma eingelagert die reichlichsten Massen sich vorfinden, während das Gefäss oft in toto, vorzüglich die Endschlingen, proportional der zu-

nehmenden Kalkeinlagerung einfach zu schwinden scheint. Wodurch die concentrische Streifung bedingt sein mag, war trotz verschiedener darauf gerichteter Versuche nicht klar zu eruiren. —

Im Längsprofil cubisches Epithel setzt sich continuirlich von der Oberfläche des Ovariums auf die Stiele der Zottenbildungen fort, nimmt auf letzteren bald an Höhe zu, bis es als Cylinderepithel mit mehr grundständigen Kernen, jedoch an den einzelnen Papillen von sehr wechselnder Höhe sich entwickelt zeigt. Die Papillenoberflächen erscheinen bei schwächeren Vergrösserungen häufig wie fein gefältelt; ihr Zellenbelag erscheint durchgängig einschichtig und haftet so äusserst locker der Unterlage an, dass es nur mit besonderer Vorsicht gelingt, an dünnen Schnitten wohlerhaltene Epithelüberzüge zu bekommen. Da Schnitte zur Erkennung der Ein- oder Mehrschichtigkeit des Epithelüberzugs von der Feinheit einer Zellenlage unmöglich sind, und überhaupt bei dem so lockeren Anhaften des letzteren das Streben nach zu dünnen Schnitten zwecklos erscheinen muss, darf es nicht unwichtig gehalten werden, darauf zu achten, dass bei Objecten von gewisser Dicke die convex, oder concav begrenzten Flächenabschnitte der Papillombildungen und Cystenwände eine ganz besondere Aufmerksamkeit erfordern, um auf den ersten Blick als mehrschichtig imponirende Zellenlagen als nur einfachen Ueberzug im Uebergang aus dem Flächenbilde zum Längsprofil zu analysiren. In letzterem decken sich regelmässig mehrere gleichgestaltete Zellenlagen, und erscheint natürlich die Färbung bedeutend dunkler. —

Schnittführungen durch das linke Ovarium in den drei Dimensionen — hauptsächlich in dem Taf. IX Fig. 1 durch den Quadranten $\beta\alpha\gamma$ excidirten äusseren Abschnitt — ergaben die wichtigsten histogenetischen Aufschlüsse, deren Hauptergebnisse die Taf. IX Fig. 4—5 und Taf. X Fig. 6—8 repräsentiren.

Im Bindegewebsstroma des Ovariums, das keine Spur besonderer, entzündlicher Reizung trägt, findet sich ein communicirendes Netzwerk epithelialer Schläuche, welches eine gewisse radiäre Anordnung vom Hilus ovarii zur Oberfläche gehend erkennen lässt und den Pflüger-Waldeyer'schen Drüsensträngen der normalen Eierstocksentwickelung auffallend ähnlich sieht (Taf. IX Fig. 4). Dieselben münden z. Th. frei an der Oberfläche und erscheinen auf Durchschnitten stellenweise nur aus einer Zellenlage bestehend; an communicirenden Abzweigungen stärker ausgeweitet, oder im Querschnitt oval und rund sich darstellend, besitzen sie eine wandständige Bekleidung von der cubischen Form sich nähernden Belagzellen, die einen deutlich epithelialen Charakter und annähernd gleiches Volumen besitzen: Grössere Zellformen, die analog dem normalen Vorkommen als Elzellen anzusprechen wären, scheinen nirgends in den Schläuchen enthalten. In den stärker, cystoid erweiterten Partien des Netzwerkes erscheint der Wandbelag cubischer Zellen von der Fläche gesehen als regelmässige Mosaik 5—6eckig polygonaler Figuren (Taf. IX Fig. 5). Das Bindegewebsstratum, dem jene Epithelschläuche eingebettet liegen, gleicht vollkommen dem normalen Ovarialstroma und zeigt in der Umgebung mit Wanderzellen sich kaum reichlicher durchsetzt, als normal: Durchweg macht es den Eindruck, als lägen jene Epithelstränge in physiologisch vorgebildeten Kanälen. — Ein zweites, dichtverzweigtes Netzwerk, ersteres umspinnend, bilden die sämmtlich ausgezeichnet injicirt erhaltenen, daher sofort am Inhalt kennbaren Capillaren und

grösseren Gefässstämmchen. Einzelne, sehr häufig auch dichter zusammengruppirte Kalkconcremente liegen im Bindegewebsstratum. In tieferen Schnittebenen befindliche verzweigte Abschnitte jenes Netzwerkes epithelialer Elemente, mit mehr verschwommenen Contouren durchscheinend, zeigen oft eine gewisse Aehnlichkeit mit z. Th. ectatischen Capillaren, deren nächste Umgebung zellig infiltrirt ist in Folge von entzündlicher Reizung. An vielen Stellen gehen jene soliden, oder nur mässig schlauchartig und cystoid erweiterten Zellstränge in wirkliche Cysten mit freiem Lumen von mikroskopischer Kleinheit bis zu Erbsengrösse über; auf grössere Strecken hat sich ein communicirendes Röhrensystem ungleichmässig ausgeweiteter Adenomschläuche entwickelt, welches oft recessusartig in das Bindegewebsstratum einspringt. Besonders oft im stärker erweiterten Grunde der scheinbaren Endrecessus geht der cubische Wandzellenbelag in ein höheres, cylindrisches Epithel continuirlich über, das an einzelnen Hohlräumen die 2—4fache Durchschnittshöhe im Längsprofil erreicht und alsdann auf das Deutlichste als Flimmerepithel mit grundständigen Kernen sich entwickelt zeigt; z. Th. finden sich auf Schnitten vollständig abgeschlossene ovoide und kreisrunde Cysten mit Flimmerepithelauskleidung, doch erscheint es nicht unmöglich, dass dieselben nur Schräg- und Querschnitte jener Schläuche sind. Der Inhalt der Taf. X Fig. 6 dargestellten birnenförmigen Cyste mit Flimmerzellenbelag zeigt etwas ungewisse Contouren abgestossener und colloid metamorphosirter Zellenindividuen, an denen stellenweise eine matte Punctirung auffällt, die vielleicht von Cilienresten herrühren könnte. Zwei im Lumen liegende normale Cylinderzellen mit Cilien sind offenbar durch die Messerschneide aus dem Niveau der übrigen herausgeschoben.

In sehr zahlreichen, bis zu einem gewissen Grade cystoider Ausweitung vorgeschrittenen Schläuche zeigt sich auf's Deutlichste der Beginn mikroskopischer Papillomzöttchenentwickelung, die man sonach hier unbedingt als intracanaliculäre Geschwulstbildung (Virchow[71]) bezeichnen kann (Taf. X Fig. 7). Aus reichlicher vascularisirten Wandpartien cystoider Hohlräume, die bei stärkerer Vergrösserung das Bild jungen, in Wucherung begriffenen Bindegewebes — ein Netz von Spalträumen mit zahlreichen Zelleneinlagerungen an den Knotenpunkten in einer mehr homogenen Zwischensubstanz — darbieten, dringen Capillarschlingen gegen das Cystenlumen vor, die von einem zarten, zellenreichen Bindegewebsgerüst umsponnen den epithelialen Wandzellenbelag vor sich herzuschieben scheinen. Letzterer nimmt bald cylindrische Gestalt auf der jungen Papille an und lässt die einzelnen Zellengrenzen im Profil als rundlich contourirt hervortreten; der continuirliche Uebergang in das cubische Wandungsepithel, sowie die mehr runden Zellformen der primären Anlage ist an vielen Stellen direct ersichtlich. Die jungen, einfachen Papillen zeigen bei weiterer Entwickelung das Bestreben durch seitliches Aussprossen sich dendritisch zu verzweigen, sodass an oft ganz dünnem Stiel grössere Zottenbäumchen auswachsen. Letztere füllen eine grosse Zahl kleinster bis erbsengrosser Cysten vollständig aus (Taf. IX Fig. 3). Auf feinen Schnitten durch derart von papillären Vegetationen ausgestopfte Cysten wird der Inhalt meist von vornherein auch durch die feinste Messerschneide mit herausgeschoben: Derselbe erweist sich aus Gebilden bestehend, welche die variabelsten Durchschnittsflächen, oder oft ganze Exemplare jener kleinsten Papillombäumchen darstellen; doch behält man noch

immerhin dem Verständniss genügend gut erhaltene Wandpartien — hauptsächlich da, wo der, die Verbindung mit dem Mutterboden herstellende Bindegewebsstiel erhalten blieb — welche selbst complicirtere Tinctionsmethoden bei einiger Vorsicht sehr wohl gestatten, ohne an Stelle einer Papille mit schönem Cylinderepithelüberzug eine vollkommen nackte produciren zu lassen. — Der weiteren Entwickelung der Papillombildungen scheint äusserst häufig durch sehr frühzeitige Einlagerung bedeutender Mengen der oben erwähnten Kalkconcretionen ein baldiges Ziel gesetzt zu werden, und gewähren derartig verkalkte Zöttchen auf Durchschnitten in Folge jener massenhaften, stark lichtbrechenden, eigenthümlich gestalteten Körper einen frappanten Anblick (Taf. X Fig. 8). — Häufig liegen in den Ebenen grösserer Schnitte Corpora albicantia, als Reste geschrumpfter alter Corpora lutea. —

Wir finden in den Uranfängen der Cystenentwickelung kleinste Hohlräume, die offenbar als Adenomcysten anzusprechen sind, da sie aus Drüsenepithelzellenschläuchen sich bilden, deren analoge Formationen bei der normalen Eierstocksentwickelung ebenfalls zur Construction allerdings physiologischer Cysten, der Graaf'schen Follikel, verwandt werden, wenngleich in einer Weise, worüber bislang noch sehr grosse Meinungsverschiedenheiten herrschen. —

Von besonderer Wichtigkeit erscheint das Verhalten des Gefässsystems der papillären Vegetationen, wodurch sich dieselben offenbar als Vorstülpungen des intermediären Blut-Bindegewebsapparates über das allgemeine Niveau der matrix charakterisiren, gleichgültig ob dieselben in ein freies Cystenlumen, oder aus der Oberfläche des Ovariums sich entwickeln. Sowohl der Ueberzug der Oberfläche des Eierstockes, als auch die Auskleidung jener Schläuche, sind genetisch einem Schleimhautepithel gleich zu schätzen (Waldeyer[74], S. 546); übrigens kann man sich für die Oberflächenpapillome des Ovariums das Cystenlumen durch den peritonealen Lymphraum, — dessen vollständig heterogene Eigenschaften natürlich grundverschiedene Bedingungen für weitere Folgen setzen, — bis auf die Tubenöffnung geschlossen denken. —

In jenem communicirenden System verschiedengradig ectatischer Adenomschläuche mit Umbildung zu grösseren Cysten haben wir offenbar gleichzeitig die beste Erklärung für die Neigung der multiloculären Uranlage zur uniloculären Endform, die einen secundären Durchbruch der Tochtercystenwandungen als in der Regel überflüssig, oder doch mindestens für eine grosse Anzahl von Fällen als nichtvorhanden erkennen lässt. Sehr einfach erklären sich hiedurch Bildungen wie auf Waldeyer's[44] Taf. IV Fig. 6, wo das

innere Netzwerk zum Kystom ausgeweitet erscheint, während die Endrecessus, deren enge Communicationsöffnungen durch zähe Colloidmasse verstopft sind, als kugelige Tochtercysten aus der Hauptcystenwand sich herausheben.

In den mikroskopischen Cystenanlagen ohne, oder mit Beginn papillärer Wucherungen aus dem Niveau der Wandungsinnenflächen scheinen wir unzweifelhaft die Uranlagen der späteren Kystomata prolifera glandularia, oder Kystomata prolifera papillaria vor uns zu sehen, und würden diese später so wesentlich verschieden sich charakterisirenden, oft zu colossalster Grösse anwachsenden Tumoren genau denselben Ursprung haben und im pathologisch-anatomischen System als Adenoma cylindro-cellulare cysticum, — ohne, resp. mit intracanaliculärer Papillombildung, — gelten müssen. — Durch den excentrischen Druck des oft massig secernirten Cysteninhaltes, — der zum Theil aus den abgestossenen, colloid metamorphosirten Drüsenzellenleibern selbst besteht, — streben jene netzartig verzweigten Röhrensysteme bei Weiterentwickelung immer mehr der Kugelform zu, als der bei geringstem Umfange inhaltreichsten, indem durch allmähliche Ausweitung die anfangs engen Communicationsöffnungen zwischen stärker erweiterten Schlauchabtheilungen schliesslich nur noch leistenförmige Vorsprünge darstellen, welche verschieden tiefe und flachere Ausbuchtungen der Hauptcyste umgrenzen. Endlich werden auch diese vollkommen ausgeglättet und Nichts würde den Vorgang erklärlich scheinen lassen, wenn nicht häufig Uebergangsstadien, oder unvollkommene Gesetzmässigkeiten zu beobachten wären. Auch bei anscheinend ganz uniloculären Kystomen sind mikroskopisch an manchen Stellen der Wandung Reste der Uranlage vielfach aufgefunden worden. Am vollständigsten einkammerig gestalten sich wohl in der Regel die Parovarialkystome. — Abgeschnürte Zweige des Netzwerkes disponiren zur Entwickelung isolirter Cysten, deren Durchbruch secundär in verschiedener Weise erfolgen kann (cf. Virchow[42, 71], Malassez et de Sinéty[28], u. A.), doch wohl eben so häufig nicht erfolgt. — —

Von den übrigen in beiden Ovarien vorhandenen Cysten charakterisiren sich offenbar eine ganze Anzahl, — z. B. die hasel- und wallnussgrossen, isolirten Hohlräume mit klarer, zu einer homogenen, feinkörnigen, schneeweissen Masse durch Alkohol geronnenem Inhaltsflüssigkeit ohne Beimengung morphologischer Elemente und

glänzend glatter Innenfläche, — als vergrösserte Graaf'sche Follikel (Hydrops follicularis: Virchow[71] I, S. 258).

B. (Fall 2.) Papilloma ovarii dextri superficiale atque intracanaliculare cysticum. —

Frau Auguste M., 38 Jahre alt; Unipara; aus Stassfurt; — Ovariotomie am 3. December 1879 durch Herrn Geheimr. Prof. Dr. Olshausen mit Glück vollzogen, ergab nach gütiger Mittheilung des Herrn Dr. Schwarz, I. Ass. der Frauenklinik:

Kystoma proliferum ovarii sinistri (papillare?) mit Stieltorsion und ausgedehnten peritonitischen Adhäsionen an Bauchwand, Omentum und Darm. — Am rechten Ovarium: Papilloma superficiale incipiens; aus diesem Grunde ward es mitentfernt. —

Die genauere Untersuchung der dem pathologischen Institut übermittelten rechtsseitigen Geschwulst ergiebt folgenden Befund:

Das deutlich als solches erkennbare Ovarium — welches dicht am Hilus eine etwa 5 Cm. lange, glatte Schnittfläche zeigt, wodurch auch die Tube 4 Cm. vom Ostium abdominale entfernt mit durchtrennt wird — ist etwa um das Doppelte des normalen Volumens vergrössert; durch mehrere kleinste bis erbsengrosse, halbkuglig prominirende, gelblich transparente Cystchen erscheint die glatte Oberfläche flachhöckerig; an der Vorderseite erhebt sich ein fast kirschengrosses Convolut ebensolcher, bis pfefferkorngrosser Cysten, während an der hinteren Fläche ein länglicher, etwa fingernagelgrosser Complex bis zu 1½ Mm. hoher papillärer Vegetationen sich befindet, unweit dessen vereinzelte kleinste Excrescenzen bemerkbar sind. Aus der äusseren, rechten Randperipherie erhebt sich, mit einem 3 Mm. im Durchmesser haltenden, ½ Cm. hoch vollkommen isolirten fibrösen Stiel aus dem Ovarialstroma aufsteigend, ein über wallnussgrosses Papillombäumchen, das vielfach dendritisch sich verzweigend in bis zu senfkorngrossen Endpapillen endigt. Auf einem Längsdurchschnitt erscheint das Hervorsprossen aus dem Ovarialparenchym besonders deutlich. Ausserdem sind auf den Schnittflächen am erhärteten Ovarium noch Corpora albicantia, von denen eins ein offenbar erst vor Kurzem involvirtes Corpus luteum darstellt, sowie eine grosse Anzahl kleinster, bis kirschkerngrosser Cysten mit in Folge der Alkoholbehandlung zu homogen weisser, fester Masse geronnenem Inhalt ersichtlich. —

Durch mikroskopische Untersuchung charakterisiren sich letztere Cysten als hydropische Graaf'sche Follikel, während die Structur der Papillombildungen der in Fall 1 geschilderten vollkommen entspricht, nur dass das grössere, isolirte Papillombäumchen durch kräftigere Entwickelung ein bedeutend voluminöseres Bindegewebsgerüst besitzt: Der Epithelüberzug erscheint auch hier als durchweg einschichtige Cylinderzellenlage. —

Auf Schnitten senkrecht durch die niedrigeren papillären Vegetationen und das unterliegende Ovarialparenchym ergiebt sich, dass in letzterem an einer Stelle von allerdings nur sehr geringer Mächtigkeit noch Reste von erweiterten epithelialen Schläuchen vorhanden sind, die als Variationen der in Taf. IX Fig. 4 und 5 ge-

schilderten gelten können und z. Th. ebenfalls kleinste Papillomzöttchen intracanaliculär entwickelt zeigen. Einige, mehr geschlossen erscheinende Cysten — von denen eine Hirsekorngrösse erreicht — erweisen sich von Papillombildungen ganz ausgefüllt und entspringen die letzteren meist nicht ringsum gleichmässig, sondern anscheinend nur von der dem Hilus ovarii näher gelegenen Wandungsinnenfläche. Von den Papillomen der Oberfläche erheben sich viele aus halbkugeligen Vertiefungen mit scharfem, dünnem Rand: Diese sind offenbar erst nach dem Durchbruch der äusserst dünnen Aussenwand in Folge von Druckatrophie von ihrer Cystenhülle befreit, während die meisten übrigen direct aus der Oberfläche des Eierstockes herausgesprosst erscheinen, gleich dem grossen isolirten Räumchen am lateralen Rande. —

Das Ovarium der anderen Seite war zu einem exquisiten Kystoma entwickelt, welches zur Operation Veranlassung gab: Leider war dessen nähere Untersuchung nicht vergönnt, doch haben wir, gleichgültig welcher Natur es gewesen, in diesem doppelseitigen Tumor einen sehr guten Uebergang zur nächsten Gruppe. — Weitere Kriterien werden später den Schluss gestatten, dass jene Geschwulst mit einem an Gewissheit grenzenden hohen Grade von Wahrscheinlichkeit ein Kystoma proliferum papillare gewesen sein mag. —

Gruppe II.

A. (Fall 3.) Kystoma uniloculare proliferum papillare paroarii. —

Frau Liberta S., 29 Jahre als, aus Naumburg, Multipara; — Ovariotomie am 3. Februar 1880 durch Herrn Geheimr. Olshausen mit glücklichem Erfolg ausgeführt, ergab:

Kindskopfgrosse, exquisit einkammerig erscheinende Cyste von ursprünglich etwa 1500 Grm. Gewicht — bei der Operation flossen durch Einreissen der Cystenwand ca. 1000 Grm. der weingeléeartigen, hellgelblichen Inhaltsmasse ab — welche von aussen vollkommen glattwandig erscheint. Am oberen Ende der Schnittfläche des Stieles, die durch Tube, Lig. ovarii und Lig. rotundum geht, hängt deutlich erkennbar ein 5 Cm. langes Stück der Tube an. In daumenbreiter Entfernung vom unteren Schnittende hebt sich eine heller gefärbte, ungefähr 9 Cm. lange und 6 Cm. breite, vollkommen glatte, oval scheibenförmige Verdickung heraus, die zunächst dem Stiel rechtwinklig mit oben abgerundetem Rande aus dem Niveau 1 Cm. hoch aufsteigend ringsum in die Peripherie der Kystomwand platt ausstreicht. In dieser helleren Scheibe, die vom Peritoneum glänzend glatt überkleidet erscheint, sind in grosser Anzahl hyalin durchscheinende Cysten von eben erkennbarer bis Haselnussgrösse enthalten. Auf der Aussenfläche befinden sich vier Druckmarken der Nyrop'schen Cystenzange; ein ziemlich glattrandiger Riss von 7 Cm. Länge ist durch eine grössere Anzahl Knopfnähte geschlossen. Nach Erweiterung desselben bis auf 15 Cm. zeigt sich die zurückgeschlagene Balgwand von 2 bis 2½ Mm. dick.

Anscheinend besteht dieselbe durchgängig aus drei Lagen: einer derberen äusseren, einer lockerer gewebten mittleren, und einer, durch reichlicheren Blutgehalt dunkler gefärbten, inneren Schicht. Die Innenfläche gleicht im Allgemeinen einer Schleimhautoberfläche. Im Lumen des Kystoms findet sich noch eine geringe Menge des geléeartigen, klebrigen, stark fadenziehenden Inhaltes, der mikroskopisch an morphologischen Elementen alle Uebergangsstufen von platteren bis zu hohen cylindrischen Epithelien in den verschiedensten Stadien der Verfettung und Colloidmetamorphose enthält. — Gegenüber der Eröffnungslinie tritt beim Aufliegen auf platter Unterlage eine hellere, ovale Verdickung hervor (Taf. XI Fig. 1), die der Lage nach genau der äusserlich obenerwähnten, halbhandtellergrossen Scheibe mit hell durchscheinenden Cysten entspricht. Auf der Mitte derselben aufsitzend erhebt sich ein Complex dunkelrother, bis zu 2 Cm. hoher, von der Innenfläche frei in das Cystenlumen hineingewucherter papillärer Geschwulstmassen mit bis senfkorngrossen Endknöpfchen derart, dass ringsum ein 1 bis 2 Cm. breiter, heller, freier Rand bleibt, welcher sich leicht rauh anfühlt. An jenen dendritisch verzweigten Papillombildungen fallen — im Gegensatz zu den in Gruppe I geschilderten, frei sprossenden papillären Vegetationen — die etwas gedrückten Contouren der durchweg ziemlich dicken, abgeflachten Endknospen, sowie die solidere Construction der Basis sofort in's Auge: Sie erklären sich zur Genüge durch wesentlich erschwerte Wachsthumsbedingungen in Folge des starken excentrischen Druckes des Cysteninhaltes. An zwei Stellen des umgebenden, hellen Ringes verlaufen radiär 1 Mm. hohe leistenartige Vorsprünge, unter denen seichte Recessus sich befinden. Links neben dem einen unteren in Fig. 1 erscheint ein fingernagelgrosser, unregelmässig begrenzter, gelber Fleck, der bis 1½ Mm. in die Tiefe greift; ein markstückgrosser, doch auch multiple kleinste, bis punktförmige, ähnliche Flecke finden sich an den verschiedensten Stellen der Cysteninnenfläche: Dieselben ergeben sich mikroskopisch als mehr oder weniger tief, z. Th. bis in die mittlere Wandungsschicht durchgreifende Verfettungsheerde. Die Innenfläche der übrigen Wandabschnitte erscheint dunkel geröthet und gewährt an zwei handtellergrossen Strecken einen reibeisenartigen Anblick durch dicht neben einander stehende, bis 3 Mm. hohe, höckrig papilläre Excrescenzen, die sich als pilzförmig, oder mehr breitbasig aufsitzend erweisen (Taf. XI Fig. 3). An vielen anderen Stellen zeigen sich mehr isolirte ähnliche Bildungen; kleinere Flächen sind mit feinsten Zöttchen (Villous growths: Fox[12]) besetzt, die sammetartig weich anzufühlen sind. Bei weitem der grössere Theil der Wandinnenfläche erscheint bei oberflächlicher Musterung als ganz glatt, jedoch beim Hin- und Herbewegen in Flüssigkeit erscheinen massenhafte, mitunter sehr lang gestielte, bis 4 Mm. hohe, flottirende Zöttchen, die — wegen Leere der Capillaren vollkommen transparent — beim Herausnehmen aus der Flüssigkeit der Wandung platt und kaum erkennbar sich anschmiegen. —

Besonders instructiv erwies sich ein Profilschnitt (in der Linie $\alpha\beta$ an Fig. 1) durch obenerwähnte, sehr verdickte Wandstelle und die aufsitzenden Papillome (Taf. XI Fig. 2), dem Durchschnitte der Wand an anderen Stellen zur Ergänzung dienen (Taf. XI Fig. 3).

Jene ovale Scheibe charakterisirt sich sofort als das cystisch degenerirte, etwa um das 3—4fache verbreiterte, doch nur mässig verdickte Ovarium. Man erkennt

verschieden grosse, mit wasserklarem Inhalt gefüllte Hohlräume, von denen einer seitlich der Schnittfläche sich über haselnussgross entwickelt zeigt. Durch Alkoholbehandlung gerinnt der Inhalt zu einer homogen weissen, festen Masse. Scharf abgegrenzt durch viel dunklere Färbung erhebt sich über das Niveau des Eierstocks auf stark vascularisirter Basis der Papillomcomplex. Zwischen den dendritisch ausgezweigten Zottenbäumchen sind tiefere Interpapillarspalten, die auf dem Profilschnitt z. Th. als geschlossene Cysten mit papillären Wucherungen erfüllt imponiren; andere, doch mit mehr freiem Lumen versehene Hohlräume erweisen sich auf späteren Serienschnitten als wirkliche Cysten, die genetisch wohl als primär angelegt zu verstehen sind, entgegen der für ähnliche Bildungen von Fox[18], Rindfleisch[65] u. A. angenommenen Verwachsung von Interpapillarspalten, da gerade der lebende Cylinderepitheliberzug den besten Schutz gegen Verwachsung bietet, eine Erfahrung, die häufig in der chirurgischen Technik Verwendung findet: Demnach müsste vor der Verwachsung das Schleimhautepithel gründlich zerstört gewesen sein, eine Annahme, die bei so geschützter Lage hier als höchst unwahrscheinlich sich erweist; eben so zweifelhaft dürfte die Zerstörung des Cylinderepithelbelags durch Druckatrophie der gegeneinander wachsenden Zotten erscheinen. — Isolirte Schläuche des Parovariums möchten als Uranlagen jener Cysten am wahrscheinlichsten anzunehmen sein. —

Mikroskopisch charakterisiren sich die Cysten im Ovarium selbst durchweg als hydropische Graaf'sche Follikel: Auf Schnitten war häufig der Discus proligerus deutlich in den kleineren Follikeln erkennbar, wenngleich die Eizelle nirgends zu Gesicht kam; der übrige Inhalt erschien homogen feingekörnt ohne Einlagerung morphologischer Elemente. —

An der ganz frischen Geschwulst durch leichtes Ueberstreichen mit der Messerklinge von der Balgwandinnenfläche an den verschiedensten Stellen entnommene Massen liessen die verschiedenartigsten, von platten bis hohen cylindrischen Zellenformen erkennen. Neben Becherzellen, deren Körper mit grundständigen Kernen oben direct in die aufliegende colloide Cysteninhaltsmasse auszumünden schienen, fanden sich oval, oder rund contourirte Zellen mit hyalinem, kugligem Inhalt, durch dessen wachsende Masse bei vielen der Kern mit beiderseits sichelförmig ausgezogenem Protoplasmaleib der Peripherie platt angedrückt erscheint: Offenbar in colloider Metamorphose befindliche Individuen. Andere, meist mehr platte Zellen scheinen mit Fettkörnchen in verschiedenen Graden imprägnirt; daneben vollkommene Körnchenkugeln. Von gut entwickelten Cylinderzellen erschienen einzelne bauchig aufgetrieben mit zwei neben einander gelegenen, ziemlich grossen ovalen Kernen mit Kernkörperchen an der ausgeweiteten Stelle: Bildungen die auf Quertheilung schliessen lassen. Nicht selten findet man eine zierliche Mosaik zusammenhängender platter Zellen, deren Contouren oft äusserst schwierig abzugrenzen sind; einzelne von ihnen sind um $\frac{1}{4}$ des Umfanges vergrössert und zeigen auch doppelte Kerne. Häufig sieht man hauben- und handschuhfingerförmige Complexe zusammenhängender Cylinderzellen, die auf dem Gipfel der Rundung am höchsten, nach den Seiten zu niedriger sind: Jede Zelle erscheint im Profil an der Peripherie halbkuglig begrenzt, einzelne treten fast kuglig darüber hervor und ist mitunter auch der Kern in letzteren erkennbar. Dieselben machen den Eindruck, als seien sie durch den seit-

lichen Druck ihrer in energischer Vermehrung in die Fläche begriffenen Nachbarzellen aus dem Niveau herausgedrängt, ohne jedoch vollständig den Zusammenhang mit dem Mutterboden verloren zu haben: Sie sind offenbar identisch mit frei herumliegenden Zellenindividuen, die an oft sehr lang ausgezogenem, häufig unten wie gabelig verbreitert erscheinendem Stiel einen pilzförmigen, ovalen oder kugligen Körper zeigen, in welchem — dem Stiel meist näher — die Kerne mit Kernkörperchen eingebettet liegen. Derartige Zellformen dürften als rein mechanisch modificirte sich am natürlichsten erklären. —

Ueber die ungemein wechselnde äussere Form der papillären Zöttchenbildungen gewährten überraschenden Aufschluss in der Weise hergestellte Präparate, dass an der ganz frischen Geschwulst mittelst einer auf's Blatt gebogenen feinen Augenscheere die in der Flüssigkeit flottirenden Excrescenzen an ihrer Basis abgetragen in Cystenflüssigkeit mit wenig Zusatz von 1 procentiger Na Cl-Lösung, oder Glycerin unter keinem anderen, als dem Drucke des aufliegenden Deckgläschens untersucht wurden bei schwächeren Vergrösserungen. Dieselben gewährten oft Anblicke von in der complicirtesten Weise gestielt aufeinander sprossenden Kugel-Cacteenarten, bis herab zur flachhöckerigen, oder einfach fadenförmigen Papille. An besonders gelungenen Objecten giebt der vollständig injicirt erhaltene Blutgefässapparat — der im Stiele meist aus einem stärkeren zu- und abführenden Hauptstämmchen besteht, welches plötzlich in ein Wundernetz sehr weiter Capillaren sich auflöst — guten Aufschluss über den Wachsthumsmodus der Papillome.

Vor allen zeigte ein in der Gegend des anscheinend üppigsten Wachsthums von Herrn Dr. Krafft, Assistenten des pathologischen Instituts, aufgefundenes Papillomzöttchen am klarsten die Wachsthumsverhältnisse (Taf. XI Fig. 4): Die vom zuführenden Hauptstämmchen ausgehenden Capillarschlingen biegen im Allgemeinen schon ziemlich weit entfernt von der Oberfläche, die wellig gefältelt erscheint, um; nur an drei Stellen drängt eine länger gestreckte Gefässschlinge, die an der Umbiegungsstelle deutlich ectatisch wird, dichter gegen die Peripherie an, welche in dieser Gegend leicht vorgebuckelt ist. Eine dieser Capillaren (a') zeigte einen besonders langgestreckten Verlauf, dessen Continuität bei stärkerer Vergrösserung sich als unzweifelhaft erwies; ausserdem zeigte dieselbe noch eine andere, besonders merkwürdige Eigenthümlichkeit: Auf der weiter als an den übrigen vorgebuchteten Peripherie aufsitzend mit dünnerem Stiel befand sich ein annähernd herzförmiges Gebilde, welches zunächst vollständig aus Epithelzellen zusammengesetzt schien, die, in continuirlichem Zusammenhang mit dem deutlich cylindrischen Zellenüberzug der jungen Papille, von der Oberfläche als 4—6eckig polygonale Mosaik noch eben erkennbar waren. Erst nach Zusatz von Acid. acet. erschien unter der durchscheinend gewordenen Epitheldecke ein Stützgerüstwerk äusserst fein ramificirter, zartester Bindegewebsfasern mit zahlreich eingelagerten runden und länglichen Zellenelementen an den Knotenpunkten: Irgendwelche Andeutung eines blutzuführenden Gefässes war nirgends zu entdecken. —

Je nach der sehr differenten Entwickelung des die Epitheldecke stützenden Bindegewebsgerüstes nehmen die Papillome einen mehr fibrösen, fibro-sarcomatösen oder myxoiden Habitus an. —

Auf Durchschnitten erschien der Epithelüberzug sowohl der Papillen, als der

inneren Cystenwandung (Taf. XI Fig. 4) durchgängig als einschichtig, nur waren in Folge des äusserst lockeren Anhaftens desselben die Oberflächen, zumal der Papillomzöttchen grösstentheils nackt: Meist noch anhaftende spärliche Reste, sowie häufig in der Nähe liegende, zusammenhängende grössere Stücke, welche oft genaue Abgüsse der Contouren von zugehörigen Papillen repräsentiren, zwingen zur Annahme künstlich erzeugter Blössen. Die von runden Grenzflächen zum gewöhnlich dunkler erscheinenden Längsprofil — wo regelmässig mehrere, gleichgestaltete Zellenlagen sich decken und in Folge dessen weniger durchsichtig sind — übergehende, cylindrische Epithelbelage-Zellenmosaik ist oft im Stande, mehrschichtige Cylinderzellenlagen vorzutäuschen. —

Die Höhe der Cylinderepithelien erweist sich auf den Papillenspitzen durchgängig am bedeutendsten; an der Basis erfolgt ein continuirlicher Uebergang zu mehr cubischen Formen, die an glatten Wandpartien sich oft zu ganz platten Zellenlagen abflachen. —

Die Cystenwandung erweist sich als aus drei differenten Lagen bestehend: Einer durch grösseren Reichthum an Blutgefässen und plastischen Zellenelementen schon makroskopisch dunkler erscheinenden Innenschicht, aus welcher senkrecht zur parallelfaserigen Grundlage die Papillomstämme aufsteigen; sodann einer mehr lockeren, durch mannichfach sich kreuzende Bindegewebszüge gebildete Zwischenschicht und endlich einer sehr gefässarmen, wellig parallelfaserigen, derbfibrösen äusseren Schicht, welche mit dem Peritoneum identisch erscheint. —

Beschaffenheit des Ovariums der anderen Körperseite unbekannt, doch wahrscheinlich normal. —

B. (Fall 4.) Kystoma multiloculare proliferum glandulare atque papillare ovarii sinistri. —

Frau Pastor D., 63 Jahre alt, aus Hauderode a. U.; Multipara; — Ovariotomie am 3. Juni 1880 durch Herrn Geheimr. Olshausen glücklich vollzogen, ergab:

Vielkammeriges Ovarialkystom mit einer über doppelt mannskopfgrossen Hauptcyste und an verschiedenen Stellen in mehrfacher Anzahl halbkugelig aus der Wand hervorspringenden, z. Th. über faustgrossen Nebencysten. — Das rechte Ovarium, welches nur mässig vergrössert erschien, ward zurückgelassen. — Bei der Operation wurden zur Erleichterung der Herausnahme nahezu 11 Kilo colloider Inhaltsflüssigkeit entleert aus dem grossen Cystensack. An der im Allgemeinen glatten Aussenwand fallen ausser den grösseren halbkugligen Hervorbuchtungen, an zwei Stellen gestielt anhängende, gänseeigrosse Conglomerate äusserst dünnwandiger, hellgelblich transparenter, kugliger Cysten in's Auge, die sich aus Gruppen kleinster, zumeist kastanien- bis taubeneigrosser Blasen zusammengesetzt zeigen; ähnliche Nebencysten, von denen eine hühnereigross, finden sich isolirt noch an einigen Stellen der Aussenfläche.

Im Innern der Hauptcyste erscheint ein Theil der Nebencysten als halbkuglige, oder platt-schüsselförmige Vertiefungen, deren Innenfläche z. Th. ganz glatt ist; daneben findet sich eine Anzahl spaltartiger, verschieden tief ausgesackter, taschenförmiger Recessusbildungen der Wandungsinnenfläche, die durch leistenartige

Vorsprünge begrenzt erscheinen. Besonders stark in's Auge springend erscheint eine etwa fusslange, 2 bis 5 Cm. hohe Leiste, die gleich der ganzen Innenfläche, einschliesslich der Recessus, mit verschieden stark entwickelten papillären Wucherungen überdeckt ist, welche an den beiden höchsten Punkten jener Leiste zu über wallnussdicken Papillomcomplexen sich entwickelt haben, die etwas gestielt anhängen und eigenthümlich elastisch weich, ziemlich solide anzufühlen sind. Bis centimeterhohe, verschieden lang gestielt, oder auch mehr breitbasig aufsitzend befinden sich an vielen Stellen auf's Feinste dendritisch verzweigte Papillombildungen vom Umfange einer Haselnuss. Vielfach an allen grösseren Papillömbäumchen — gleich hellscheinenden Früchten im dunkelrothen Astwerk — einzeln aufsitzend erscheinen punktförmige bis über erbsengrosse, hellgelblich transparente, runde Bläschen. An vielen Stellen der Wandung halbkuglig hervortretend befinden sich ebensolche; einzelne erreichen tauben- bis hühnereigrossen Umfang. Handflächengrosse Strecken der Innenwandung machen einen reibeisenartigen Eindruck durch ziemlich gleichmässig bis 3 Mm. hohe, breitbasig aufsitzende papilläre Excrescenzen. An mehreren kleineren Stellen erscheinen dieselben dunkel braunroth gefärbt, anscheinend in Folge capillärer Hämorrhagien. —

An zwei Stellen des Cystenbalges, die wesentlich verdickt erscheinen, ergeben Durchschnitte eine Wandstärke bis zum 4 Cm., während im Allgemeinen eine Dicke von 2 bis höchstens 5 Mm. vorhanden ist. Die eine Schnittfläche in der Nähe der Stielinsertion geht einen Daumen breit durch eine sehr derb fibröse, helle Partie, die von einer grossen Anzahl bis kirschengrosser, z. Th. etwas plattgedrückter Hohlräume mit wasserklarem, serösem Inhalt und glänzend glatter Innenfläche durchsetzt wird: Anscheinend ein Rest des Ovariums, fibrös entartet mit hydropischen Graaf'schen Follikeln, eine Annahme, die mikroskopisch ihre Bestätigung findet. —

Die andere Schnittfläche, welche durch eine eigenthümlich dunkel grünlichgrau von innen erscheinende, verdickte Wandpartie fällt, erweist sich von gleicher Färbung und ist zu beiden Seiten blätterig und verschieden tief gelappt: Offenbar ein Complex grösserer, verödeter Cystenlumina mit metamorphosirten, aneinander gelegten Wandungsflächen. — Ein Schnitt senkrecht zur Richtung der oben erwähnten höheren Leiste, sowie die darunter befindliche taschenförmige Einsackung, legt ein System spaltartiger, communicirender Recessus bloss, die mit beginnenden papillären Vegetationen in ganzer Ausdehnung dicht besetzt erscheinen. —

Die mikroskopische Untersuchung abgeschabter zelliger Elemente ergab nächst analogen Befunden, wie im vorigen Falle in fast allen Gesichtsfeldern einen ziemlich reichlichen Gehalt an hohen Flimmerepithelien von meist konischer Form; mehrfach fand sich inmitten eines Kranzes deutlich nicht flimmernder Cylinderzellen nur eine einzige mit Cilien besetzt; an haubenförmig zusammenhängend abgelösten Papillenüberzügen ragen einzelne Cilienbüschel in gewissen Abständen über die wellige Grenzlinie des Profils hervor; von der Fläche gesehen erscheinen die mit Cilien besetzten Cylinderzellen in der 5—6eckig polygonalen Mosaik durch eine dunkle Punctirung ausgezeichnet. —

Mehreren Wandstellen zunächst der Stielinsertion entnommene Zupfpräparate ergeben zwischen den Bindegewebsfaserzügen verschieden mächtige Lagen glatter Muskelfasern eingesprengt. —

Durchschnitte einer Stelle der Wandung, deren Innenfläche äusserst fein parallel gefältelt erschien, zeigten Ansichten, die als Drüsenschläuche, mit regulärem Cylinderepithel ausgekleidet, hätten imponiren können, doch war die ganze Bildung über dem Niveau der parallelfaserigen, äusseren Lage der innersten Cystenwandungsschicht gelegen, und auf der Faltenbildung gleichgerichteten Schnitten erschien nur eine geradlinige Lage cylindrischer Epithelien, so dass die ganze Bildung als durch stärkeres Wachsthum der innersten Schicht gegenüber den anderen entstanden zu denken ist (cf. Princp des ungleichen Wachsthums, His[87], S. 51). —

Schnittflächen radiär durch die Kanten der die Communicationsöffnungen angrenzender Nachbarcysten — die wie secundär durchbrochen erschienen — rings umgrenzenden leistenartigen Vorsprünge, erwiesen dieselben als mit einem continuirlichen, niedrigen Cylinderzellenüberzug auch auf der äussersten Kante bekleidet; derselbe geht ebenfalls direct über in die höheren Formen der auf hier besonders reichlich wuchernden Papillombildungen sitzenden Zellenbeläge, welche z. Th. Flimmercilien tragen. —

Für die Genese der den grösseren Papillombäumchen ansitzenden hyalinen Cysten war direct nichts nachzuweisen; am annehmbarsten dürfte die Entstehung in der Weise erklärlich scheinen, dass einzelne Interpapillarspalten an ihren Oeffnungen nach aussen dermaassen verengt, oder durch ventilartige Faltenbildungen beim Weiterwachsthum verschlossen werden, dass bei reichlicherer Secretion sehr zähflüssiger, colloider Inhaltsmasse dieselben der Kugelform zustreben und als secundäre Cysten ohne primär vorhandene Anlage nach der Oberfläche drängen (cf. oben I. Fall 1). —

Im Anschluss an diese zweite Gruppe, — welche die zweifellos häufigste Art des zur Beobachtung gelangenden Ovarialpapillomes repräsentirt, und welcher gleichfalls angehörig noch eine ganze Reihe von Tumoren, sowohl aus der reichhaltigen Sammlung der gynäkologischen Klinik zu Halle a. S., als bei Ovariotomien Olshausen's (Halle 1874—76) und Schröder's (Berlin 1879—80) gelegentlich mit beobachtet wurden, die zumeist wohl als Mischformen des glandulären und papillären Kystomtypus, (mit und ohne Flimmerepithel) von äusserlich variabelstem Ansehen sich darstellten, — gelangen wir zu der am seltensten vorkommenden

Gruppe III.

(Fall 5.) Papilloma cysticum adenomatosum psammosum.

Frau H., 42 Jahre alt, aus Riga; Unipara; — Ovariotomie zu Ende September 1879 durch Herrn Geheimr. Olshausen ausgeführt, ergab:

Manneskopfgrosser, anscheinend solider Tumor mit intraligamentösem Sitz, der im Allgemeinen einem Blumenkohlkopf gleicher Grösse ähnelt (Cauliflower excrescence, Clarke). Ovarium und Tube nirgends zu unterscheiden. — Nach längerem Liegen in 50procentigem Alkohol beträgt sein Gewicht noch 1350 Grm.; der Querdurchmesser 19, die Dicke 10 Cm. (Taf. XII Fig. 1 und 2). —

Die genauere Untersuchung zunächst der Oberfläche zeigt eine tiefe Zerklüftung zwischen papillären Wucherungen der verschiedenartigsten Gestaltung, deren Mehrzahl eine steinharte, höckerige Oberfläche besitzt. Aus den Spalträumen dazwischen herausprossend erscheinen dunkelrothe, sammetartig weich anzufühlende jüngste, dendritische Zöttchenbildungen, welche gegen ihre Umgebung um so schärfer abstechen, als letztere oft fast weiss gefärbt erscheint und sich aus offenbar verschiedengradig älteren, papillären Vegetationen von sehr wechselnder Grösse der Endpapillen zusammengesetzt ergiebt, welche häufig Senfkorn-, an zwei Stellen sogar Erbsengrösse besitzen. Von den geringsten Anfängen bis zu vollständiger Verkalkung sind an letzteren Uebergangsstufen wahrzunehmen, wodurch die mannichfachsten Unterschiede in Consistenz und Farbe sich ergeben: Oft wie mit feinstem Sande durchsät, öfter mehr grobkörnig, bis zu grossböckerig kalkharter Solidificirung der ganzen Gebilde abwechselnd, erscheinen grössere Randpartien als förmliche weisse Kalkschalenbildungen, die radiär gewaltsam durchschnitten sich als verkalkte Bindegewebslamellen darstellen, welche im Inneren meist ebenfals mit Kalk in verschiedenen Graden imprägnirte Papillombildungen aufweisen. Zwischen den freien Papillomen sind in meist geringer Entfernung unter der Oberfläche oft bis zwirnsfadendünne, in der Regel jedoch breitere, mehr lamellöse und in die Tiefe der Interpapillarspalten sich einsenkende Bindegewebsstränge befindlich, durch welche die oft lang- und dünngestielten, aus der Tiefe emporgewucherten Papillombäumchen zusammengehalten werden, so dass im Allgemeinen die Oberfläche einen mehr geschlossenen, solideren Charakter trägt. Weniger ausgeprägt erscheint diese Formenbildung an der unteren Fläche des Tumors (Taf. XII Fig. 2). Vor Allem fällt inmitten der letzteren eine faustgrosse Cyste in's Auge, welche eine fingerlange, quer verlaufende Oeffnung zeigt, die nach gütiger Mittheilung des Herrn Geheimr. Olshausen der Ansatzstelle des im Ecraseur zweimarkstückdicken Stieles entspricht. Durch die Trennung des letzteren ward gleichzeitig der Cystenraum mit eröffnet, wodurch der Inhalt leider sofort abfloss. Während die Peripherie der Unterfläche hauptsächlich durch ältere Formationen papillärer Excrescenzen gebildet wird, erscheinen auf der Aussenseite der Cystenwand selbst, sowie in der nächsten Umgebung derselben, die jüngeren und jüngsten papillären Neubildungen, z. Th. als dem tastenden Finger kaum fühlbare Rauhheiten beginnend. Mehrere der jüngeren, etwas weiter entwickelten Formationen bilden an ganz dünnem Stiel ein förmliches, bis $1\frac{1}{2}$ Cm. hohes Bäumchen, das nur mit bedeutender Kraft aus dem Mutterboden auszureissen ist. Besonders eines derselben an wollfadendickem, $\frac{3}{4}$ Cm. lang ausgezogenem Stiel, welches die sehr ansehnliche Höhe von 5 Cm. erreichte und am stärksten Umfang von der Dicke einer grossen Kastanie ist, fällt besonders auf und zeigt bei einer sammetartig zarten, fein dendritisch ausgezweigten Oberfläche, einen mehr soliden ganz eigenthümlich elastisch weich sich anfühlenden Kern. —

An zwei anderen Stellen der Unterfläche befanden sich besonders charakteristische Befunde: Aus im übrigen rings geschlossenen Cysten, deren Wandung an der Oberfläche zur Feinheit von Seidenpapier verdünnt erscheint, wuchern aus spaltartig in letzterer durchbrochenen Lücken — die im einen Fall jederseits neben einem dazwischen stehen gebliebenen, dünnen, schmalen Streifen der Aussenwand befindlich sind — jüngste papilläre Vegetationen üppig empor. —

Die Verkalkung ist nur in den älteren Papillombildungen der Randzone in gleicher Art, wie an der Oberfläche, vorhanden. — Die Innenfläche der Cyste erscheint vollkommen glatt; von Ovarium, Tube, Ligamenten, oder peritonitischen Adhäsionen ist nirgends eine Spur bemerkbar. —

Die mikroskopische Untersuchung zunächst von der glatten Innenfläche der leeren Cyste abgeschabter Massen, ergiebt flache 5—6eckige Epithelien, meist in den verschiedensten Stadien der Fettkörncheneinlagerung, bis zur Umformung zu vollständigen Körnchenkugeln. Von den papillären Gebilden jüngster Form an den verschiedensten Stellen entnommene Schabepräparate, zeigten vor Allem Flimmerepithelien, von genau der im Fall 4, II, B geschilderten Beschaffenheit und Anordnung; daneben fanden sich gleicherweise Uebergangsformen der hohen Cylinderepithelien zu den cubischen, oder noch platteren Belagszellen des Mutterbodens.

Auch die auf reichlich vascularisirter Basis aufsitzenden Papillome gleichen in ihrer Structur den früher geschilderten. Ihr Epithelüberzug erweist sich durchweg als einschichtig und nur äusserst locker anhaftend; an den ganz verkalkten Endpapillen scheint derselbe meist spontan abgefallen zu sein. Die jüngeren, umfangreicheren Papillombäumchen zeigen durch fortwährende Wiederholung feinster, dendritischer Verzweigung die Neigung mehr solide, zusammenhängende Neubildungen zu entwickeln, an denen die Interpapillarspalten in höchst eigenthümlicher Weise den Bindegewebsstock durchsetzen. Besonders Schnitte quer durch das bestentwickelte Papillombäumchen ergaben überall das charakteristische Bild des Adenoma cylindro-cellulare (Taf. XII Fig. 3) mit spärlicher Ausbildung des intertubulösen Blut-Bindegewebsgerüstes, dessen Ausläufer an der Peripherie noch sehr wohl als Papillenendknöpfe gelten können: Durch andauernd fortgesetzte Wiederholung desselben Princips der feinsten dendritischen Aussprossung gelangt also der Cylinderepithelüberzug dermaassen in das Innere des Gebildes versenkt zu liegen, dass die ganze Neubildung den Habitus eines polypösen, dünngestielten Cylinderzellenadenoms annimmt. —

Auf Schnitten durch verschiedene Partien der Geschwulst zeigen sich auch kleinere Cysten, die vollkommen mit papillären Wucherungen erfüllt sind. Radiäre Einschnitte durch die von verkalkten Membranen überzogenen, feinhöckerig anzufühlenden Randpartien ergeben mehrfach äusserst derbe, stark kalkhaltige Bindegewebsmassen, worin multipel eingesprengt gelbe, bis erbsengrosse, z. Th. mehr spaltartig schmale und radiär angeordnete Heerde sich befinden, die vollständig aus hochgradig verfetteten Epithelialzellen bestehen, an denen meist nur schwierig, doch oft noch eine cylindrische Formencontour wahrzunehmen ist. —

Schnitte durch die Cystenwandung gleichen den in Taf. XI Fig. 3 wiedergegebenen. —

Die genaue chemische und mikroskopische Untersuchung der anorganischen Concretionen ergab die gleichen Bestandtheile und zwar auch von derselben Structur und Anordnung, wie in I: Fall 1, nur dass dieselben für's blosse Auge in viel massigeren Verhältnissen auftreten.

Bezüglich der in Fall 1 und 5 des genaueren geschilderten, eigenthümlichen Kalkconcremente, — aus meist $CaCO_3 + Ca_3(PO_4)_2$

spurweise, — die dem Bindegewebsstratum der papillären Excrescenzen sowohl, als dem des Mutterbodens in charakteristischen Formen eingelagert, theils spärlich zerstreut, theils in ansehnlichen Conglomeraten zusammengehäuft vorkommen, dürfte die Vermuthung nahe liegen, dass dieselben nach der von Virchow[71] zuerst gegebenen ausführlichen Schilderung den verschiedenen Arten von Psammomkörpern gleich, oder doch mindestens äusserst ähnlich sind; gleichfalls geben die für Art und Anordnung ihres Vorkommens an Geschwülsten der Nervenapparate gebrauchten Worte Virchow's[71] (II, S. 107) auch für unsere Tumoren die zweifellos anschaulichste Beschreibung, denn .... „„die Menge, in welcher (Hirn-) Sand in solchen Geschwülsten enthalten ist, wird häufig so gross, dass man schon beim Schneiden, beim Zufühlen, ja durch das Gesicht die Körner sehr deutlich unterscheiden kann““. — Betreffs ihrer Genese möchte nach der eingehenden Schilderung in Fall 1 die Annahme von chemischen Niederschlägen des Ca in den lymphoiden Bindegewebsspalträumen, — vorzüglich in directer Umgebung der Blutcapillaren, — um ein Centralkorn, als nicht unwahrscheinlich gelten: Welche Rolle dabei den lymphoiden Zellen, Bindegewebskörperchen, Peri- und Endothelien, besonders für Erklärung der concentrischen Streifung, zufällt, blieb noch sehr zweifelhaft. Am meisten scheint ihre Entwickelung den Angaben von Schüppel[67], sowie Cornil et Ranvier[52] zu entsprechen; doch vergleiche man die Forschungen über Psammomstructur und -genese von Steudener[66], Arnold[46], Billroth[49], Golgi[55], Neumann[62], Wiedemann[75]. — Die von Ackermann[47] und Olshausen[50], S. 433 (Marchand) genauer geschilderten psammomartigen Incrustationen der epithelialen Zellennester von Carcinomen scheinen im Vergleich zu den unserigen vollkommen heterogenen Ursprunges zu sein. — —

In den häufig strangartig frei zwischen den Stämmen der Papillome, zumeist jedoch mehr flächenhaft in die Tiefe der Interpapillarspalten dringenden fibrösen Bindegewebslamellen, haben wir offenbar erhaltene Reste durchbrochener Cystenwandungen zu vermuthen, nach dem Muster der später erwähnten, von verschiedenen Autoren geschilderten Durchbrüche von Papillomen durch die umschliessenden Mutterbälge. Der Durchbruch scheint in der Regel schon ziemlich frühzeitig zu erfolgen und wird durch die sodann frei und energischer wuchernden papillären Excrescenzen der Innen-

fläche die Muttercyste dermaassen umgestülpt, dass ihre innere zur äusseren Oberfläche wird, und schliesslich oft nur noch den unscheinbaren Boden darstellt, auf welchem die Neoplasmen als ihrer Matrix mit verschieden mächtigen Stielbildungen aufsitzend, weiterwachsen, bis — z. B. durch die vorgeschrittenere Verkalkung, — ihrer Weiterentwickelung ein Ziel gesetzt wird. Die vollständige Kalkimprägnation der älteren Papillombildungen scheint indess keineswegs zu hindern, dass wieder jüngste Zöttchen aus dem productiven Mutterboden hervorsprossen, um früher oder später vielleicht einem gleichen Schicksal entgegenzuwachsen. —

Die Untersuchung aller Formen von Papillomen ergiebt das für die Beurtheilung derselben, als solcher, wichtigste Resultat, dass die papillären Wucherungen stets über das Niveau ihres normal erscheinenden Mutterbodens sich erheben und zwar mit einem selbstständig aus der stark vascularisirten Basis sich entwickelnden Blutgefässapparat; der letzteren umkleidende Bindegewebsstock indess erscheint nicht zur eigenen Production abnormer, pathologischer Leistungen im Typus der Sarcomreihe geneigt, sondern lässt überall nur das Bestreben erkennen, den oft sehr üppig durch Quertheilung und einschichtig in die Fläche wuchernden epithelialen Elementen durch Aussprossen zur Oberflächenvermehrung eine sehr verschieden solid construirte Basis darzubieten: Sowohl die epithelialen, als desmoiden Elemente suchen sich demnach in ihren gemeinsamen Leistungen gewissermaassen das Gleichgewicht zu halten, eine Folgerung, für welche noch die weitere Erfahrung spricht, dass diese Neubildungen zu Beginn des Klimakteriums, wo die vegetativen Functionen des Blutbindegewebsapparates oft auffallend zurücktreten, — zunächst häufig nur local, — die ausgesprochenste Tendenz zur Entwickelung destruirender parenchymatöser Epitheliome offenbaren, wofür später eine ganze Reihe von Belägen gebracht werden soll. — Uebergänge zu Neoplasmen, die sich klinisch und pathologisch-anatomisch als unzweifelhafte Sarcome legitimirt hätten, waren in der Literatur nirgends aufzufinden, obwohl dieselben, — zumal bei noch jugendlichen Individuen, — sehr wohl denkbar erscheinen. Dagegen dürfte für die richtige Würdigung des anatomischen, sowie des klinischen „Charakters“ des Ovarialpapillomes das Untersuchungsresultat der mikroskopischen Schnitte aus dem soliden Kern des offenbar noch auf sehr junger

Entwickelungsstufe stehenden Papillombäumchens in III, Fall 5 erscheinen, dessen Structur die unzweifelhafte Rückkehr zum Typus der Cylinderzellen-Adenome zeigt, ein Umstand, der uns mit Waldeyer[44] das Ovarialpapillom in seinen verschiedenen Formen als den „epithelialen" Neubildungen am nächsten verwandt erachten lassen muss, aus denen es genetisch auch hervorgeht. — Wie nahe das Adenoma cylindro-cellulare durch plötzliche Generalisirung und sicher constatirten Uebergang der atypischen schrankenlosen epithelialen Neubildung, dem Carcinom, steht, geht daraus hervor, dass es in älteren Lehrbüchern geradezu als Drüsencarcinom geführt wird, während es doch meist einen vollkommen „gutartigen" Charakter bis zuletzt entwickelt, wie die so häufig vorkommenden gestielten, polypösen Formen der Schleimhautadenome des Uterus, Rectums, der Blase u. a. O. zur Genüge beweisen. — Dass die Metastasenbildung gleichzeitig in doppeltem Sinne, — als secundäre Adenom- und Carcinom-Geschwulstformen, — in seltenen Fällen vorkommen kann, mag hervorgehen aus der genetisch in unmittelbarem Zusammenhange mit den bisher unterschiedenen Gruppen stehenden, die Uebergangsstufe der noch typischen zur vollkommen atypischen, schrankenlosen epithelialen Neubildung repräsentirenden

Gruppe IV.

A. (Fall 6.) Carcinoma ovarii utriusque adeno-papillare cysticum atque metastaticum duplex, seu: Kystoma multiloculare proliferum glandulare et papillare ovarii utriusque carcinomatosum atque metastaticum duplex. —

Frau Emma M., 41 Jahre alt, aus Soest i. W.; Multipara; — Laparotomie zu diagnostischem Zweck; — spätere Obduction (No. 150 des path. Inst.) am 25. April 1880, ergab:

„Etwas unter mittelgrosser, magerer weiblicher Leichnam; Todtenstarre gelöst; spärliche Livores; äussere Haut anämisch; Musculatur schwach entwickelt; Unterhautfettgewebe stark geschwunden; sichtbare Schleimhäute blass. — Gestattet war nur die

Sectio abdominis: In der Linea alba befindet sich eine 8 Cm. lange, Bauchdecken und Peritoneum in ganzer Ausdehnung durchdringende, nicht verwachsene Operations-Schnittwunde, die durch mehrere Silberdraht-Zapfennähte geschlossen war; im Peritonealraum sind etwa 1¼ Liter trüber, dunkelgelber, mit reichlichen Fibringerinnseln untermischter Flüssigkeit enthalten; sämmtliche Bauch-eingeweide sowohl unter einander, als auch mit dem Netz und der Bauchwand fast in ganzer Ausdehnung durch ältere und jüngere peritonitische Adhäsionen verwachsen, die z. Th. reichlich vascularisirte, theils ziemlich leicht, oder ohne wesentliche Kraftanstrengung und Verletzung der verwachsenen Organe unmöglich trennbare Verbin-

dungen bilden; das Omentum majus, bis zu drei Finger Breite verschmälert und zu 1—2 Cm. Dicke geschrumpft, bildet einen an der Lebergrenze und unterhalb des Nabels sehr fest, im Uebrigen nur locker mit der Umgebung verwachsenen, handlangen Strang, durchsetzt von multiplen, hellgelblich gleich zarthäutigen Weinbeeren transparenten und z. Th. in traubenartige Gruppen geordneten, von eben sichtbaren bis zu kastaniengrossen Exemplaren auch vereinzelt vorkommenden Cysten mit klarem, dickflüssigem Inhalt; daneben abwechselnd massenhaft eingesprengt von kaum bemerkbarer bis Haselnussgrösse finden sich solide, gelblichweisse Knötchen, auf deren Schnittfläche ein gleichfarbiger, rahmartiger Saft beim Ueberstreichen mit der Messerklinge hervorquillt;“ ....

.... „Darmtractus mit den inneren Genitalorganen sowohl, als in den einzelnen Abschnitten, sowie mit Netz, Bauchdecken, Leber und Milz locker verwachsen; die Gekröse und retroperitonealen Lymphdrüsen sind von multiplen Neubildungen in gleicher Art, wie das Omentum majus, durchsetzt;“ ....

.... „Uterus und Ovarien: zunächst in toto mit sämmtlichen Beckeneingeweiden entfernt und von den nicht allzu fest anhaftenden Nachbarorganen — bis auf ein fusslanges, der hinteren Fläche untrennbar verwachsenes Stück des Dickdarmes — allmählich befreit, stellen sich dar als beiderseits des ganz normal erscheinenden Uterus symmetrisch gelegene, multiloculär kystomatöse Ovarialtumoren von gleicher Grösse und reichlich dem Umfange des Kopfes eines Neugeborenen; beide erweisen sich auf Durchschnitten in den verschiedensten Richtungen zusammengesetzt hauptsächlich aus Cysten, mit theils ganz klarem, theils trübem, bis dunkelbraunrothem, durchweg dickflüssigem, geléeartigem Inhalt; die z. Th. seidenpapierdünnen, doch meist stärkeren, bis 2½ Mm. dicken Cystenwandungen erscheinen auf ihren Innenflächen meist glatt, nur in zweien derselben fanden sich papilläre Wucherungen, die jedoch niedrig entwickelt waren, ohne voluminösere Gruppen zu bilden. Ausserdem finden sich jederseits mehrere Cysten, von denen eine taubeneigross ist, mit gelblichem Inhalt von der Beschaffenheit des Atherombreies vollständig ausgefüllt. Endlich sind in beiden Tumoren mehr central gelegen und mit derben Strängen zwischen den umliegenden Cystencomplexen variabelster Grösse continuirlich zusammenhängend solide, fest-elastisch anzufühlende Neubildungen vorhanden, die auf dem Längsschnitt eine ovale, hühnereigrosse Form besitzen, welche durch circuläre stärkere Bindegewebszüge umschrieben wird, wovon abgehende Züge vielfach gekreuzt die Schnittflächen durchsetzen, auf denen beim Ueberstreichen mit der Messerklinge ein gelblichweisser, rahmartiger Saft herausquillt, z. Th. in dicken Pfröpfen. —

Die rechte Tube ist durch mässigen Zug in toto isolirbar mit anhängender Hydatis Morgagni, die zu Kirschengrösse cystisch erweitert ist; — linke Tube nirgends erkennbar: anscheinend vollkommen im Tumor verwachsen.“ — —

Durch genaue mikroskopische Untersuchung charakterisirte sich die Mehrzahl der Cysten mit geléeartigem Inhalt als Kystomata prolifera glandularia; zwei derselben als prolifera papillaria. Der Inhalt jener einzelnen Cysten, welcher gelbem Atherombrei glich, erwies sich gleich dem von den Schnittflächen der soliden Knötchen, sowie der grossen im Centrum beider Tumoren befindlichen Knoten, als nur aus höchst verschiedenartig geformten, durchweg indess ziemlich grossen

epithelialen Zellen bestehend, die z. Th. scharf sichelförmig ausgezackte Grenzcontouren zeigen, z. Th. mehrfach ineinander geballte Gruppen darstellen; Die Kerne erscheinen meist gross, ovoid mit deutlichem, stark lichtbrechendem Kernkörperchen; die Hauptmasse sämmtlicher Zellelemente erscheint von den geringsten Anfängen bis zu vollkommener Metamorphose verfettet, doch finden sich in allen Gesichtsfeldern zahlreiche Exemplare, deren Protoplasma unverändert erscheint. —

Schnittführungen in allen Richtungen durch die grösseren Knoten mit Umgebung stellen die „atypische schrankenlose, epitheliale Neubildung“ ausser Zweifel, die sich als Carcinoma medullare manifestirt: In einem relativ schwachen Bindegewebsgerüst liegen epitheliale Zellenmassen ohne Intercellularsubstanz aufgehäuft, welche die oben geschilderte Beschaffenheit zeigen und Modificationen ursprünglich runder Formen, bedingt durch gegenseitigen Druck in Folge von Raumbeengung, darzustellen scheinen. In dem atherombreiartigen Cysteninhalt befand sich ausserdem reichlich fettiger Detritus. —

Besonders instructiv erwiesen sich Schnitte durch die kleinsten Bläschen und Knötchen des Netzes: Die ersteren stellten sich als gut charakterisirte, mikroskopische Kystome dar mit theils niedrigerem, theils sehr hohem, durchaus regulärem, einschichtigem Cylinderepithelzellenbelag der Wandungsinnenflächen, während ihr Inhalt in der Regel eine radiär strahlig geronnene Masse bildete (nach Alkoholbehandlung); — letztere boten das Bild des Carcinoma medullare, an der Peripherie nicht scharf abgegrenzt, sondern vielfach zapfenartig in die Umgebung einwachsend. An einzelnen Präparaten zeigten sich Bilder, welche offenbar die höchst interessante Uebergangsstufe der z. Th. noch typischen zur atypischen epithelialen Neubildung darstellten: In kleinsten, mikroskopischen Kystomen, die im übrigen genau die Beschaffenheit der oben geschilderten zeigen, buckelt sich an einer Stelle der Wandung der Cylinderzellenbelag gegen das Lumen hin vor und erscheint deutlich als mehrschichtig durch von unten her keilförmig sich eindrängende kürzere und längere, cylindrische Zellen von verschiedener Dicke; in diesen Zellenlagen erscheinen regelmässig einzelne Individuen zu hyalin transparenten, kugligen Körpern aufgequollen, wie colloid entartet. In anderen Adenomcystchen befinden sich zwischen letzteren, etwas abgehoben erscheinenden Zellenschichten und dem glatten Bindegewebsstroma der Wandung eine Lage kleiner bis mittelgrosser Zellen mit Kern, der theils sehr deutlich, theils kaum erkennbar ist, an einzelnen, stark lichtbrechenden, kugligen und ziemlich grossen Individuen — die allerdings kaum den dritten Theil der Höhe von Cylinderzellen der Wandbekleidung im Durchmesser erreichen — verschwindet derselbe scheinbar ganz. Die Zellen dieser Schicht dürfen als jugendliche, mehr embryonale Formen epithelialer Zellen gelten und zeigen z. Th. die Contouren der in I. Fall 1, Fig. 4 für die epithelialen Zellenelemente der „Pflüger'schen Schläuche“ gezeichneten Formen: Doch könnten über das wirklich epitheliale Herkommen derselben sehr wohl noch Zweifel entstehen. — An einigen analogen, atypisch gewordenen Adenomcysten drängen kuglig zusammengeballte Epithelmassen weit in das Lumen vor, bis in anderen letzteres vollkommen mit epithelialen, polymorphen Zellen ausgestopft erscheint: Meist indess noch ist in letzteren an einer Strecke der Wandung sehr deutlich eine typische, reguläre, einfache Schicht der ursprünglichen Cystenauskleidung von hohen Cylinderepithelien aufzufinden. — —

Wie durch rechtzeitige Operation der Lebensgefahr durch rapide Generalisirung häufig sehr wohl vorzubeugen wäre, mag folgender, höchst interessante Fall beweisen, dessen allseitige genaue pathologisch-anatomische Untersuchung leider nicht vergönnt war.

B. (Fall 7.) Carcinoma ovarii utriusque cysticum atque metastaticum, seu: Kystoma multiloculare ovarii utriusque proliferum (?) carcinomatosum atque metastaticum. —

Frau Philippine F., 24 Jahre alt, aus Eisenach; — Ovariotomie am 17. April 1880 durch Herrn Geheimr. Olshausen glücklich vollzogen, ergab nach gütiger Mittheilung folgende Verhältnisse:

Nach Eröffnung der Leibeshöhle waren am Netz durchaus keine Knotenbildungen bemerkbar: Nur am unteren Leberrand zeigte sich ein verdächtiges, kleines, solides, gelbliches Knötchen. Die Serosa des Darmes erschien etwas höckerig, anscheinend in Folge von Peritonitis subacuta. Bei vorhandenem mässigen Ascites fanden sich linksseitig ein zu Mannskopfgrösse entwickeltes Kystoma multiloculare, während rechts ein gleichartiger Tumor, jedoch bis zur doppelten Grösse des vorigen angewachsen sich vorfand. Beide Tumoren besassen äusserst leicht zerreissliche Wandungen, wurden jedoch kunstgerecht entfernt und Patientin kurz darauf als geheilt entlassen. —

Etwa acht Wochen nach der Entlassung traf die Nachricht ein, dass dieselbe plötzlich gestorben sei. — — —

Zur Untersuchung kam nur ein handtellergrosses, aus den solideren Partien des einen Tumors herausgeschnittenes Stück, das dem pathologischen Institut zur Sicherung der Diagnose übermittelt ward: Einzelne angeschnittene Cysten von dem glandulären Kystomtypus angehörigem Charakter, sowie eine Anzahl kleinerer bis kirschengrosser Cysten an einer Stelle zusammengruppirt und von gleicher Beschaffenheit fanden sich daran, während sich die übrige Geschwulstmasse als unzweifelhaftes Carcinoma medullare charakterisirte. —

Sicher nachgewiesene Uebergänge von Ovarialkystomen zu Carcinom finden sich bereits in reichlicherer Anzahl in der Literatur und gestatten dieselben den Schluss, dass besonders die doppelseitig angelegten und unter diesen wieder am häufigsten die mit Papillombildung complicirten Tumoren die ausgesprochenste Neigung zeigen plötzlich den so malignen Charakter der destruirenden Drüsenepitheliome anzunehmen. Es gehören hierher die Fälle von Breisky[8], Bruch[6], Flaischlen[10] (cf. weiter unten), Klebs und Munk[58], Klob[16], Marchand[24] (S. 39), Olshausen[30] (S. 431), Schröder[36] (S. 407), Spiegelberg[38], und Wagner[45]. — —

Wie leicht bei nicht ganz gründlicher Untersuchung Täuschungen aller Art in der Beurtheilung des Charakters von Ovarialtumoren möglich sind, ist nachstehender Fall zu beweisen sehr geeignet, der

bei möglichen Falls nur mangelhafter Autopsie und nicht stattgefundener Vergleichung des durch Ovariotomie entfernten Tumors, sehr wohl als beweisender Uebergang eines papillären Kystomes zu unzweifelhaftem Sarcom hätte geltend gemacht werden können. Derselbe bildet den Uebergang zu der im logischen Anschluss noch hieher gehörigen Gruppe der „complicirteren Mischgeschwülste", von denen eine Reihe Beispiele anderer Art, meist Combinationen von Hydrops, Kystom, Papillom und Dermoid in der Literatur sich finden, so von Virchow[42], Martin[26], Friedreich[15], Flesch[11], Eichwald[58]. — —

Gruppe V.

Complicirtere Mischgeschwülste.

(Fall 8.) Frau Emilie S., 49 Jahre alt, Multipara; — Ovariotomie der Frauenklinik; — Obduction (No. 228 des path. Inst.) am 11. Juli 1880 durch Herrn Dr. Krafft ausgeführt, ergab:

„„Kleiner weiblicher Körper eines Individuums aus den mittleren Lebensjahren;" ....

.... „„die Lungen zeigen in ihren Pleuren, die rechte an der äusseren Seite des Oberlappens, die linke in den hinteren Partien des unteren Lappens, dendritisch in der Fläche sich verzweigende, jedoch die Dicke von 2 Mm. nicht überschreitende Neubildungen von gelblichweisser Farbe und derber Consistenz; gleicherweise durchsetzen dieselben die Pleura diaphragmatica, sowie das Peritoneum diaphragmaticum nahezu in ganzer Ausdehnung; das Zwerchfell zeigt beinahe doppelte Dicke; Verwachsungen der Pleura finden sich nicht;" ....

.... „„Die Bronchialdrüsen zeigen ausser anthracotischer Beschaffenheit, leichte weissliche Marmorirung ...."

.... „„Das nach oben zurückgeschrumpfte Omentum majus sendet zwei lange strangartige Bänder zum Becken, deren rechtes, breiteres am rechten Uterusrand sich inserirt, während das linke, schmälere sich an das Peritoneum der vorderen Bauchdecken anheftet. In diesen Strängen, sowie im Netz, finden sich zahlreiche kleine, linsen- bis erbsengrosse Geschwülste von hellgelblich weisser Farbe, gleichgefärbter Schnittfläche und derber Consistenz. Gleichartige, meist hirsekorngrosse Tumoren finden sich in geringer Zahl in der Darmserosa des Ileum; ein wallnussgrosser findet sich im mittleren Abschnitt des Colon transversum, deutlich gegen die Muscularis abgegrenzt, in der Serosa der hinteren Darmwand;" ....

.... „„Das rechte Ovarium ist entfernt, der Hilus mit Catgut unterbunden. Am inneren Rande des M. psoas finden sich ebenfalls abgebundene Gewebsmassen, anscheinend Reste von Adhäsionen. Der hintere Douglas'sche Raum ist von ähnlichen Geschwulstmassen, wie die an der Pleura beschriebenen, durchsetzt;" ....

.... „„Das linke Ovarium erscheint stark gelappt und schliesst eine wallnussgrosse Cyste ein; —

Das Corpus uteri besitzt die Grösse fast einer Mannesfaust. Beim Durchschneiden ergiebt sich, dass das Cavum uteri durch einen hühnereigrossen, derben, röthlichweissen Tumor nach vorn rechts verdrängt ist. Derselbe geht anscheinend von der Uteruswand selbst aus, mit deren linksseitigen und hinteren Partien er in continuirlichem Zusammenhange steht; Farbe und Consistenz sind denen des Uterusparenchyms so ähnlich, dass nach dem Cervix zu eine deutliche Grenze der Geschwulstmasse gegen dasselbe nicht wahrnehmbar ist.“ — —

Der durch Ovariotomie entfernte, rechtsseitige Ovarialtumor stellt ein exquisites Kystoma uniloculare proliferum papillare dar, mit allen charakteristischen Eigenschaften des im Fall 4 genauer geschilderten; in dem serösen Peritonealüberzug desselben befinden sich eine grössere Anzahl kleiner, solider, flacher Tumoren bis zur Grösse halber Kirschen angewachsen, welche im äusseren Ansehen und auf Durchschnitten den oben an Pleura und Peritoneum geschilderten vollkommen gleichen. —

Die histologische Untersuchung von Zupfpräparaten und Schnitten der frischen Geschwülste charakterisirte sämmtliche erwähnten soliden Tumorenbildungen als aus Spindelzellen mit reichlich zwischengelagerten Rund- und Riesenzellen bestehend, sodass die Gesammtdiagnose post mortem lauten würde:

Sarcoma intrauterinum fuso- et giganto-cellulare; — Sarcomatosis diffusa pleurae atque peritonei metastatica; — Kystoma uniloculare proliferum papillare ovarii dextri; — Ovarium cysticum sinistrum. — — —

Die Eingangs unterschiedenen drei Hauptgruppen stellen die typischen Endformen dar, in denen das Ovarialpapillom makroskopisch in die Erscheinung zu treten pflegt: Den genetischen Zusammenhang vermittelnde Uebergangsformen sind häufig erst durch genaueste mikroskopische Untersuchung nachzuweisen, doch sind auch schon dem blossen Auge bei sehr eingehender Musterung der einzelnen Bestandtheile meist genug Merkmale von in der Entwickelung zurückgebliebenen Anhängen und charakteristischen Formenbildungen erkennbar, welche den Schluss auf analoge Genese gestatten. — Die „relativ“ gutartigen Papillome sind bis in die neueste Zeit mit Formen des Carcinomes, die, mit stärkeren Wucherungen des Papillarkörpers complicirt, dem blossen Auge ein ähnliches Ansehen darbieten können, zusammengeworfen worden: Das sicherste Unterscheidungsmittel giebt die Beschaffenheit des Grundes, der beim

Papillom ausser reichlicherer Vascularisation vollkommen normal erscheint, während das papilläre Carcinom (Cancroid) stets auf mehr oder weniger derb infiltrirter, carcinomatöser Basis wuchert. Auf der Grenzscheide beider steht das papilläre Adenoma cylindro-cellulare. —

Die Endknöpfe der Papillomzotten nehmen gar nicht selten das im Verhältniss zur einschichtigen Epitheldecke beträchtliche Volumen einer Erbse an, — ja bis kirschengrosse (Beigel[1]) sind beobachtet, — sodass man dieselben („a potiori") als fibro-sarcomatös, oder oft mehr myxomatös bezeichnen könnte: Dieselben lassen jedoch in ihrer Weiterentwickelung nicht die geringste Neigung erkennen im Typus der Sarcomreihe weiter auszuarten, sondern als charakteristisch erscheint die oft sehr frühzeitige, multiple Verkalkung durch massenhafte Einlagerung in Structur und Anordnung den Psammomkörpern gleichender Elemente. —

Besonders interessant und klinisch wichtig ist die durch vielfache Beobachtungen sicher constatirte Transplantationsfähigkeit, resp. Metastasenbildung mit Recidiven der Ovarialpapillome als solcher; so durch die Fälle von Beigel[1], Olshausen[30] (S. 55 und 56), Spencer Wells[30] (S. 53), Marchand[24] (S. 41), — wo ganze Strecken des Peritonealraumes mit papillären Vegetationen überdeckt erschienen. —

Das von Beigel und Bruce[1] sehr eingehend geschilderte, recidivirte „„papilläse Cystosarcom der Bauchhöhle"", das als Blumenkohlgewächs dem blossen Auge sich präsentirte, wird von Klebs[28] (S. 808) als Carcinom angesprochen und dürfte wohl sicher mit Olshausen[30] (S. 59) den Ovarialpapillomen, — und zwar vom Typus unserer Gruppe III., — zugerechnet werden, da die klare Beschreibung der einzelnen Bestandtheile der Geschwulst fast wörtlich auf Fall 5 übertragen werden könnte: Es entwickelte sich nach operativer Entfernung doppelseitig-papillärer Ovarialtumoren. Betreffs einer den Autoren selbst „sehr merkwürdig" vorgekommenen Art von „locker anhängenden" Stielbildungen der Bindegewebsmatrix durch die unversehrte Cylinderepitheldecke hindurch (S. 103), möchte die Deutung von Klebs[28] (S. 808) als „strahlig geronnene, anhängende Schleimfäden" des colloiden Secretes als zweifellos richtig erscheinen. —

Mit annähernder Sicherheit sind der Gruppe III nur noch zwei Fälle zuzurechnen: Olshausen[30] (S. 53) schildert eine Laparotomie

von Spencer Wells, bei welcher ein „„grösserer Tumor mit zahlreichen blumenkohlartigen Wucherungen auf seiner Aussenfläche““ im Abdomen lag; das Peritoneum war „„mehrfach mit Papillomen besetzt““; die Patientin lebte weiter. — Neuerdings erst findet sich „„ein Fall von Psammocarcinom des Ovariums““ (Flaischlen[10]) beschrieben, wo bei Vorhandensein eines durch Section constatirten „„grösseren Tumors““ im Becken papilläre und adéno-carcinomatöse Metastasenbildungen im Peritonealraum erfolgten. —

Zahlreicher vertreten ist die Gruppe (I) doppelseitiger, papillärkystomatöser Ovarialtumoren, die klinisch besonders „maligne“ Eigenschaften zeigen, wie zuerst Olshausen[30] (S. 59) nachdrücklich hervorhob. Der Grund dieser Erfahrung liegt offenbar darin, dass die frei in den peritonealen Lymphraum hineinwuchernden Papillome bedeutend mehr durch mechanische Insulte zu leiden haben und für Metastasenbildungen ungleich stärker disponirt sind, als wenn dieselben von einer dicken, derbfaserigen, dreifachen Cystenwandung vom Peritonealraum abgeschlossen in eine zähflüssige Inhaltsmasse hineinwuchern, die einerseits einen sicheren Schutz gegen äussere Beschädigung gewährt, andererseits zugleich durch den starken excentrischen Druck die Papillomwucherungen in bescheidenen Grenzen zu halten pflegt. Bei den freien Papillomen im Abdomen wird meist ein stärkerer Ascites, jedoch ohne besondere, entzündliche Reizungserscheinungen, sowie zum Theil specifischer Beschaffenheit, gefunden: Derselbe dürfte der secretorischen Thätigkeit des Papillom-Cylinderepithelüberzugs, — der in anatomischer und genetischer Hinsicht ganz wohl einer ausgestülpten Drüseninnenfläche gleichwerthig gelten kann, — zuzuschreiben sein. — Höchst interessant ist der bereits vielfach beobachtete Durchbruch von Cystenwandungen durch Papillome; in einem Falle (Klebs[38] S. 797) erfolgte sogar noch Durchbruch in's Rectum: Ein Vorgang der durch beständiges Andrängen wuchernder Papillomzotten nach Art der Granulationsknöpfe, gefolgt von allmählichem Schwund der entgegenstehenden Organtheile durch Druckatrophie, zu verstehen ist. — —

In Olshausen's[30] Werk über „Die Krankheiten der Ovarien“ finden wir als dieser Gruppe angehörig 5 Fälle (S. 53 ff.) mitgetheilt: Zunächst drei ältere, von denen das der Leipziger Sammlung des pathologischen Instituts angehörige Präparat nach einer

kurzen Untersuchung Marchand's[24] (S. 22) enge, schlauchförmige, zum Theil mit Flimmerepithel ausgekleidete Bildungen enthält; ferner kleinste und grössere Cysten, mit papillären Wucherungen theilweise vollständig ausgefüllt: ..... „„sowohl die Cystenwände, als die Papillen sind mit Flimmerntragendem, einschichtigem Cylinderepithel bedeckt, welches vielfach in ein niedriges Epithel übergeht““; — ferner noch wird der reichliche Gehalt an Psammomkörpern hervorgehoben. — Diesen schliessen sich zwei weitere Fälle aus eigener Praxis an, die besonders noch durch Perforation der Cystenwandungen mit nachfolgender Transplantation der Papillome in den Peritonealraum bemerkenswerth sind. — — Am genauesten untersucht ist eine doppelseitige Papillargeschwulst von Marchand[24] (S. 39, Fall 4) mit Adenom-Metastasen und secundärem Carcinom des Peritoneums und grossen Netzes. — Hierhin gehören auch die Fälle von Gusserow und Eberth[14], Birch-Hirschfeld[51], Klebs[58], Slavjansky[57], Koeberlé[15], Marey[25], Hegar[13], Prochaska[51] (?), Homanns[17], Recklinghausen[52], Spiegelberg-Waldeyer[59], — welche zum Theil höchst interessante Einzelnheiten darbieten. — —

Die relativ bei weitem am häufigsten vorkommende und am eingehendsten untersuchte Gruppe bilden die sog. papillären Kystome, die im Vergleich zu den glandulären Kystomen ein immerhin keineswegs allzu häufiges Vorkommniss bilden. Schon älteren Autoren waren dieselben sehr wohl bekannt, so Hodgkin[18], Johannes Müller[28], Cruveilhier[7], Bright[4], Wilks[46], Rokitansky[66], Klob[16], Stilling[41], Brodowsky[5], von denen die beiden Letzterwähnten doppelseitige Tumorenbildungen beschreiben. —

Genauer untersucht sind mehrere Fälle von Spiegelberg[58], von denen einer (Fall 5) zu Carcinom überging: Von den beigegebenen mikroskopischen Abbildungen können Fig. 4 und 8 sehr gut als Variationen zu I, Fig. 5 hier gelten, während Fig. 9 den Beginn papillärer Wucherungen in kleinste Cystenlumina, wenngleich etwas dunkel, veranschaulicht. Die aus dem Carcinom entnommene Fig. 12 zeigt neben intacten Adenomcysten ganz gut den in Fall 6 oben genauer geschilderten Zustand derselben, wo durch atypisches Mehrschichtigwerden der typisch einschichtigen Cylinderepithelauskleidung der Cysteninnenflächen schliesslich das ganze Lumen mit epithelialen Zellen erfüllt wird, während meist

noch längere Zeit an einer Stelle der Wandung normale Reste erkennbar bleiben; auch der Umwandlungsmodus durch von der Basis her sich dazwischenkeilende Zellen, sowie die Lage mehr runder Zellformen darunter ist leidlich daran erkennbar. —

Als grundlegend in vieler Beziehung erscheinen die genauen Untersuchungen über die Eierstockstumoren von Wilson Fox[12], der von eigenthümlichen Bildungen an der Wandungsinnenfläche von Kystomen unterschied: a) papilläre (blumenkohlähnliche), b) zottige (d. i. leistenförmige Vorsprünge, oder Wandreste secundär durchbrochener Nebencysten), c) drüsige (d. i. schlauchförmige Einsenkungen). Genetisch leitet er die Kystome sehr richtig von embryonalen Anlagen her, während Mayweg[27], der ebenfalls papilläre Excrescenzen darin erwähnt, dieselben als colloid entartete Graaf'sche Follikel ansieht. —

Wirklich beweisende Untersuchungen, besonders in histogenetischer Hinsicht, brachte erst Waldeyer[44], welcher als Hauptformen des sog. Myxoidkystomes unterscheidet: 1) Kystoma proliferum glandulare und 2) Kystoma proliferum papillare; an der Aussenfläche erwähnt er kleine epitheliale Wucherungskegel (? cf. II, Fig. 4) und mitunter ziemlich zahlreiche, vascularisirte, zottige Auswüchse; an der Innenwandung, resp. den papillären Vegetationen hebt er die durchgängig einschichtige Lage des Cylinderepithelüberzuges hervor, während andere Autoren vor und nach ihm auch mehrschichtiges Epithel (Fox[12], Rindfleisch[55]) gesehen zu haben glauben, einige sogar colossal vielschichtiges abbilden (Böttcher[2]). Während seine Vorgänger aus normal im Ovarium vorkommenden Hohlräumen: Corporibus luteis (Rokitansky[46], Klob[18]), Graaf'schen Follikeln (Klebs[26], Fernbach[6] u. A.), oder sogar aus colloider Metamorphose des intermediären Blut-Bindegewebsapparates (Förster[54]), aber vollkommen hypothetisch herleiteten, fand Waldeyer[44], — (vid. Fig. 5, die als Variation unserer I, Fig. 4 und 5 gelten kann, doch ohne Blutgefässe etc.), — den Pflüger'schen Schläuchen analoge Bildungen im Ovarialstroma, auf welche er die Genese der Kystome zurückführt. —

Eigenthümlich ist in den Untersuchungen Böttcher's[2] die Anschauung, unzweifelhafte Papillombildungen, — die sich offenbar als gutorganisirte, oft sehr energische Vorstülpungen über das Niveau der Matrix charakterisiren, — als passiv stehengebliebene Wand-

partien zwischen drüsenschlauchförmigen Einstülpungen der Cylinderepithelauskleidung anzusehen. — Bemerkenswerth sind noch die Fälle von Lücke und Klebs[20], sowie von Luschka[21], und besonders drei sehr genau untersuchte Fälle von Marchand[24]. —

Eine sehr gute Darstellung der Histogenese der Ovarialkystome findet sich in Olshausen's[30] Werk, worin die Waldeyer'sche Ansicht als die vor allen am meisten begründete dargelegt wird. Dem entgegen kommt Marchand[24], — dessen wichtige „Beiträge zur Kenntniss der Ovarialtumoren" die neueste deutsche, grössere pathologisch-anatomische Arbeit darüber bilden, — zu dem Schluss, dass die papillären Kystome von Graaf'schen Follikeln abstammen, oder von Bildungen, welche denselben „äquivalent" sind. Jenen „äquivalente" Bildungen dürfte es wohl kaum geben, da gerade durch die Umbildung zu Graaf'schen Follikeln der Charakter der Pflüger'schen Schläuche derart sich zu ändern scheint, dass sie alsdann nur noch zu Retentionscysten (Hydrops follicularis: Virchow[71]) geeignet erscheinen, wie schon Olshausen[30] (S. 66) klar hervorhebt. Zu histogenetischen Untersuchungen geeignetes Material stand wohl, — ausser dem obenerwähnten alten „Leipziger" Spiritus-Präparat, — nicht zur Verfügung und giebt Marchand auch zu, dass jene „äquivalenten" Bildungen „„wahrscheinlich vom Oberflächenepithal des lateralen Theiles des Ovariums herrühren; ob dieselben von foetalen Bildungen, oder von späteren Epithelwucherungen herzuleiten sind, ist vorläufig nicht zu entscheiden"". — —

Eine ausgezeichnete Ergänzung zu den Untersuchungen über Ovarialkystome, bildet Fischel's[9] Abhandlung „„über Parovarialcysten und parovarielle Kystome"", worin er die Polymorphie der Cylinderepithelauskleidung sehr richtig, nach dem Vorgange von Klebs[38] (S. 838) und Spiegelberg[38] (S. 177), als durch den excentrischen Druck des Cysteninhaltes bedingt annimmt: Die so differente Wirkung desselben erklärt sich ganz natürlich aus der sehr variabeln Resistenzfähigkeit der einzelnen Zellengruppen in Folge von ungleichen Ernährungs- und äusseren Wachsthumsbedingungen. — „„Aus dieser Epitheldecke wachsen stellenweise solide, aus rundlichen Epithelzellen bestehende bis 65 μ hohe und 24 μ breite Zapfen hervor, die noch kein (?) bindegewebiges Stroma haben"", — ein Befund, der unseren in Gruppe II, A,

Fig. 4 eingehender geschildertem Vorkommniss auffallend ähnelt. — Aeusserst wichtig ist das Schlussresultat (S. 215): „„Wenn wir nun im Eierstock eine Geschwulst sich entwickeln sehen, die Charaktere darbietet, die wir nur bei Parovarialcysten anzutreffen gewohnt waren, und zweitens die Papillarwucherung, so können wir dieselbe von den Granulosazellen ableiten, während wir die gewöhnlichen Adenome von dem Keimepithel aus entstehen lassen müssen““. — Nicht bedeutungslos für spätere Schlüsse ist noch der Befund „„nackter““ Eier im Stroma. — —

Die umfassendste neuere ausländische Arbeit, welche das interessante Schlussresultat der genaueren Untersuchung von über 50 Fällen der verschiedenartigsten, cystischen Ovarialtumoren mit und ohne Papillomentwickelung bildet, leisteten de Sinéty und Malassez[21]. — Die Gruppirung des ganzen umfangreichen Materials erfolgte sonderbarer Weise einfach nur nach dem äusseren Anblick der Tumoren. — Besonders wichtig erscheint die Schilderung der Beschaffenheit zweier Ovarien, von denen das eine normal gross, das andere etwas vergrössert erschien: beide bei Gelegenheit der Exstirpation grosser multiloculärer Kystome der anderen Seite mit entfernt. In beiden fanden sich analog unserem Fall 1 hohle Epithelschläuche, welche mit dem Oberflächenepithel nach Art der Pflüger'schen Schläuche zusammenhingen und mit ganz verschieden hohen, von platten bis flimmernden Epithelformen, die zum Theil als Becherzellen erschienen, ausgekleidet waren: Sämmtliche Zellformen kommen oft in kleinstem Lumen vereint vor. In dem einen Ovarium fanden sich daneben hydropische Follikel, worin mehrfach Eier aufgefunden wurden. — Von besonderer Wichtigkeit wäre es gewesen zu erfahren, ob die exstirpirten Tumoren der anderen Seite papilläre Kystome darstellten, wie mit sehr grosser Wahrscheinlichkeit zu vermuthen ist, wofür die doppelseitige Kystombildung, sowie die den papillären Formen eigenthümlichen Uebergänge von ganz flachen Zellformen zu höchst entwickeltem Flimmerepithel auf kleinstem Raum nebeneinander sprechen. Uebrigens scheint in jenen Schläuchen zum Theil schon der Beginn intracanaliculärer Papillomentwickelung vorhanden gewesen zu sein (vid. Plate VIII, Fig. 3). — In den Cystenwandungen wird besonders der Reichthum an Lymphgefässen hervorgehoben, die durch interstitielle Injection von Silbernitrat und

Berlinerblau (Plate 22) sehr gut dargestellt wurden: Wichtig dürfte dieser Nachweis für das Verständniss der Existenz von den in II, Fig. 4, B dargestellten, auch von Fischel[9] (S. 208) geschilderten Bildungen gelten. Mit scheinbar mehrschichtigem Epithel, welches zum Theil keulenförmig mit langem, dünnem Stiel erscheint, erwähnen sie einige Stellen bekleidet; die dazwischen stehenden betrachten sie als mehr embryonale Zellformen und bezeichnen diese Epithelformationen als épithélium métatypique (p. 356, Plate 23, Fig. 5), welches sich besonders in den spaltartig engen Recessus vorfindet: In Ansehung des im Uebrigen durchweg typisch einschichtigen Epithelbelags dürften derartige Bilder durch mechanische Verhältnisse, — unter Berücksichtigung des Aufsitzens auf concaven, oder convexen Flächen und in Folge mechanischen Anhaftens abgestossener, oder durch die Messerschneide flächenhaft abgelöster Theile des Epithelüberzugs, — viel rationeller genügende Erklärung finden. — Je nach dem Vorherrschen des Blut-Bindegewebsapparates, oder der epithelialen Elemente erscheinen unseren Autoren die papillären Vegetationen (S. 633 ff.) als: 1) sarcomateux, 2) myxomateux, 3) caverneux, 4) kystiques, 5) glandulaire, 6) encéphaloide. Die erwähnten häufig nackten Papillomzöttchen dürften sich wohl durch das für die Präparation leider nur zu oft fatale, äusserst lockere Anhaften des Epithelüberzugs hinreichend selbst erklären: Letzterer wird übrigens der Hauptsache nach als einschichtige Ueberkleidung der Bindegewebsgrundlage angesehen. — Eine grosse Menge interessanter Einzelnheiten erhöhen das Interesse beim Studium dieser französischen Arbeit. — In einer Abhandlung von Malassez[23] werden auch Metastasen von Flimmer-Adenomcysten erwähnt. —

Ein neuester Versuch zum Nachweise der Histogenese von Ovarialkystomen ist gemacht durch Noeggerath[29], welcher als Ursprung nicht epitheliale Elemente, sondern Producte des intermediären Blut-Bindegewebsapparates annimmt: Aehnliche Annahmen machten vor ihm schon Förster[54], Kloh[16], Mayweg[27], Rindfleisch[65], welche die Kystome durch „colloide Umwandlung des Ovarialstromas“ entstanden annahmen, — letztere allerdings nur für einen Theil derselben, — Hypothesen, die schon mehrfach, besonders durch Fox, Waldeyer, Malassez, Widerlegung fanden. — Nach Noeggerath sollen die Blutcapillargefässe des Ovarial-

stromas, durch eine Art „Endarteritis destruens“ ectatisch geworden, in ihrer Umgebung mit lymphoiden Zellen massig infiltrirt werden, welche letzteren epithelioid werdend später im Binnenraum colloid metamorphosirt den Kystominhalt bilden, während die wandständigen als Cylinderepithel entwickelt zur Auskleidung der Cystenwandinnenflächen Verwendung finden. Demzufolge wäre die directe Umwandlung kleinster Lymphzellen zu Cylinder-, resp. also auch Flimmer-Epithelien als erwiesen zu betrachten, eine Möglichkeit, wodurch das mühsame Resultat jahrzehntelanger Arbeit unserer besten Forscher, — die strenge Scheidung epithelialer und desmoider Neubildungen auf entwickelungsgeschichtlicher Basis, ein Gedanke, der als erlösender Faden im Labyrinth pathologischer Neubildungen endlich sicher zu führen schien, — als fragwürdig hingestellt würde! — Von den als beweisend beigegebenen Abbildungen würden sich die drei ersten als sehr gute Variationen der Fig. 4, Gruppe I, indess gerade ohne eingezeichnete Blutgefässe, — (No. 3 derselben ist identisch mit Waldeyer's[44] Fig. 5), — ausnehmen, während im Gegensatz dazu Fig. 4 nur als gut injicirt erhaltene Capillaren im Ovarialstroma, durch mehrere Schnittebenen verzweigt, erscheinen. —

Histogenese.

Maassgebend für die Beurtheilung der genetischen Verhältnisse pathologischer Neubildungen ist die genaue Kenntniss der physiologischen, normalen Entwickelungsvorgänge der Organe, insbesondere der frühesten Umbildungstadien der embryonalen Uranlagen. —

Durch His[56] ward nachgewiesen, dass die Geschlechtsdrüsen unmittelbare Abkömmlinge der Urnieren (Wolff'schen Körper) seien, deren Schläuche später zum Theil mit Flimmerepithelien, neben der primären Cylinderzellenauskleidung, sich bedeckt zeigen (Waldeyer[74]): Der Rest derselben am erwachsenen weiblichen Körper, das sog. Parovarium (Rosenmüller'sches Organ), beim Menschen flimmert regelmässig. —

Die weitere Umformung der Uranlage zur weiblichen Geschlechtsdrüse geschieht, — unter Verödung des Wolff'schen Körpers und Ganges bis auf jenen Rest, — durch drüsenschlauchförmige Einsenkung des Keimepithels der Oberfläche zwischen das Binde-

gewebsstroma in Form eines eigenthümlichen Netzwerkes (Pflüger[64], Waldeyer[73]), von dem sich „„lange zu äusserst unter der an Dicke zunehmenden Hülle des Organes eine Lage erhält: Wie lange diese letzte Lage embryonalen Gewebes besteht und welches ihre weiteren Schicksale sind, ist noch nicht genügend erforscht““, ... Kölliker[59] (S. 968). —

Diesen grosszelligen Epithelsträngen sprosst nach den neuesten, wichtigen Untersuchungen Koelliker's[59] von den Schläuchen des Wolff'schen Körpers aus, durch das Mesoarium hindurch, ein analog sich verzweigendes Netzwerk mehr embryonaler Epithelzellen entgegen (sog. Markstränge), welches die zelligen Elemente der Pflüger-Waldeyer'schen Anlagen, die alsdann zu Eizellen sofort sich differenziren, umwächst und nach Abschnürung der (meist!) einzelnen Eier als Membrana granulosa des Graaf'schen Follikels zu cubischem regulärem Cylinderepithel umgewandelt wird, zum Theil in ursprünglicher Form als Discus proligerus der Eizelle sich umlagert. —

Nach Pflüger[64] findet eine periodische Neubildung der nach ihm benannten Schläuche während des ganzen zeugungsfähigen Alters von der Oberfläche des Ovariums her statt. —

Das Oberflächenepithel aber des Ovariums ist, — als gleichwerthig dem der Tuben und Parovarien, — einem Schleimhautepithel gleichzusetzen (Waldeyer[74] S. 546). —

Durch eine grosse Anzahl neuester Urtersuchungen (Nussbaum[63], Léod[60], Leydig[61] u. A.) sind vorstehende Entwickelungsvorgänge im Einzelnen für Wirbelthiere aller Abtheilungen stückweis bestätigt worden, und sind unter anderen die Befunde äusserst interessant, dass die Tuben, ja die ganze Oberfläche der Ovarien und sogar die Membrana granulosa, — zum Theil nur während der Ovulation, — bei niederen Thierklassen flimmern. —

Die Zellenauskleidungen sowohl der Pflüger'schen Schläuche, als auch der Koelliker'schen Markstränge erscheinen ihrer Genese gemäss befähigt, als hochentwickeltes Schleimhautepithel zu functioniren, da dieselben directe Abkömmlinge eines solchen darstellen. Aus jenen epithelialen Adenomschlauchbildungen sind offenbar die Anfänge der Kystomentwickelung im Ovarium histogenetisch herzuleiten und zwar auf die Stadien vor Erreichung

des gegenseitigen Anschlusses mit Weiterdifferenzirung der ersteren zu Eiern, der anderen zur Granulosa, wodurch der „Charakter“ nach Erfüllung ihrer „physiologischen Bestimmung“ im getrennten Geschlecht derart geändert erscheint, dass sie nur noch zu Retentionscysten geeignet erscheinen und ihre selbständige, embryonale Productionsfähigkeit von Geweben, wenngleich in anderem Sinne, erst nach specifischer Anregung durch ausserhalb des Individuums gelegene Kräfte, die Befruchtung, wiederzugewinnen im Stande sind. Analoge Uranlagen sind offenbar auch zu gleichartigen Leistungen auf pathologischem Gebiet befähigt, und so dürfte wohl ohne Zwang die Annahme gerechtfertigt erscheinen, dass sowohl die einen, als die andern zur Kystomentwickelung Anlass geben können. Die Kölliker'schen Markstränge befinden sich indess, als im äusserst gefässreichen Hilus ovarii gelegen, unter offenbar viel günstigeren Ernährungsbedingungen, sodass man ihnen aus diesem Grunde wohl eine energischere Productionsfähigkeit des intermediären Blut-Bindegewebsapparates, — z. B. die Neigung zu Papillombildung, — gegebenen Falles logisch vindiciren darf. Nicht gar selten scheint die in der Regel nach bestimmten Gesetzen erfolgende Verödung des Wolff'schen Körpers und Ganges, — die mit Kölliker's Marksträngen in continuirlichem Zusammenhange stehen, — bis auf das Parovarium, überhaupt nur sehr unvollkommen einzutreten. Letzterer Annahme entspricht die leider häufige Bemerkung der erfahrensten Ovariotomen, — nach einer persönlichen Mittheilung des Herrn Geh.-R. Olshausen, — dass gerade die sog. papillären Kystome meist einen ganz exquisit intraligamentären Sitz haben und durch wiederholt constatirtes Vordringen zwischen den Ligamentis latis bis zum Beckenboden der lebensrettenden Operation durch Exstirpation dann unüberwindliche Schwierigkeiten entgegenstellen. Dem gegenüber würden die peripherischen in der Rinde des Eierstocks gelegenen Reste Pflüger'scher Schläuche mehr zu glandulären Kystomen disponirt erscheinen: Eine Annahme, für welche, — bei nicht vorhandenen andersartigen Complicationen, z. B. festen, ausgedehnten Adhäsionen u. s. w., — die meist zur Stielbildung sehr günstige Entwickelung derselben direct spricht und demnach auch eine wesentlich glattere Operation mit viel günstigerer Prognose die Regel bildet. In der Mitte beider würden die rein

parovarialen Kystome mit Papillomentwickelung stehen, während die sehr seltenen Papillargeschwülste der freien Oberfläche des Ovariums sowohl, als die nach Durchbruch der Muttercysten erst frei gewordenen aus bereits oben dargelegten Gründen die übelste Prognose geben. —

Nach den bisherigen Darlegungen muss die Annahme als wohlbegründet erscheinen, dass das Ovarialpapillom in seinen so verschiedenen Formen des Auftretens doch durchgängig den papillären Schleimhautwucherungen genetisch und anatomisch gleichzuschätzen ist, und wir finden auch in der Entwickelung des Ovarialpapillomes die klare Bestätigung des wichtigsten Grundgesetzes der allgemeinen Geschwulstlehre, dass die pathologischen Leistungen des Organismus in Form und Wachsthumsart durchaus von den physiologischen Principien der normalen Entwickelungsweise beherrscht werden. —

Auch die Schleimhautpapillome anderer Körperregionen, z. B. des Rectums, Cervix uteri, Nasenrachenraumes u. a. O., nehmen ebenfalls und wohl noch häufiger die Form oft sehr langgestielter, polypöser Cylinderzellen-Adenome an, die meist während ihrer ganzen Existenz einen „gutartigen Charakter“ wahren, sehr oft jedoch aus noch unerklärten Ursachen zu den so malignen, destruirenden, parenchymatösen Epitheliomen entarten: Eine häufige Gelegenheitsursache dazu scheint das oben erwähnte, von aussen herantretende Moment des mechanischen Insultes zu sein; inwieweit ausserdem eine verminderte Resistenzfähigkeit des intermediären Blut-Bindegewebsapparates der Organe, im Sinne Cohnheim's, mit Unfähigkeit die wuchernden epithelialen Elemente in physiologische Schranken zu bannen, dabei in Frage kommt, mag eine „offene Frage“ bleiben. —

Die carcinomatöse Entartung der Papillomzotten scheint erst secundär in Folge von Einwanderung carcinomatöser (specifisch inficirter?) Zellenelemente durch den Stiel vom Mutterboden her zu erfolgen (vid. Rindfleisch[65]), während man gerade meinen sollte, dass so überwiegend epitheliale Formationen, wie das gestielte Adenoma cylindro-cellulare, in sich selbst die meiste Anlage zur primären Carcinomentwickelung haben müssten. Der umgewandelte physiologische Charakter der epithelialen Elemente zum carcinomatösen (durch specifische Infection von Zellen —

Individuum zu Individuum?) scheint kurze Zeit latent bleiben zu können: Eine Annahme, für welche die Befunde sprechen, dass Metastasenbildungen in Form typischer Adenomcysten plötzlich im Sinne der Carcinome atypisch degeneriren ohne den Gedanken an Einwanderung inficirender, carcinomatöser Elemente besonders nahe zu legen; ja bis taubeneigrosse Cysten mit epithelialen Elementen vollgepfropft, scheinen den Charakter harmloser Atherome lange beibehalten zu können. —

Gleichermaassen wie es die Untersuchungen der besten Forscher sicher gestellt haben, dass an allen nur denkbaren Körperregionen versprengte Reste der Uranlagen normaler Organe, — besonders aus der Gruppe der Drüsenbildungen, wie an Mamma, Hoden u. A., — die so zu sagen ihre physiologische Bestimmung verfehlt haben, andererseits aber ebensowohl das Wiedererwachen embryonaler Entwickelungsvorgänge am erwachsenen Körper zur Production pathologischer Neubildungen am häufigsten disponirt sind, möchten wir nicht nur für die Genese der Adenomformen der Eierstocks-Tumoren, sowie des Ovarialpapilloms, sondern auch des primären Carcinomes der Ovarien auf die Bestandtheile des embryonalen Wolff'schen Körpers mit ihren nächsten Umbildungsformen zurückgehen: Für analoge Entstehung des Carcinomes spricht der objective Befund, dass in den deutlich noch als solche erkennbaren Ovarien selbst die carcinomatöse Tumorenbildung am weitesten gediehen war und von hier aus strangförmig radiär in den Lymphbahnen die malignen Carcinomzellen Alles destruirend vorrücken, um endlich unter Entwickelung der Krebskachexie den ganzen Organismus der regressiven Metamorphose rettungslos entgegen zu führen. —

Bezüglich der Uranfänge aller erwähnten pathologischen Neubildungen möchten wir als Endresultat meinen mit Wilson Fox:

....„„I think, that I am warranted in expressing the opinion, that these tumours of the ovary should be classed with those which originate in other glandular organs by an abnormal repetition of the processus of development observed in the foetal condition, recurring with aberrations in the adult.““ — —

Zur klinischen Würdigung ergeben sich als hauptsächlich wichtige Punkte für Differentialdiagnose, Prognose und Wahl des Heilplanes folgende:

1. Die sog. proliferirenden Ovarial-Kystome bilden eine wohlcharakterisirte Gruppe von Neubildungen und haben sowohl die glandulären, als papillären Formen eine analoge Entstehung, weichen jedoch in ihrer weiteren Entwickelung und Bedeutung wesentlich von einander ab; —

2. Die papillären Kystome sind von ausgesprochen malignerem Charakter und prognostisch ungünstiger; —

3. Die Oberflächenpapillome sowohl, als die in Kystomen entwickelten sind identisch mit den echten Schleimhautpapillomen; —

4. Die Papillombildungen der Wandungsinnenfläche von Kystomen haben die Neigung zum Durchbruch der Cystenwände; —

5. Die frei im Peritonealraum wuchernden Papillome disponiren zur: a) Transplantation, als solcher mit Recidivirung; b) Umwandlung in polypöse Formen des Adenoma cylindrocellulare; c) Carcinomentwickelung; —

6. Die papillären Vegetationen zeigen häufig eine charakteristische Anlage zur Verkalkung unter Einlagerung von den Psammomkörpern analogen Gebilden; —

7. Der bei den freien Papillomen im peritonealen Lymphraum meist beobachtete stärkere Ascites, der häufig die specifische Beschaffenheit des Inhaltes der Kystome zeigt, ist als secretorischer, nicht als auf entzündlicher Reizung beruhend aufzufassen; —

8. Der Uebergang zum echten Drüsen-Carcinom erfolgt primär in den versprengten Resten des Wolff'schen Körpers im Ovarium, unter secundärer Degeneration der ausgebildeten Adenomcysten, Kystome und Papillome; —

9. Complicirtere Mischgeschwülste sind mehrfach zur Beobachtung gekommen; —

10. Uebergänge des Ovarialpapilloms zu wirklichem Sarcom sind bislang nirgends unzweifelhaft erwiesen. — —

Unbedingte Indication für möglichst frühzeitige, operative Entfernung geben demnach sämmtliche mit Papillombildung

complicirte Ovarialtumoren. — Practisch am wichtigsten erscheinen ihres häufigen Vorkommens wegen die papillären Kystome und ist die baldige Exstirpation derselben noch besonders durch ihre Neigung zum tiefen Hineinwachsen zwischen die Ligamenta lata indicirt. Contraindicirt ist die noch so gebräuchliche, palliative Punction mit Abzapfung des Cysteninhaltes, da abgesehen von schon wiederholt in Folge davon beobachtetem Cystendurchbruch, Transplantation etc. schon allein die Aufhebung des meist starken excentrischen Druckes des Kystominhaltes zur künstlichen Züchtung malignerer Tumoren genügen dürfte. — Die diagnostischen Probepunctionen sollten nur nach vorhergängiger, künstlicher Verlöthung der Tumoren mit der Bauchwand an einer markstückgrossen Stelle — (unbedingt sicherer, also rathsamer noch ist Eröffnung des Peritonealraums in 1½ bis 2 Zoll Ausdehnung mit fester Einheilung des in die Schnittöffnung sich eindrängenden zweifelhaften Tumors unter streng antiseptischen Cautelen) — erfolgen mit nicht zu dünner Canüle und gut schliessendem Spritzenstempel wegen des meist dickflüssig colloiden Inhaltes: Charakteristisch für papilläre Kystome wäre der Befund exquisit polymorpher, flacher bis sehr hoher Formen von Cylinder-, resp. Flimmerepithelien. — In welchem Procentsatz zu den übrigen Ovarialtumoren mit Papillombildungen complirte vorkommen, ist ein statistisch aus dem in kurzer Zeit so colossal angewachsenen Material der Ovariotomen unseres Wissens noch nicht ermitteltes, für die Beurtheilung nicht unwichtiges Moment.

Zum Schluss erfülle ich die angenehme Pflicht meinen hochverehrten Lehrern den Herren Geh. Med.-R. Prof. DDr. Olshausen und Ackermann für das in liberalster Weise zur Verfügung gestellte Untersuchungsmaterial meinen aufrichtigsten Dank abzustatten.

Literatur.

1. Beigel, Recidiv eines papillösen Cystosarcoms der Bauchhöhle. Dieses Archiv Bd. 45. S. 103.
2. Böttcher, Beobachtungen über die Entwickelung multiloculärer Eierstockscysten. Dieses Archiv Bd. 49. S. 297.
3. Breisky, Corr.-Bl. für schweiz. Aerzte, 1872. No. 7. (Carcinomübergang.)

4. Bright, Observations on Abdominal-Tumours. Guy's Hospital Report. Vol. III. London 1838. p. 179.
5. Brodowsky. Dieses Archiv Bd. 67. S. 231.
6. Bruch, Zeitschr. f. rationelle Med. Bd. VIII. 1849. S. 125.
7. Cruveilhier, Traité d'anatomie pathologique générale. T. III. p. 445—447.
8. Fernbach, Ueber die Genese der Eierstockscysten. Diss. inaug. Breslau 1867.
9. Fischel, Ueber Parovarialcysten und parovarielle Kystome. Arch. f. Gynäkologie. Bd. XV. Hft. 2.
10. Flaischlen, Fall von Psammocarcinom des Ovariums. Dieses Archiv Bd. 79.
11. Flesch, Ueber eine Combination von Dermoid- mit Cystoidgeschwulst des Ovariums. Verhandl. der phys.-med. Ges. zu Würzburg, 1872. Bd. III. S. 111.
12. Fox, On the origin, structure and mode of development of the Cystic Tumours of ovary. Medico-chirurg. Transactions. Vol. 47. 1864.
13. Friedreich, Dieses Archiv Bd. 13. S. 498.
14. Gusserow und Eberth, Grosse fibröse Papillome beider Ovarien. Dieses Archiv Bd. 43.
15. Hegar, Volkm. klin. Vorträge, No. 109. 1877. Fall 11.
16. Hodgkin, Medico-chirurg. Transactions Vol. XV. 1829. Plate IV u. V.
17. Homanns, Bost. med. and surg. J. April 9. 1874.
18. Klob, Path. Anat. der weibl. Sexualorg. 1864. S. 342, 355, 363, 372.
19. Koeberlé, Les maladies des ovaires. Nouveau dict. de médic. et de chir. prat. Paris 1858. T. XXV. p. 508.
20. Lücke und Klebs, Beitrag zur Ovariotomie und zur Kenntniss der Abdominalgeschwülste. Dieses Archiv Bd. 41. S. 1—14.
21. Luschka, Papillen auf der Innenfläche eines Eierstocksbalgs mit Flimmerepithel. Dieses Archiv Bd. 11. S. 469.
22. Malassez, Archives de Tocologie. Paris 1879. p. 574. (Fall von Maygrier, Bull. de la soc. anat., Paris 7. II. 1879.)
23. Malassez et de Sinéty, Sur la structure, l'origine et le développement des Kystes de l'ovaire. Arch. de Physiol. norm. et path. (Charcot). Paris 1878. T. 50 u. 1879. T. 51.
24. Marchand, Beiträge zur Kenntniss der Ovarientumoren. Abhandl. d. naturf. Ges. zu Halle a. S. Bd. 14. Hft. 3.
25. Marcy, Bost. med. and surg. J. Sept. 24. 1874.
26. Martin, Sieben Ovariotomien (No. 7). Berl. klin. Wochenschrift No. 10. 1872.
27. Mayweg, Entwickelungsgeschichte der Cystengeschwülste des Eierstocks. Bonn 1868.
28. Müller, J., Ueber den feineren Bau und die Formen der krankhaften Geschwülste. S. 541.
29. Noeggerath, The Diseases of Blood-Vessels of the Ovary in Relation to the Genesis of Ovarian-Cysts. American Journ. of Obstetrics. Vol. XIII. No. 1. New-York, January 1880.
30. Olshausen, Die Krankheiten der Ovarien, — v. Pitha-Billroth's Handb. d. allg. u. spec. Chir. Bd. IV. Abth. I. 1879.

31. Prochaska, Disquisitio anatomico-physiologica organismi. Pars II. Viennae MDCCC. p. 259. Tab. II, III, IV. 1.
32. Recklinghausen, Scanzoni's Beiträge zur Geburtskunde. 1868. Bd. V. S. 145.
33. Rokitansky, 1) Ueber Drüsenneubildung in Uterus- und Ovarial-Sarcomen. Zeitschr. der Ges. f. Aerzte zu Wien. 1860.
34. — 2) Ueber den Zottenkrebs. Ebenda 1852. Bd. 8. S. 529.
35. — 3) Ueber die Cyste. Sitzungsberichte der phys.-math. Klasse der Acad. zu Wien. 1850. Bd. I. S. 326.
36. Schröder, Handbuch der Krankheiten der weiblichen Geschlechtsorgane, in v. Ziemssen's Handb. der spec. Path. u. Therap. Bd. X. 1874.
37. Slavjansky, Arch. f. Gynäkologie. Bd. III. S. 192.
38. Spiegelberg, 1) Beitrag zur Anatomie und Pathologie der Eierstockscysten. Monatsschr. f. Gebkde. Bd. 14. 1859. S. 101.
39. — 2) Ueber Perforation der Ovarialkystome in der Bauchhöhle. Arch. f. Gynäkolog. Bd. I. 1870. S. 60.
40. — 3) Myosarcoma carcinomatodes. Monatsschr. f. Gebkde. Bd. 30. S. 380.
41. Stilling, Deutsche Klinik 1869. No. 26.
42. Virchow, Dieses Archiv Bd. XI. S. 469.
43. Wagner, Archiv für Heilkunde Bd. V. S. 92.
44. Waldeyer, Die epithelialen Eierstocksgeschwülste, insbesondere die Kystome. Arch. f. Gynäkologie. 1870. Bd. I. S. 252.
45. Wells, Spencer, Die Krankheiten der Eierstöcke, übers v. Grenser, 1874. S. 35—37.
46. Wilks, Transactions of the Path. Soc. Vol. III. 1856. p. 280.

Hülfs-Literatur.

47. Ackermann, Carcinoma mammae cum corporibus arenaceis. Dieses Archiv Bd. 45. S. 60.
48. Arnold, Beitrag zur Lehre vom Bau und der Entwickelung der Psammome. Dieses Archiv Bd. 52. S. 222.
49. Billroth, 1) Beiträge zur pathologischen Histologie. Berlin 1858. S. 188.
50. — 2) Allg. chir. Path. u. Therapie. 1872. S. 688.
51. Birch-Hirschfeld, Lehrb. der path. Anat. 1876. S. 137, 1101, 1104.
52. Cornil et Ranvier, Manuel d'histologie path. Paris 1869. p. 134.
53. Eichwald, Die Colloidentartung der Eierstöcke. Würzb. med. Zeitschr. 1864. Bd. V. S. 270.
54. Förster, Lehrb. der path. Anatomie.
55. Golgi, Sulla strutt. e sulla sviloppo degli Psammomi. Pavia 1869.
56. His, 1) Beobachtungen über den Bau des Säugethier-Eierstockes. Arch. f. mikrosk. Anat. u. Entwickelungsgesch. Bd. I. S. 151.
57. — 2) Unsere Körperform. Leipzig 1875.
58. Klebs, Handb. der path. Anat. 1876. S. 811.
59. Kölliker, Entwickelungsgeschichte des Menschen und der höheren Thiere. 1879.

60. Léod, J. M., Contributions à l'étude de la structure de l'ovaire des mammifères. Archives de Biologie, Gand. Tome I. 1880.
61. Leydig, Die in Deutschland lebenden Saurier. Tübingen 1872. S. 131.
62. Neumann, Archiv der Heilkunde Bd. XIII. S. 305.
63. Nussbaum (Bonn), Differenzirung des Geschlechts im Thierreich. Arch. f. mikr. Anat. u. Entwickelungsgesch. 1880. Hft. I.
64. Pflüger, Ueber die Eierstöcke der Säugethiere und des Menschen.
65. Rindfleisch, Lehrb. d. path. Gewebelehre. 1879.
66. Rokitansky, Lehrb. der path. Anat.
67. Schüppel, Psammomgenese im Arch. f. Heilkunde. Bd. X. S. 415.
68. Stricker, Handb. der Gewebelehre.
69. Steudener, Zur Kenntniss der Sandgeschwülste. Dieses Archiv Bd. 50. S. 222.
70. Uhle und Wagner, Handb. der allg. Path. 1874. S. 501, 544, 606.
71. Virchow, 1) Die krankhaften Geschwülste.
72. — 2) Das Eierstockscolloid. 1848. Verhandl. der Ges. f. Gebkd. in Berlin. Bd. III. 1848. S. 197.
73. Waldeyer, 1) Eierstock und Ei. Leipzig, Engelmann.
74. — 2) Eierstock und Nebeneierstock. Stricker's Handb. der Gewebelehre. S. 544.
75. Wiedemann, Ueber die Sandgeschwulst. Zeitschr. f. rationelle Medicin. Bd. 24. 1865. S. 127.

Erklärung der Abbildungen.

Tafel IX—XII.

Vorbemerkung. Die makroskopischen Ansichten wurden in der angegebenen Reduction, die der Profilschnittflächen in natürlicher Grösse (nach Härtung), zum Theil unter Beihülfe von Loupenvergrösserung ausgeführt. — Vorbereitet zur histologischen Untersuchung dünner Schnittflächen wurden die Präparate nach sorgfältiger Behandlung mit Müller'scher Lösung, durch Härtung in erst schwächerem, dann absolutem Alkohol (Ranvier). — Von Tinctionsmethoden ergaben die Doppelfärbungen mit Picrocarmin einerseits und Hämatoxylin-Eosin andererseits bei weitem die besten Resultate. Je nach der Intensität der Farbstoffimbibition ergab sich für die einzelnen Gewebsbestandtheile folgende abgestufte, gut differenzirende Farbenscala:

Picrocarmin: 1) Psammomkörper: hellgelblich bis grünlich (stark lichtbrechend);
2) Bindegewebestratum: mattgelb bis rosa;
3) Blutkörperchen: dunkelgelb bis bräunlich;
4) Epithel: rosa bis roth; in mehrfacher Schicht: braunroth.

Hämatoxylin-Eosin: 1) Psammomkörper: hellblau bis indigo;
2) Stroma: rosa — hellviolett;
3) Blutkörperchen: braunroth;
4) Epithel: indigo — violett.

Conservirung in Glycerin, resp. Farrants'scher Einschlussflüssigkeit, verdient der zu stark aufhellenden Wirkung des Bals. Canad. gegenüber entschieden den Vorzug.

Die genauen Contouren der mikroskopischen Zeichnungen sind vermittelst Oberhäuser's Camera lucida und Hartnack's Systemen I, IV, VII, mit eingeschobenem Tubus in den Vergrösserungen 50 : 1, 100 : 1, 350 : 1 entworfen: zur Correctur der parallactischen Verschiebung des Gesichtsfeldes unter Neigung der Zeichnenebene im Winkel 10° seitlich gegen den Objecttisch. — Die Détailausführung der zelligen Elemente fand unter Anwendung entsprechend stärkerer Hartnack'scher Objective bis zu Imm. X, Oc. 2 u. 3 statt.

Tafel IX — X.

Paradigma der Gruppe I.

A. (Fall 1.) Papilloma ovarii utriusque superficiale atque intracanaliculare cysticum psammosum.

Taf. IX. Fig. 1. Totalansicht von vorn, ½ nat. Gr. lin. R O Rechtes Ovarium. L O Linkes Ovarium. f u Fundus uteri. h c Hyaline Cyste. p v Papilläre Vegetationen. c y Cystenconglomerate. b g Blutgefässe (auf den Cystenwandungen). h m Hydatis Morgagni. o t d Ostium abd. tubae dextr. o t s Ost. t. abd. sin. k c Kalkconcremente. l l Lig. lat. l r Lig. rot. a v Ala vespertil. u t Uterus an der Knickungsstelle der Retroflx. p v u Port. vag. ut. v w Vaginalwand, aufgeschnitten.

Fig. 2. Rechtes Ovarium, Rückansicht; ½ nat. Gr. lin. p a Peritonitische Adhäsionen, Pseudoligamente; übrige Bez. wie Fig. 1.

Fig. 3. Sagittalschnitt in der Richtung der Linie $\delta\varepsilon$ (s. Fig. 1) des linken Ovariums. — Nat. Gr. nach der Härtung. — h f g Hydrop. foll. Graafian. c p Cyste mit papillären Vegetationen ausgefüllt. b s Bindegewebsstiele der Oberflächenpapillome, vom Ovarialparenchym ausgehend. i s Interpapilläre Spalten. Uebrige Bez. wie Fig. 1.

Fig. 4. Horizontalschnitt aus dem linken Ovarium in der Linie $\gamma\alpha'$ (s. Fig. 1). — Vergr. 50 : 1. — Picro-Carmin-Glycerin. — p v Papilläre Vegetationen, mit zum Theil ergänztem Cylinderepithel, in das makroskopisch linsengrosse freie Lumen einer Adenomschlauchcyste. e p s Epithelschläuche (Pflüger-Waldeyer), bei a a in das Cystenlumen direct übergehend als Cylinderzellenüberzug der zum Theil verkalkten Papillomzöttchen. c y Cystoide Umwandlung einzelner Abtheilungen jener Epithelschläuche im Beginn. Uebrige Bez. wie Fig. 1.

Fig. 5. Horizontalschnitt aus dem L O parallel dem vorigen. — Vergr. 100 : 1. — Picro-Carmin-Glycerin. — c Cystisch erweiterter Adenomschlauch mit freiem Lumen. l c y Lumen einer grösseren Nachbarcyste. c p Capillaren. w e Wandepithel, cubisch im Längsprofil, dunkler durch sich deckende mehrfache, gleichgestaltete Lagen; polygonal von der Fläche gesehen: einfache Lage. e m Epithelmosaik von oben gesehen. w Wand eines ectatischen Adenomschlauchs, vom Epithel entblösst. q Querschnitt eines Epithelschlauchs. Uebrige Bez. wie Fig. 4.

Taf. X. Fig. 6. Sagittalschnitt in der Linie $\beta\alpha$ in Fig. 1. Birnenförmige Cyste mit Flimmerepithel. — Vergr. 100 : 1. — Hämatoxylin-Eosin-Glycerin.

Fig. 7. Adenomcyste mit Beginn dendritisch papillärer Wucherungen in das Lumen; aus demselben Schnitte, wie Fig. 4. — Vergr. 100 : 1. übg Uebergangslinie zur nächstfolgenden Schnittebene; übrige Bez. wie Fig. 4.

Fig. 8. Papillomzöttchen, im Längsschnitt, mit vorgeschrittener Einlagerung psammöser Kalkconcremente, in das Lumen einer erbsengrossen Cyste hineinragend (cf. Fig. 3). — Vergr. 350 : 1. — Picroc., Bals. Canad. — Central gelegen das ernährende Blutgefäss, in seinen Verzweigungen bis zur plötzlichen Unterbrechung durch Psammomkörper mit sehr gut erhaltenen rothen Blutkörperchen erfüllt; rechts unten ein stärkeres, höher oben — an der Uebergangslinie zur nächsten Schnittebene — zwei schwächere Gefässlumina angeschnitten, ebenfalls mit Blutkörperchen dicht gefüllt; Epithelüberzug im Profil cubisch-cylindrisch, von der Fläche polygonal.

Tafel XI.

Paradigma der Gruppe II.

A. (Fall 3.) Kystoma proliferum papillare uniloculare parovarii.

Fig. 1. Innenansicht nach Eröffnung der Cystenwand; $\frac{1}{2}$ nat. Gr. lin. — ot Ostium abd. tubae. s Schnittfläche der Tube. cw Cystenwand, zurückgeklappt. drm Druckmarken der Nyrop'schen Cystenzange. n Nahtreste der bei der Ovariotomie eingerissenen, provisorisch genähten Cystenwand. pw Papilläre Wucherungen, aufsitzend auf ov Ovarium, vergrössert. e Leistenartige Vorsprünge.

Fig. 2. Profilschnitt in der Linie $\alpha\beta$ von Taf. XI Fig. 1. — Nat. Gr. nach Härtung. — cc Cystenwand. ov Ovarium, durchsetzt von Hydrop. foll. Graf. pe Peritonealüberzug. ds Durchschnitte von Blutgefässen. pw Papilläre Wucherungen. is Interpapilläre Spalten (resp. z. Th. Cysten mit dendritischen Papillomzöttchen vollkommen ausgefüllt). lr Lig. rotundum.

Fig. 3. Dickendurchschnitt der Cystenwand mit aufsitzenden Papillomzöttchen. — Vergr. 50 : 1. — Picroc.-Glycerin. — p Peritonealüberzug. äs Aeussere Schicht der fibrösen Cystenwand. ms Mittlere Schicht. is Innere Schicht. pw Papilläre Wucherungen. qq Querschnitte von Papillen. lc Leere Capillaren. rrr Reste vom aufsitzenden, durchweg einschichtigen Cylinderepithelüberzug.

Fig. 4. Flaches Papillomzöttchen — frisch in Cystenflüssigkeit unter Zusatz von wenig Glycerin — mit vollständig injicirt erhaltenem Capillarnetz und einschichtigem, fein gefältelt erscheinendem Cylinderepithelüberzug. — Vergr. 50 : 1. — A) aaa' Gegen die Peripherie andrängende Capillarschlingen, an den Umbiegungsstellen ectatisch; a' auffallend lang gestreckte C.; s Scheerenschnittfläche des Stieles; e extravasirte Blutkörperchen. — B) Partie a'; Vergr. 200 : 1; halbschematisch. ep Epithelzapfen; em Epithelmosaik der Cylinderzellen von der Fläche gesehen; bei x zwei fast kuglig im Profil hervorspringende Cylinderzellen.

Tafel XII.

Paradigma der Gruppe III.

(Fall 5.) Papilloma cysticum adenomatosum psammosum.

Fig. 1. Totalansicht von oben in nat. Lage im Abdomen; ½ nat. Gr. lin. — j Jüngste, papillär-dendritische Vegetationen in den interpapillären Spalten älterer verkalkter Wucherungen. äl Aeltere Papillomzotten mit beginnender Kalkimprägnation. v Vollkommen verkalkte, plumpere älteste Papillenendknöpfe. is Interpapilläre, tiefe Spalten. g Glatte, mit massenhaften Kalkeinlagerungen durchsetzte Cystenwände, im Innern von papillären Wucherungen ausgefüllt.

Fig. 2. Ansicht von unten; ½ nat. Gr. lin. — pb Junges Papillombäumchen (von 5 Cm. Höhe nat. Gr.) mit wollfadendünnem Stiel der fibrösen Cystenwand entsprossend. db Durchbruchsstellen der papillären Vegetationen der Innenflächen durch die umschliessende Cystenwand. cy Cyste (faustgross, nat. Gr.) mit eröffneter Wand (an Stelle des Stieles, der bei der Ovariotomie durchschnitten ward). Uebrige Bez. wie Taf. XII Fig. 1.

Fig. 3. Horizontalschnitt aus dem Papillombäumchen pb in Fig. 2 quer durch den innen fast solide erscheinenden Körper. — Picrocarminfärbung in toto; Einschmelzungspräparat; Canadabalsam. — Vergr. 100 : 1. — cya Cylinderzellen-Adenomschläuche. cp Capillaren. pw Papilläre Wucherungen der Oberfläche.

XVI.

Ueber den Ausgang der Pneumonie in Induration (Pneumonia fibrosa chronica. Carnificatio).

Von Dr. Felix Marchand,
Assistenten am pathologischen Institute zu Breslau.

(Hierzu Taf. XIII.)

Die Ausgänge der Pneumonie interessiren sowohl den Kliniker als den pathologischen Anatomen in mehr als einer Beziehung. Während aber der Ausgang in Gangrän und in Abscessbildung von beiden Theilen in gleichem Maasse anerkannt ist, ist das Verhältniss der acuten Entzündung der Lunge zu den chronisch entzündlichen Krankheiten dieses Organs ein Gegenstand stets erneuter Streitigkeiten gewesen.

Die Frage, ob die acute Lungenentzündung zur Verkäsung und ihren Folgezuständen, also zur eigentlichen Lungenphthise führen könne, ist heutzutage wohl ziemlich allgemein im negativen Sinne entschieden. Buhl stellte bekanntlich den Satz auf, dass es sich in solchen Fällen, in welchen eine klinisch als acute Pneumonie verlaufene Krankheit sich bei der Autopsie als eine käsige erwies, um eine genuine desquamative Pneumonie gehandelt habe. Wichtiger für die Entscheidung der Frage ist aber die ganze Aenderung unserer Anschauungen in Betreff der tuberculösen Erkrankungen, die ätiologische Einheit der käsigen Prozesse, welche gewissermaassen auf den alten Laennec'schen Standpunkt zurückführt. Es lässt sich hiernach kaum mehr verstehen, dass eine croupöse Pneumonie direct in Verkäsung übergeht, und in der That spricht auch die Beobachtung gegen diese Annahme. Die Fälle sind nicht so selten, in welchen eine croupöse Pneumonie eine bereits von älteren phthisischen Prozessen heimgesuchte Lunge befällt; niemals findet aber dann eine Verkäsung des fibrinösen oder zelligen Exsudates statt, sondern die Pneumonie verläuft in derselben Weise, wie in einer gesunden Lunge (nur, wie es scheint, weit häufiger letal).

Anders verhält es sich jedoch mit dem Ausgang der Pneumonie in Induration, welcher ursprünglich ziemlich allgemein anerkannt war, später aber von vielen Seiten bestritten worden ist. Eine Durchsicht der neueren Handbücher der Pathologie und Therapie, sowie der pathologischen Anatomie zeigt zur Genüge, dass die Meinungen über diesen wichtigen Gegenstand sehr getheilt sind, ja, dass die Induration der Lunge als eine Form der Ausgänge der Pneumonie fast in Vergessenheit gerathen ist, oder wenigstens stark angezweifelt wird. Es scheint mir daher nicht ungerechtfertigt, die Aufmerksamkeit von Neuem auf diesen Gegenstand zu lenken.

Mehr oder weniger umfangreiche sogenannte chronische Indurationen der Lungen mit ihren Begleiterscheinungen, Bronchectasen, schwarzer Pigmentirung gehören bekanntlich zu den häufigeren Sectionsbefunden; meist handelt es sich um verhältnissmässig geringe Abschnitte der Lunge, welche in dieser Weise verändert sind, und da der progressive Charakter dem Leiden fehlt, so wird das Leben nur selten durch dasselbe gefährdet. Nur sehr selten sind wir in der Lage, wenn wir in der Leiche eine derartige stark pigmentirte und indurirte Lunge finden, die Entstehung dieses Zustandes auf eine bestimmte Erkrankung zurückzuführen. In der Regel berechtigt uns der Befund höchstens zu Vermuthungen, um so mehr, als bei längerem Bestehen des Leidens auch die histologische Untersuchung wenig Aufschluss über seine Entstehungsweise giebt — wir finden eben nur dichte geschrumpfte, schwärzlich pigmentirte Bindegewebsmassen, welche jedenfalls verschiedenen Krankheitsprozessen ihre Entstehung verdanken können. Ungleich lehrreicher, aber auch ungleich seltener sind die Fälle, in welchen wir Hand in Hand mit einer möglichst genauen klinischen Beobachtung den Verlauf einer acuten Erkrankung der Lungen verfolgen können, und dann, nach kürzerer oder längerer Zeit in der Lage sind, die anatomische Untersuchung vorzunehmen. Derartige Fälle sind allein geeignet, berechtigte Zweifel auszuschliessen.

Es scheint mir nothwendig, zur Klärung des Sachverhaltes zunächst auf eine kurze Besprechung der Literatur einzugehen.

Laennec erwähnt in der ersten Ausgabe seines Traité d'auscultation[1]) nur ganz kurz die chronische Pneumonie, welche die-

[1]) Traité d'auscultation méd. Vol. I. p. 169. 1819. Das 2. Stadium der acuten Pneumonie wird nach L. (I. p. 161) von den modernen Anatomen als

selben anatomischen Charaktere darbieten soll, wie die acute, so dass es auch für den Geübtesten sehr schwer sein würde, annähernd die Dauer der Krankheit zu bestimmen. In der 4. Ausgabe[1]) wird die chronische Pneumonie eingehender besprochen. Laennec selbst kennt nur wenig derartige Fälle chronischer Entzündung in der Umgebung gangränöser Höhlen. Das hepatisirte Gewebe ist viel härter, und stärker granulirt, als bei der einfachen Hepatisation; die Farbe gleicht der der letzteren, aber das Grauviolett und Lividroth herrscht vor; sehr wenige gelbe Punkte sind darin erkennbar. In dem chronischen Zustand der Pneumonie, der bei ungenügender antiphlogistischer Behandlung eintritt, kann es zur Abscessbildung kommen.

Andral[2]) war dagegen der Ansicht, dass die chronische Pneumonie weit häufiger sei, als man in der Regel glaubte. Er gebrauchte dafür den Ausdruck Induration grisâtre, und vermuthete, dass auch die ziemlich häufigen Fälle von schwarzer Induration, die man in der Regel als Melanose bezeichnet, lediglich Producte derartiger chronischer Entzündungen sind.

Stokes[3]) unterschied ebenfalls eine einfache chronische Pneumonie von der scrophulösen, und stimmt Forbes bei, dass die erstere als Folge einer unvollständig gelösten acuten Pneumonie nicht selten vorkommt.

Die neueren Handbücher der Pathologie und Therapie behandeln die Lungeninduration als Ausgang der Pneumonie sehr kurz; Niemeyer-Seitz[4]) nennt diesen (herkömmlich angenommenen) Ausgang für jedenfalls sehr selten, er wirft jedoch gegenüber Buhl die Frage auf, ob nicht ein croupöses Exsudat bei verzögerter Resorption durch permanenten Reiz eine parenchymatöse Entzündung nach sich ziehen könne.

Hepatisation oder Carnification bezeichnet. Den letzteren Ausdruck hält L. für ganz ungeeignet, und will denselben nur angewendet wissen auf eine Form der Compression der Lungen bei Pleuritis, welche sich durch lebhafte Röthung und glatte Schnittfläche auszeichnet (I. p. 340).

[1]) 4. édition, par Andral. 1837. p. 582, 584.

[2]) ibidem p. 586. Anmerk.

[3]) Abhandlung über die Diagnose und Behandlung der Brustkrankheiten. A. d. Engl. v. Busch. Bremen 1838. S. 543.

[4]) Niemeyer, Lehrbuch, bearb. v. Seitz. 9. Aufl. Bd. 1. 1879. S. 207.

Jürgensen[1]) spricht sich nicht sehr positiv aus, hält aber die Behauptung Buhl's (s. unten) nicht für hinreichend begründet; „nach croupöser Pneumonie ist die interstitielle nicht eben häufig, dass sie sich aber entwickeln kann, wird ein Arzt von längerer Erfahrung nicht bezweifeln".

Die Angaben der pathologischen Anatomen über den Gegenstand sind ebenfalls wenig übereinstimmend.

Rokitansky[2]) liess unter gewissen Bedingungen die Hepatisation nicht in eiterige Schmelzung, sondern in Verhärtung übergehen, woraus die sogenannte „indurirte Hepatisation" hervorgeht. An seiner im Uebrigen ganz treffenden Beschreibung des makroskopischen Verhaltens setzt bereits Heschl aus, dass der Ausdruck „brüchig" in „zähe" zu verwandeln ist. Später schränkte Rokitansky diese Angabe sehr ein, indem er nur mehr beiläufig von Gebilden spricht, die als Bindegewebselemente neuer Bildung angesehen werden müssen, welche den Elementen des Eiters und den aus den Eiter- und Epithelialzellen hervorgegangenen Fettkörnchenzellen bei der grauen Hepatisation oder eiterigen Infiltration beigemischt sind.

Lebert[3]) nimmt zwei Formen von chronischer Pneumonie an; bei der ersteren bleibt die Lunge roth, granulirt, mit vermehrter Consistenz; bei längerem Bestehen geht diese Form in die zweite über, welche gewöhnlich eine gelblichrothe Färbung besitzt. Es handelt sich nach Lebert um eine Art bindegewebiger Umwandlung (transformation fibreuse), eine Hypertrophie der fibroplastischen Theile der Lunge, so dass die Bronchen und Vesikeln z. Th. verschwinden. Er beschreibt das makroskopische Verhalten einer solchen Lunge sehr treffend. (Potator von 38 Jahren von kräftiger Constitution; vernachlässigte Pneumonie von 4 wöchentlicher Dauer; Tod wenige Tage nach der Aufnahme. Mittlerer und unterer Lappen der Lunge vollständig hepatisirt, mit erheblicher Consistenzvermehrung, fast glatter, bei Betrachtung mit der Lupe feinkörniger Schnittfläche; die ganze Substanz mit festem Exsudat durchsetzt, welches sowohl in den Vesikeln, als in dem interstitiellen Gewebe sitzt. Die Capillaren

[1]) Handbuch der Krankh. des Respirations-Appar. in: Ziemssen, Handbuch Bd. 5. II. S. 49 und Supplem.-Bd. 1878. S. 326.

[2]) Patholog. Anatomie Bd. III. S. 96 und 3. Aufl. 1861. Bd. III. S. 70.

[3]) Traité d'anat. pathol. avec Atlas. vol. I. p. 648. vgl. auch p. 612, 614.

mit Blut vollgestopft, wodurch die Lunge Consistenz und Aussehen des Muskelfleisches erhält. Mikroskopisch fand Lebert in dem Exsudat hauptsächlich granulirte Rundzellen von verschiedener Grösse, ferner geschichtete Fibringerinnsel, und endlich einzelne Spindelzellen.) Lebert unterscheidet diese „wahre Carnification" von der mechanischen Hyperämie in einer comprimirten Lunge, obwohl man diese fälschlich ebenfalls so bezeichnet hat. An anderen Stellen gebraucht er jedoch jenen Ausdruck selbst in letzterem Sinne (S. 612, 614).

Virchow betont ebenfalls den Ausgang der Pneumonie in Induration (Carnification), und zwar, wie er zuerst ausdrücklich angiebt, durch Organisation und Vascularisation des Exsudates selbst. Diese Angabe ist jedoch, wie ich glaube, nirgends ausführlicher begründet, sondern mehr durch mündliche Tradition in der Virchow'schen Schule fortgepflanzt worden. Daher mag es kommen, dass sie weit weniger zur Geltung gekommen ist, als sonst zu erwarten gewesen wäre. Virchow bezeichnet (in seinen Vorlesungen) „die Form der Induration, welche die Alveolen ausfüllt, als Carnification; sie ist der Hepatisation ähnlich, doch ist dabei die Lunge nicht grösser, sondern kleiner. Anfangs enthält die zellige Masse viele Gefässe, so dass sie eine röthliche Farbe besitzt. Später verdichtet sich das Gewebe, und wird weisslich, oder es verändert sich weiter".

In ähnlicher Weise äussert sich Orth[1]), welcher auf die Umwandlung des entzündlichen Alveoleninhalts in gefässhaltiges Bindegewebe, ähnlich der Organisation der Thromben hinweist.

Foerster[2]) spricht von einer chronischen Entzündung, welche auf acute croupöse Pneumonie folgen kann. Die Lunge bleibt dabei hart und luftleer, anfangs braunroth, dann heller; später folgt Schrumpfung mit Massenzunahme des interstitiellen Gewebes.

Cornil und Ranvier[3]) nennen den Ausgang der lobären Pneumonie in den chronischen Zustand (interstitielle Pneumonie) ausserordentlich selten, aber doch zuweilen bei Greisen vorkommend. Charcot unterschied drei Stadien derselben (rothe, graue und gelbe Hepatisation), doch glauben Cornil und Ranvier nicht, dass diese

[1]) Compendium der pathol. Diagnostik. S. 136.
[2]) Handbuch Bd. 2. 1854. S. 164.
[3]) Manuel d'anat. path. 1869. p. 713.

sich analog verhalten wie die der acuten Pneumonie, sondern nur durch Blutpigment- und Fettgehalt differiren. Die Scheidewände der Alveolen sind verdickt, pigmentirt, die Alveolen mit grossen kugeligen Zellen gefüllt, zuweilen wiegen die Fettkörnchenzellen vor. In einigen Fällen kam es zur Bildung von Cavernen.

Von besonderer Bedeutung für die Beurtheilung des uns beschäftigenden Gegenstandes war die Lehre Buhl's[1]), welcher bekanntlich der croupösen Pneumonie diametral die genuine Desquamativpneumonie gegenüberstellte, die entweder in Verkäsung oder in interstitielle Pneumonie übergehen sollte. „Die croupöse Pneumonie indurirt nur behufs Abkapselung und Vernarbung eines Abscesses oder Brandheerdes, also nur circumscript bei besonderen Vorgängen, aber niemals diffus, wie es der lobulären Ausbreitung zukäme; die croupöse Pneumonie ist und bleibt eine superficielle Entzündung." Auch für den Fall, dass die Buhl'sche Auffassung der Pneumonie richtig wäre, so wäre auch dieser theoretische Grund, wie sich aus dem Folgenden ergeben wird, gegen die Möglichkeit eines Ausganges in Induration nicht stichhaltig — ganz abgesehen davon, dass die vermeintliche Identität des pneumonischen Prozesses mit wirklichem Croup offenbar irrig ist.

Birch-Hirschfeld[2]) nimmt Buhl gegenüber den Ausgang in Induration als möglich an. Dafür spricht namentlich das häufige Vorkommen ausgedehnter Pigmentinduration (ohne Tuberculose) bei Personen, welche wiederholt croupöse Pneumonien durchgemacht haben.

Rindfleisch[3]) erwähnt unter den Ausgängen der Pneumonie die chronische Induration gar nicht.

Es sind nun noch einige Untersuchungen zu erwähnen, welche sich specieller mit der Histologie der Lungeninduration beschäftigen; es sind die Arbeiten von Heschl, Woronichin, Ackermann und Eppinger.

Heschl[4]) beschrieb zum ersten Male genauer das mikroskopische Verhalten der Lungeninduration, welche auch er, auf Grund mehrerer überzeugender Sectionsbefunde direct aus der frischen Hepatisation

[1]) Lungenentzündung, Tuberculose und Schwindsucht. 2. Aufl. 1873. S. 37.
[2]) Pathol. Anatomie. S. 728.
[3]) Gewebelehre. 5. Aufl. 1878.
[4]) Prager Vierteljahresschrift Bd. 51. 1856. S. 1.

hervorgehen liess. Der Schwerpunkt der Auffassung Heschl's beruht darauf, dass an den Capillaren der Alveolarwände eine Neubildung von Kernen, Umwandlung in Spindelzellen und Bindegewebe stattfinden soll, wodurch die Wandungen der Alveolen verdickt, und die letzteren allmählich verschlossen werden. Das Exsudat in den Alveolen soll dabei (wahrscheinlich) verschwinden.

Woronichin[1]) untersuchte drei Fälle von „indurativer Pneumonie", welche er als Ausgang einer croupösen Pneumonie ansieht. In allen drei Fällen handelte es sich um todtgefundene Individuen. An der Grenze der Induration (welche stets den Unterlappen und den hinteren Theil des Oberlappens betraf) fand Woronichin die Alveolen mit rundlichen Zellen, farblosen Blutkörperchen und spärlichen Epithelzellen in einem Netzwerk von dünnen Fäden, gefüllt. Näher der Induration nehmen die polyedrischen Zellen an Zahl zu, in den derbsten Partien endlich schliessen die Alveolen ein dichtes Netzwerk mit Kernen an den Knotenpunkten ein, welches von dem ursprünglichen verschieden ist, und viel mehr an dasjenige erinnert, welches in einem organisirten Blutthrombus oder in zellenreichen Polypen sich entwickelt. Woronichin kommt zu dem Schluss, dass die Exsudatzellen, welche die Alveolen füllen, durch längeren Contact mit Epithelzellen gleichsam durch Ansteckung einen epithelähnlichen Charakter annehmen, dass sie sodann spindelförmig werden, und sich innerhalb der Alveolen zu einem dichten Netzwerk organisiren, und mit der Alveolenwand verschmelzen. Eine Betheiligung der Elemente der letzteren stellt Woronichin in Abrede, kennt demgemäss auch nicht die Gefässneubildung in den Alveolen.

Auch der von Thierfelder und Ackermann[2]) beschriebene Fall von „Hypertrophie und epithelialer Hepatisation" ist ohne Zweifel hierherzurechnen. Im Wesentlichen handelte es sich um eine Bindegewebsentwickelung, durch welche die Alveolen kleiner werden, und endlich vollständig zuwachsen, und um eine massenhafte Entwickelung von Epithelien. „Ausserdem sieht man sehr gewöhnlich, dass aus dem interalveolären Gewebe eine rundliche Bindegewebsmasse in die Alveole hineinwächst, und dieselbe bis auf wenig umfangreichen Rest ausfüllt." Diese kolbigen Fortsätze können durch Ver-

[1]) Sitzungsberichte der k. Akademie zu Wien. 1868. Bd. 57. Abth. 1. S. 958.

[2]) Deutsches Archiv f. klinische Medicin. Bd. 10. 1872. S. 209. Taf. V. cf. auch Centralbl. f. med. Wissensch. 1873. 2.

schmelzung mit der Wandung zu vollständiger Obliteration der Alveolen führen. Die Alveolen sind daneben mit Epithelien oder mit Resten derselben gefüllt, nirgends Spuren von Verkäsung.

Endlich beschrieb Eppinger[1]) zwei Fälle von Pneumonia interstitialis chron., welche wiederum in ihren Einzelheiten ziemlich genau mit den früheren übereinstimmen. Eppinger fand ebenfalls Hyperplasie des interstitiellen Bindegewebes, von dem aus Büschel von spindeligem Bindegewebe in die Alveolen hineinwuchern, welche dort, wo sie in die Alveolen eintreten, stielartig verdünnt sind, und wie Zapfen in diese hineinragen. Die intraalveolären Wucherungen sind an manchen Stellen ganz mächtig vascularisirt, die neugebildeten, von den interalveolären Gefässen stammenden dünnwandigen Capillaren erweitern sich colossal in ihrem Verlauf, geben häufig zu Extravasaten von rothen Blutkörperchen Anlass (wodurch vermuthlich die in diesen Fällen beobachteten blutigen Sputa bedingt waren). Auch hier fanden sich in den freien Resten der Alveolen, sowie eingebettet in dem Bindegewebe mannichfaltig veränderte Epithelzellen, Pigmenthaufen etc. vor. Das neugebildete Bindegewebe leitet Eppinger ab von emigrirten weissen Blutkörperchen und Vermehrung der adventitiellen Kerne, durch nachträgliche Organisation derselben zu Spindelzellen; den ganzen Prozess fasst Eppinger aber auf als eine chronisch verlaufende interstitielle Entzündung, welche von der Pleura auf das Lungenparenchym fortgeleitet ist.

Aus der vorhergehenden Uebersicht der Literatur dürfte zur Genüge erhellen, dass klinisch die Frage, ob eine Pneumonie den Ausgang in Induration nehmen kann, oder nicht, mit Sicherheit noch nicht entschieden ist, und dass auch von pathologisch-anatomischer Seite die Ansichten darüber sehr getheilt sind, namentlich herrscht keine Einigkeit darüber, wie die Induration zu Stande kommt. Die Mehrzahl der Autoren betrachten als das Wesentliche eine Verdickung des interalveolären und interstitiellen Bindegewebes, durch welches die Alveolen comprimirt werden sollen. Die ursprüngliche Virchow'sche Ansicht von der Organisation und Vascularisation des Alveoleninhaltes hat, wie es scheint, wenig Beachtung gefunden; dieselbe hängt ausserdem so mit der prin-

[1]) Prager Vierteljahresschr. Bd. 125. S. 15. 1875.

cipiellen Frage der Bindegewebsneubildung überhaupt zusammen, dass dieselben Wandlungen, welchen die Ansichten von der Organisation des Thrombus, der chronisch entzündlichen Neubildung überhaupt ausgesetzt waren, auch jene betroffen haben, denn es handelt sich bei der Induration der Lunge um einen ganz analogen Prozess. Woronichin und Eppinger nehmen allein in neuerer Zeit eine Betheiligung der farblosen Blutkörperchen bei der Neubildung des Bindegewebes in der Lungeninduration in Anspruch. Der Streit über die Art der chonisch-entzündlichen Bindegewebsbildung dauert aber heut noch fort; es scheint mir daher auch von diesem Gesichtspunkte aus nicht unwichtig, den vorliegenden Gegenstand von Neuem zu prüfen.

Der erste Fall, welcher sich mir darbot, betraf einen Soldaten, dessen Section ich im Garnison-Lazareth zu Halle machte. Herrn Stabsarzt Dr. Reger, sowie Herrn Dr. Isbary, bin ich für die Mittheilung der ausführlichen Krankengeschichte, welche ich hier um jedem Zweifel zu begegnen in extenso folgen lasse, zu grossem Danke verpflichtet.

(Fall 1.) Füsilier J. G. Flemming, 23 Jahre alt, im 3. Jahre Soldat, hat bereits früher einmal an einer acuten Brustaffection gelitten, war sonst stets gesund. Am 4. Januar 1877 fühlte er sich unwohl, fror sehr stark, setzte sich aber noch am folgenden Tage sechs Stunden lang dem strömenden Regen aus. Darauf musste er sich zu Bett legen, und wurde am Nachmittag in das Lazareth aufgenommen. Bei der Aufnahme Klagen über Frost und Hitze, Durst, Schmerzen in der Brust, besonders beim Husten. Temperatur 40,2. P. 110. R. 40. Mässige Cyanose im Gesicht, Zunge belegt; Appetit fehlt, Stuhl verstopft. Dämpfung vorn in der Supra- und Infraclaviculargrube rechts bis zur 4. Rippe durch die Axillarlinie hindurch, hinten in der Fossa infra- und supraspinata. In diesem Bereich unbestimmtes hauchendes Athmen und Knisterrasseln. Diagnose: Pneumonia crouposa lobi sup. dext.

6. Jan. III. Befund wie gestern; Sputa rostfarben, in geringer Menge entleert. Patient liegt auf der kranken Seite, angeblich ohne Schmerzen.

Temp. M. 40,0, Ab. 40,2. P. 104. R. 40.

Mittags Bad von 22° auf 20° abgekühlt, von 15 Minuten Dauer. Danach vorübergehender Temperaturabfall auf 37,8. Stuhl breiig.

7. Jan. Sehr unruhiger Schlaf. Die schmerzhafte Percussion zeigt deutlich Dämpfung im Bereiche des rechten Oberlappens, bronchiales Athmen im ganzen Bereich der Dämpfung; die übrigen Lungenpartien zeigen kein abnormes Verhalten. Husten mässig; die rostfarbenen Sputa reichlicher. Pat. schläft am Tage viel.

Temp. M. 40,0, Ab. 40,1. P. 106. R. 40.

8. Jan. Schlaf unruhig. Erscheinungen von Seiten der Lungen wie Tags vorher. Grosse Beschwerden beim Husten und laute Klagen darüber. Puls langsamer, weich und klein.

Temp. M. 39,4, Ab. 40,2. P. 80. R. 36.

Ord.: Inf. Ipecac. mit Morph.

9. Jan. Schlaf und sonstiger Zustand wie gestern. Mittags Bad von 23 bis 20° R. Im Laufe des Nachmittags ziemlich starker Meteorismus (Essigklystier, 2 dünne Stühle). Abends 2 Grm. Acid. salicyl. pur. ohne Temperaturabfall.

Temp. M. 39,8, Ab. 40,4. P. 104. R. 44.

10. Jan. Schlaf und subjectives Befinden schlecht. Die Dämpfung ist in der Infrascapulargegend nach abwärts vorgeschritten, daselbst bronchiales Athmen, kleinblasige Rasselgeräusche und Schnurren. Im Laufe des Tages drei Bäder (wie oben), 5 dünne Stühle.

Temp. M. 40,0, Ab. 40,6. P. 96. R. 35.

Ord.: Inf. r. Valerianae mit Spirit. nitr. aeth.

11. Jan. Dämpfung hinten bis zur 8. Rippe. In der Fossa infra- und supraclavicularis neben dem Bronchialathmen einige grossblasige Rasselgeräusche, sonst durchweg im Bereiche der Dämpfung bronchiales Athmen. Vorn ist die Dämpfung unverändert. Puls noch ziemlich kräftig. Pat. ruhiger, isst mit Appetit.

Mittags (Temp. 40,8) Bad von 20—18° R. Nachmittags 2. Bad.

Temp. M. 40,2, Ab. 40,0. P. 100. R. 40.

12. Jan. Auscultation und Percussion unverändert. Neben den rostfarbigen Sputis treten Sputa cocta auf. Drei dünne Stühle. Puls frequent, kleiner; leichte Delirien.

Abends 1 Bad.

Temp. M. 39,6, Ab. 39,9. P. 112. R. 40.

13. Jan. In der Fossa supraspinata unverändertes Bronchialathmen. Linke Lunge normal. Appetit leidlich, ebenso das subjective Befinden.

Mittags 1 Bad (Temp. 40,2).

Temp. M. 39,4, Ab. 39,4. P. 108. R. 36.

14. Jan. Die Dämpfung geht vorn ununterbrochen in die Leberdämpfung über; in der Axillarlinie stark tympanitischer Schall, hinten Dämpfung wie Tags zuvor; neben dem Bronchialathmen klein- und grossblasige Rasselgeräusche im Bereiche der Dämpfung. Ziemlich hochgradiger Meteorismus (Terpenthinumschlag). Abends 1 Bad.

Temp. M. 39,8, Ab. 40,6. P. 104. R. 45.

15. Jan. Erscheinungen von Seiten der Lungen wie gestern.

Grosses Vesicator auf die rechte Seite der Brust. Zwei Bäder.

Temp. M. 39,8, Ab. 40. P. 108. R. 45.

16. Jan. Zustand der Lungen unverändert. Sehr schlechter Schlaf. Puls klein. Bäder ausgesetzt.

Temp. M. 39,2, Ab. 39,8. P. 100. R. 40.

17. Jan. Schlaf schlecht. Schall vorn oben fast normal (?), von der 4. bis 6. Rippe gedämpft; hinten besonders im Bereiche des rechten Unterlappens leerer Schall. Oben rauhes Athmen, Rasseln; an einer Stelle am unteren Winkel der

Scapula amphorisches Athmen. Milz vergrössert, Leber normal. Leib sehr weich. Puls weich, dicrot.

Ord.: Campher und Benzoë.

Temp. M. 39,2, Ab. 39,8. P. 100. R. 40.

18. Jan. Reichliche Rasselgeräusche rechts; das amphorische Athmen ist verschwunden. Linke Lunge normal. Die Sputa enthalten rothe Blut- und Eiterkörperchen in reichlicher Menge. 2 dünne Stühle.

Temp. M. 38,8, Ab. 38,8. P. 90. R. 40.

19. Jan. Facies hippocratica. Puls unregelmässig, aussetzend, stertoröses Athmen; Trachealrasseln. Sehr starke Rasselgeräusche auf beiden Lungen, hochgradige Dyspnoe, schaumige Sputa. Herztöne nicht hörbar. Stündliche Injection von 0,1 Campher, innerlich Ammon. carbon. Abends 64 Pulse zählbar. Bouillon, Ungarwein, Milch. Leichter, warmer Schweiss.

Temp. M. 38,6, Ab. 38,4. P. — R. 45.

20. Jan. Puls aussetzend, klein. Trachealrasseln und Rasseln auf den Lungen, Dyspnoe wie Tags vorher. Medication dieselbe.

Temp. M. 37,2, Ab. 38,0. R. 45.

21. Jan. XVIII. Kein Schlaf. Puls aussetzend, klein. Gänzlicher Collaps trotz kräftigster Analeptica. Tod Abends 9¼ Uhr.

Section am 23. Jan., Morgens 9 Uhr. Kräftig gebaute Leiche in ziemlich gutem Ernährungszustande. Starke Todtenstarre; auf dem Rücken bläulichrothe Todtenflecke. Auf der Haut des Bauches und der Brust zahlreiche Sudamina. Musculatur des Rumpfes kräftig, ziemlich derb, braunroth. Stand des Zwerchfells rechts am unteren Rande der 4., links an der 5. Rippe.

Der Herzbeutel liegt in ungewöhnlicher Ausdehnung vor; beide Lungen wenig vorragend, namentlich ist der untere Lappen der linken durch den sehr beträchtlich ausgedehnten Herzbeutel stark zurückgedrängt, welcher letztere sich auch nach rechts bis über die Verbindung der Rippen mit ihren Knorpeln erstreckt. In der linken Pleurahöhle keine Flüssigkeit, die rechte scheint vollständig obliterirt.

Im Herzbeutel eine sehr grosse Quantität gelber ziemlich klarer, etwas flockiger Flüssigkeit, seine Wandungen sind verdickt, und an der Innenfläche mit einem weichen, sehr dicht netzförmigen und vielfach mit längeren Zotten versehenen gelben Belage bedeckt, welcher in derselben Weise die ganze Oberfläche des Herzens mit den Wurzeln der grossen Gefässe, am stärksten an der Hinterfläche überzieht.

Das Herz leicht vergrössert, schlaff; die Ventrikel ziemlich leer, in der rechten Vorkammer weiches dunkelrothes Gerinnsel, und ein speckhäutiges Coagulum, welches sich in die grossen Venen fortsetzt. Auch in der linken Vorkammer weiches schwarzrothes Gerinnsel. Beide Ventrikel etwas weiter als normal (namentlich der rechte), ihre Wand nicht verdickt.

Ostium aortae 6 Cm., Ost. pulm. 7 Cm. weit. Die Herzmusculatur grauröthlich, etwas trübe, die äusseren Schichten blasser. Endocardium und Klappen ohne Veränderung.

Die linke Lunge mit Brustwand und Zwerchfell durch alte Bindegewebsadhäsionen locker verbunden; der grösste Theil des Unterlappens stark abgeflacht, schlaff, sehr wenig lufthaltig, nur die hinteren Partien stärker ausgedehnt; der

obere Lappen lufthaltig, das Gewebe ziemlich blutreich, stark mit schaumiger gelblicher Flüssigkeit durchtränkt.

Die rechte Lunge in der ganzen Ausdehnung mit Brustwand, Zwerchfell und Pericard durch dicke schwielige Adhäsionen fest verwachsen, so dass sowohl Rippenpleura als Zwerchfell mit derselben entfernt werden müssen; nur an einem kleinen Theile des unteren hinteren Umfanges sind die Pleurablätter von einander trennbar, zwischen beiden eine gelbe, feuchte zähfaserige Einlagerung, welche grösstentheils an der Pleura pulmon. haften bleibt. Auch die Lappen der Lunge sind untereinander durch schwieliges Gewebe fest verbunden, welches auf dem Durchschnitt in Form weisslicher breiter Streifen erscheint.

Die Lunge selbst ist vollständig ausgedehnt, und sehr schwer, in ihrer ganzen Ausdehnung hepatisirt. Auf dem Durchschnitt zeigt das Gewebe eine grauröthliche Farbe, im oberen Lappen durch stärkere fleckige Pigmentirung und grössere Blässe mehr grau als im unteren. Die Schnittfläche ist nur sehr schwach körnig, dabei ist das Gewebe in hohem Grade elastisch, sehr fest anzufühlen, aber nicht starr. Beim Ueberstreichen mit dem Messer lässt sich selbst bei stärkerem Druck der Inhalt der Alveolen nicht entleeren; man erhält nur eine röthlichgelbe schwach getrübte Flüssigkeit, mit welcher die ganze Lunge durchtränkt ist. Aus den grösseren Gefässen entleert sich nur wenig Blut; das die Gefässe begleitende Bindegewebe ist verdickt; einzelne Lobuli, besonders im oberen Lappen sind in Folge dessen durch ziemlich breite, weisse Bindegewebsstreifen begrenzt; der oberste Theil der Spitze wird von einem gleichmässig narbigen weisslichgrauen Gewebe, etwa im Umfang einer Wallnuss eingenommen, welches auf dem Durchschnitt eine unregelmässig keilförmige Gestalt besitzt, ohne jedoch durch eine scharfe Grenze von der Umgebung getrennt zu sein.

Bei genauerer Besichtigung, namentlich mit der Lupe, kann man in der scheinbar homogenen blassröthlichen Schnittfläche der Lunge kleine gelblichgraue Pünktchen, dem Inhalt einzelner Alveolen entsprechend, erkennen, am deutlichsten in den unteren Theilen. Die ganze Lunge ist luftleer, nur in der Spitze, in der Umgebung des narbigen Heerdes kann man in dem ebenfalls stark mit Feuchtigkeit durchtränkten Gewebe spärliche Luftblasen entdecken.

Die Schleimhaut der Bronchen ist geschwellt und gleichmässig heligeröthet, ebenso die der Trachea und des Kehlkopfes. Pharynxschleimhaut ebenfalls leicht geschwellt und geröthet, besonders im Aditus laryngis, daselbst etwas ödematös und faltig. Schilddrüse leicht vergrössert.

Die Milz mässig vergrössert (14 Cm.), ihre Kapsel bläulichgrau; die Pulpa weich, blass braunroth, Follikel undeutlich.

Die linke Niere klein, das untere Ende verschmälert, Kapsel in dieser Abtheilung fest anhaftend; das Nierenbecken in dem betreffenden Abschnitt erweitert, so dass die Substanz, sowohl Mark als Rinde daselbst erheblich verschmälert ist.

Der übrige Theil der Niere ohne Veränderung, ebenso wie die rechte, welche etwas grösser als die linke, und von graurother Farbe ist.

Harnblase zusammengezogen. In dem ziemlich weiten Magen flüssiger Inhalt, seine Schleimhaut blass röthlichgrau; diejenige des Darmkanals ebenfalls röthlichgrau, mit etwas Schleim bedeckt; im Dünndarm wenig gallig gefärbte Fäcalmassen. Mesenterialdrüsen nicht vergrössert.

Leber mit deutlicher Läppchenzeichnung, braun. Gallenblase hell ockergelb, enthält dickflüssige Galle.

Es handelt sich also in diesem Falle um einen kräftigen, anscheinend ganz gesunden jungen Mann, welcher unter ungünstigen Witterungseinflüssen eine Pneumonie acquirirte, die nachweislich im oberen Lappen der rechten Lunge begann, allmählich nach unten fortschreitend die ganze Lunge ergriff, und am achtzehnten Tage den Tod herbeiführte. Bei der Section fand sich eine äusserst feste Hepatisation der ganzen Lunge, eine fast totale schwielige Verwachsung derselben mit der Pleura costalis, pericardialis und diaphragmatica nebst einer abgekapselten frischen fibrinösen Pleuritis, und einer frischen exsudativen Pericarditis. Wann die letztere aufgetreten ist, geht aus der Krankengeschichte nicht hervor; jedenfalls ist dieselbe aber bereits mehrere Tage vor dem Tode vorhanden gewesen. Vielleicht ist die Verschlechterung des Zustandes, die Pulsbeschleunigung am 12. Januar auf den Beginn der Pericarditis zu beziehen; am 19. waren die Herztöne nicht hörbar, offenbar durch starkes Exsudat verdeckt. Das Fortschreiten des pneumonischen Prozesses von oben nach unten, welches durch die klinische Beobachtung festgestellt war, ist auch aus dem Sectionsbefunde ersichtlich; wahrscheinlich ist die augenscheinlich älteste Veränderung der Lungenspitze ebenso wie ein Theil der derben pleuritischen Schwarten im Bereiche des Oberlappens bereits als Residuum der in der Anamnese erwähnten früher überstandenen acuten Lungenaffection anzusehen, wenn sich auch für das Vorhandensein einer solchen älteren Verdichtung — die jedenfalls einen grossen Umfang nicht gehabt haben kann — in der Krankengeschichte kein Anhalt findet. Hervorzuheben ist die Abwesenheit jeder Spur einer Verkäsung auch in der Spitze, sowie der allmähliche Uebergang der älteren zu den jüngeren Veränderungen von der Spitze nach abwärts, woraus man auf eine Gleichartigkeit des ganzen Prozesses schliessen muss. Zweifellos wurde diese durch die mikroskopische Untersuchung nachgewiesen. Der erste Eindruck, den ich bei der Betrachtung der

Lunge hatte, war, dass es sich hier nur um eine in Induration übergehende croupöse Pneumonie handeln könne; um über die in diesem Falle zu erwartende Gefässneubildung möglichst in's Klare zu kommen, versuchte ich von der Schnittfläche aus eine Injection der Arterien mit Leim und Berliner Blau, doch gelang dieselbe nur theilweise. Bemerkenswerth ist, dass die schwieligen pleuritischen Pseudomembranen sehr vollkommen von der Lungenarterie aus injicirt wurden.

Mikroskopischer Befund.

Untersucht man die durch Abstreichen von der Schnittfläche der Lunge erhaltene spärliche etwas getrübte Flüssigkeit, so ist der zunächst in die Augen fallende Befund eine sehr grosse Anzahl vollkommen epithelähnlicher, unregelmässig polyedrischer Zellen mit deutlichem länglichem oder rundlichem Kern mit Kernkörperchen und feingranulirtem Inhalt. Häufig finden sich in letzterem zahlreiche Fetttröpfchen. Nicht selten sind diese Zellen zu mehreren aneinander gelagert; viele haben zwei Kerne. Ferner finden sich in ziemlich grosser Anzahl runde zellige Elemente mit sehr dichten Fettkörnchen, Körnchenkugeln, welche, wie die zahlreichen Uebergangsformen beweisen, aus den polyedrischen Zellen hervorgegangen sind. Dazwischen liegen zahlreiche platte, durchsichtige Zellen, häufig mit einander zu zelligen Häutchen verbunden. Von der Kante gesehen haben diese Zellen eine schmale Spindelform, doch überzeugt man sich leicht von ihrer wahren Gestalt. Auch diese platten Zellen sind häufig mit Fetttröpfchen besetzt. — Die Annahme ist wohl berechtigt, dass die platten Zellformen wenig oder gar nicht veränderte Alveolarepithelien darstellen, während man in Betreff der übrigen mit häufigeren Formen im Zweifel sein kann, ob dieselben einer lebhaften Wucherung und nachträglichen Degeneration der Epithelzellen ihren Ursprung verdanken, wie es auf den ersten Blick scheint, — oder ob sie sogenannte epithelioide, von Lymphkörperchen abstammende Zellen darstellen.

Ausser diesen Formen kommen noch vielfach schmale spindelförmige, mit längeren, zuweilen verästelten Fortsätzen versehene Elemente vor, welche augenscheinlich junge Bindegewebszellen darstellen, sowie ganze Bündel von solchen. Kleine Rundzellen, Lymphkörperchen sind so gut wie gar nicht vorhanden, indess finden sich unter den Fettkörnchenkugeln kleine Formen, welche die Möglichkeit der Abstammung von solchen zulassen. Isolirte Kerne, Fetttröpfchen und Zellenreste kommen ebenfalls vor.

Von dem festen Alveoleninhalt, welcher bei frischer Pneumonie so leicht beim Abstreichen der Schnittfläche erhalten wird, findet sich hier fast gar nichts.

Die gelben Punkte, welche hauptsächlich auf dem Durchschnitt des unteren Lappens sichtbar sind, erweisen sich an frischen Schnitten als Alveolen, welche mit verfetteten Zellen gefüllt sind.

Die weitere Untersuchung nach der Härtung ergiebt ein verschiedenes Verhalten der einzelnen Theile der Lunge, doch treten überall die massenhaft in den

Alveolen angehäuften epithelioiden Zellen neben einer Zunahme des Bindegewebes hervor. Im Ganzen schreitet die letztere von unten nach oben zunehmend fort. Während in den unteren Partien der Alveoleninhalt noch aus einem dichten mit der Wand ungewöhnlich fest zusammenhängenden Netz feiner Fäden mit eingestreuten zelligen Elementen besteht, und an anderen Stellen die epithelioiden oder grosse runde von jenen herstammende verfettete Zellen überwiegen, sind in dem bei Weitem grössten Theile der Lunge die Alveolen erfüllt durch derbe Massen, welche der Form nach ungefähr den Pfröpfen bei gewöhnlicher Hepatisation entsprechen, bei näherer Untersuchung aber eine festere, augenscheinlich bindegewebige Beschaffenheit zeigen. Obwohl dieselben den Raum der Alveolen nicht ganz ausfüllen, hängen sie doch fest mit der Alveolarwand zusammen, so dass sie durch die gewöhnlichen Mittel nicht daraus entfernt werden können; indess ist der Zusammenhang häufig nur vermittelt durch schmale Bänder, welche zuweilen nur eine langgezogene, mit länglichem Kern versehene Spindelzelle darstellen, öfter aber aus mehreren solchen bestehen, und nicht selten deutlich vom Aussehen neugebildeter Capillargefässe sind. Zuweilen sieht man ein ganzes Bündel von Spindelzellen sich von der Alveolarwand in die Inhaltsmasse begeben. Der zwischen Wand und Inhalt gelegene Raum bleibt zum Theil frei (im frischen Zustand durch seröse Flüssigkeit gefüllt), regelmässig findet sich aber darin eine grosse Anzahl epithelioider Zellen angehäuft, von denen ein Theil in regelmässigen Reihen angeordnet, die Alveolarwand oder auch die Oberfläche der Inhaltsmasse vollkommen nach Art eines Epithels überzieht, während andere lose umherliegen. Es lassen sich hier die sämmtlichen oben beschriebenen Zellformen wiederfinden.

Die festen Inhaltsmassen der Alveolen zeigen in der Regel eine ziemlich homogene fein granulirte Mitte, und eine peripherische Streifung, welche durch spindelförmige parallel dem Rande angeordnete Elemente hervorgebracht wird (Fig. 1, 2). Stellenweise sind rundliche Kerne und Zellen eingeschlossen, auch wohl Zellen, welche ganz den freiliegenden verfetteten Zellen entsprechen; häufig wird der Alveolarinhalt durchzogen von reihenweise angeordneten rothen Blutkörperchen, oder es sind selbst grössere Mengen von solchen in dem freien Theil der Alveolen angehäuft. Ferner kommen, wenn auch vereinzelt, injicirte Gefässe in dem Alveoleninhalt vor. Bei Zusatz von Essigsäure hellt sich das Gewebe auf; peripherisch treten sehr deutlich die langgestreckten Kerne der spindelförmigen Elemente hervor, in denen ohne Schwierigkeit die bereits oben erwähnten Formen wiedererkannt werden, in den mittleren Theilen aber sternförmige Elemente mit unter einander communicirenden Ausläufern und rundlichen oder länglichen Kernen; die Zwischensubstanz ist etwas gequollen, durchscheinend und glänzend; das Ganze gleicht vollkommen dem neugebildeten Bindegewebe, wie es z. B. in frisch organisirten pleuritischen Auflagerungen zu beobachten ist. Die oberen Theile der Lunge sind offenbar in der Veränderung am weitesten vorgeschritten, und hier wiederum die zunächst der Pleura gelegenen Gebiete, sowie die Spitze. Hier verschmelzen die organisirten Inhaltsmassen allmählich mit den Alveolarwandungen, und es kann dann den Anschein haben, als handle es sich um kolbige bindegewebige Auswüchse der letzteren. Endlich bildet das Ganze (in der Spitze) eine dichte fibröse Masse, in welcher sich nur undeutlich die sehr verdickten Alveolenwände erkennen lassen, die stellen-

weise Anhäufungen ziemlich wohl erhaltener epithelioider Zellen umschliessen. Was die Verdickung der Alveolarwände betrifft, so ist dieselbe jedenfalls nicht das Primäre, in den unteren Partien sind die Wandungen eher durch starke Ausdehnung der Alveolen verdünnt. Stellenweise sind die Alveolen frei von Inhalt, oder sie lassen feinkörnig geronnene Reste der im frischen Zustande darin vorhandenen Oedemflüssigkeit erkennen, vielfach auch unveränderte Fibrinnetze.

Die vorstehende Beobachtung beweist, wie ich glaube, dass eine klinisch wohl charakterisirte croupöse Lungenentzündung ihren Ausgang in Induration nehmen kann. Einige Zeit nach dieser Beobachtung hatte ich Gelegenheit, den anatomischen Befund der frischen Induration nochmals zu prüfen, und zwar in einem Falle, der in mancher Beziehung charakteristischer war, obwohl leider die anamnestischen und klinischen Nachrichten sehr spärlich waren.

(Fall 2.) Es handelte sich um einen verwahrlosten Menschen von 50 Jahren, welcher im Stadtkrankenhaus zu Halle bereits mehrfach an Bronchialkatarrh und Emphysem behandelt worden war. Bei seiner letzten Aufnahme in das Krankenhaus wurde von dem behandelnden Arzt, Herrn Dr. Risel, das Vorhandensein eines Lungenabscesses im linken Unterlappen als wahrscheinlich angenommen. Wenige Tage nach der Aufnahme starb der Mann, der nach seiner Angabe nur kurze Zeit krank gewesen war.

Die Section der grossen, kräftig gebauten und mässig genährten Leiche ergab, mit Uebergehung unwesentlicher Befunde, eine leichte Dilatation und Hypertrophie der rechten Herzkammer, sehnige Beschaffenheit der Papillarmuskeln beiderseits. Beide Lungen stark ausgedehnt, so dass ihre vorderen Ränder sich in der Mittellinie berühren. Die linke ist in ihrer ganzen Ausdehnung, mit Ausnahme der vorderen Theile des Oberlappens mit der Brustwand und dem Zwerchfell verwachsen. Besonders schwer trennbar sind die Verwachsungen im Bereiche des unteren Lappens.

Die Lunge ist sehr umfangreich, der obere Lappen lufthaltig, seine Ränder stumpf, rundlich, mit zum Theil deutlich erweiterten Vesikeln; das Gewebe ziemlich blutreich, stark mit wenig schaumiger Flüssigkeit durchtränkt. Der untere Lappen sehr derb, bis auf den ebenfalls stumpfen vorderen Rand ganz luftleer. Das Gewebe besitzt auf dem Durchschnitt eine dunkel braunrothe Farbe mit schwarzen Pigmentflecken, und ziemlich deutlich granulirte Beschaffenheit, jedoch nicht überall in derselben Weise. An vielen Stellen sieht man, dem Inhalt der Alveolen entsprechend, gelbliche Pünktchen, andere Stellen sind mehr homogen, glatt. Ueberall ist das Gewebe sehr feucht, elastisch und zäh. Beim Abstreichen erhält man nur reichliche, kaum getrübte, blutig gefärbte Flüssigkeit. Im hinteren unteren Theile des Unterlappens findet sich eine etwa hühnereigrosse Höhle, welche durch eine derbe, schmutzig graugelbe Membran gegen die Umgebung abgegrenzt ist. Die Höhle ist gefüllt mit dicker puriformer grünlichgelber nicht

besonders übelriechender Flüssigkeit, nach deren Abspülung umfangreiche, in Zerfall begriffene zottige Fetzen, welche an der Wand haften, zum Vorschein kommen. Ein grösserer Bronchialast mündet in die Höhle ein. Die nächste Umgebung der Höhle zeichnet sich nur durch eine leicht schwärzlichgrüne Färbung vor den übrigen Theilen aus.

Die Schleimhaut der Bronchen ist dunkel geröthet, geschwellt, und mit dicken eitrig-schleimigen Massen bedeckt.

Die rechte Lunge noch umfangreicher als die linke, ebenfalls fast ganz mit der Brustwand verwachsen, stark mit Flüssigkeit getränkt; der obere Lappen lufthaltig, in den vorderen oberen Theilen sogar übermässig ausgedehnt, der untere grösstentheils luftleer, enthält jedoch nur einzelne hepatisirte, auf dem Durchschnitt etwas prominirende und granulirte Partien von braunrother Farbe, welche auf einzelne Läppchen beschränkt sind. Der übrige Theil ist ödematös und dadurch von derberer Beschaffenheit.

Bronchialdrüsen geschwollen, weich.

Die mikroskopische Untersuchung ergab hier die analoge Veränderung wie in dem ersten Falle, Organisation und Vascularisation des Alveoleninhaltes und reichliche Anhäufung epithelioider Zellen. Es war jedoch diese Veränderung nur auf einen Theil der Alveolen beschränkt, in diesen aber um so besser zu übersehen, als die sämmtlichen Blutgefässe reichlich mit rothen Blutkörperchen gefüllt, und sehr stark entwickelt waren. Auch waren die Elemente der in Organisation begriffenen Pfröpfe — welche selbst theilweise, den emphysematösen Alveolen entsprechend eine sehr bedeutende Grösse besassen — deutlicher zu erkennen. Sie zeigen auch hier die streifige Beschaffenheit, wie in dem Oberlappen des ersten Falles, welche durch zahlreiche sehr schön entwickelte spindelförmige Zellen bedingt ist. Einzelne Pfröpfe zeigen daneben noch ein Netzwerk aus feinen Fibrinfäden mit eingelagerten rothen Blutkörperchen, rundlichen Zellen und verfetteten epithelioiden Zellen. Im Innern der Pfröpfe finden sich ausser den spindelförmigen Zellen besonders reichliche verhältnissmässig grosse Rundzellen, welche vielfach schwarzes Pigment enthalten. Ich sehe dieselben für Wanderzellen an, sie können allerdings auch für Epithelzellen gehalten werden, welche in den Pfröpfen eingeschlossen sind. Am meisten treten die stark gefüllten, ganz dünnwandigen neugebildeten Gefässe hervor, welche in Form schmaler Bänder von der Alveolenwand zu dem Inhalt ziehen, und hier häufig buchtig erweiterte Hohlräume bilden (Fig. 3). Daneben kann man auch hier das Vorhandensein zarter brückenförmig ausgespannter Fäden constatiren, welche stellenweise deutlich mit der Wand der Alveolarcapillaren zusammenhängen. Die Verbindung zwischen der Wand und dem Inhalt wird allmählich so innig, dass man nur am Fehlen der elastischen Fasern die neugebildeten Massen erkennt, schliesslich tritt aber eine völlige Verschmelzung ein.

Leider fehlen in diesem Falle genauere anamnestische Anhaltspunkte, indess spricht der anatomische Befund hinreichend klar für die Art des Prozesses. In jedem Fall ist das Vorhandensein von Tuberculose oder von Verkäsung irgend welcher Art auszuschliessen.

Das betreffende Individuum, wahrscheinlich Potator, litt offenbar längere Zeit an Katarrhen und Lungenemphysem. Mit grösster Wahrscheinlichkeit wurde der Mann von einer acuten Pneumonie des linken Unterlappens befallen — vielleicht wiederholentlich — welche bei mangelhafter Pflege nicht den normalen Verlauf nahm, sondern chronisch wurde. Ein Theil des hepatisirten Lappens gab zur Bildung eines Lungenabscesses Anlass, welcher sich abgrenzte, und in der Leiche eine ziemlich derbe Wandung besass; der übrige Theil des Exsudates ging in Induration über. Auch hier finden wir, wie in dem ersten Falle erhebliche pleuritische Schwarten, welche vielleicht schon auf ältere Affection deuten.

Die Induration ist hier sicher nicht als das Product einer reactiven Entzündung in der Umgebung der Abscesshöhle aufzufassen, denn sie begreift beinahe den ganzen Unterlappen, das Vorhandensein des Abscesses setzt vielmehr eine vorhergegangene Pneumonie voraus. Als eine Gangrän in ursprünglich gesundem Lungengewebe ist die Höhle wegen der fehlenden putriden Beschaffenheit noch weniger zu betrachten.

Neuerdings war ich in der Lage, die Organisation und Vascularisation des Alveoleninhaltes zu studiren an der Lunge eines an Diabetes verstorbenen Mannes von 21 Jahren, auf welche ich durch Herrn Prof. Ponfick aufmerksam gemacht wurde. (Section am 10. Februar 1880. Dr. Frerichs.)

(Fall 3.) Der Prozess beschränkte sich in diesem Falle auf den oberen Theil des rechten Oberlappens, und erweckte dadurch zuerst den Verdacht auf Phthise; es fehlte jedoch jede anderweitige tuberculöse oder käsige Veränderung, und auch die mikroskopische Untersuchung der Lunge selbst ergab nichts als chronische Induration mit der Bildung mehrerer bereits glattwandiger Abscesshöhlen bis zu Kirschengrösse. Auf der Schnittfläche zeigte sich das Gewebe der Lungenspitze, welche fest mit der Thoraxwand verwachsen war, in der Umgebung der kleinen glattwandigen Hohlräume derb hepatisirt, von ziemlich glatter Beschaffenheit, blass röthlichgrauer Farbe. In dem hepatisirten Gewebe treten bei genauer Besichtigung zahlreiche intensiv gelb gefärbte Pünktchen hervor, welche sich als verfetteter Alveoleninhalt erweisen. Im frischen Zustande lassen dieselben sehr zahlreiche verfettete epithelioide Zellen (nicht selten mit nadelförmigen Krystallen gefüllt, wie in dem Falle von Ackermann) erkennen. An Schnitten zeigt sich, dass ein grosser Theil der Alveolen gefüllt ist mit festen organisirten Bindegewebsmassen, welche meist noch einen Theil des Lumen frei lassen, und mit der Wand mehr oder weniger fest zusammenhängen. In dem freien Zwischenraum liegen verfettete Zellen. Die Beschaffenheit der organisirten Inhaltsmassen entspricht ziemlich genau der im

vorigen Falle beschriebenen, namentlich auch das Verhalten der Blutgefässe. Von besonderem Interesse ist das Vorhandensein von frei in die Alveolen hineinragenden oder mit dem Inhalt in Verbindung tretenden, von den Gefässen der Wandung ausgehenden Capillaren, welche ganz der Beschreibung und Abbildung Heschl's l. c. Fig. 6) entsprechen.

Schliesslich führe ich hier noch kurz ein Beispiel einer ausgedehnten Induration der Lungen an, welches ich während des Feldzuges 1870—1871 in Strassburg beobachtete. Leider konnte der Fall unter den damaligen Verhältnissen nicht genauer untersucht werden, er ist aber dennoch charakteristisch genug, und namentlich der traumatischen Entstehung wegen von Interesse, obwohl ich nicht positiv beweisen kann, dass es sich ursprünglich um eine reine fibrinöse Pneumonie gehandelt habe.

Ein französischer Soldat von 29 Jahren (Devemy, vom 16. Art.-Regt.) war am 7. September durch einen Bombensplitter von 250 Grm. verwundet; derselbe war in die linke Achselgegend eingedrungen und herausgeschnitten worden; es trat darauf eine doppelseitige Pneumonie ein, die chronisch wurde, und welcher der Patient unter den Erscheinungen schwerster Cyanose und Athemnoth erlag. Bei der Section, welche ich am 9. December 1870 machte, zeigten sich beide Lungen mit der Brustwand verwachsen, sehr voluminös und schwer, besonders die rechte, deren mittlerer und unterer Lappen sehr wenig lufthaltig, sehr derb, und durchweg schieferfarbig war. Der untere Lappen der linken Lunge verhielt sich ebenso; die übrigen Theile der Lunge lufthaltig, stark ödematös. Die Bronchial- und Laryxnschleimhaut war geröthet, die Milz ziemlich stark vergrössert, das rechte Herz dilatirt.

Ueber die Thatsache, dass eine sogenannte chronische Induration (chronische Pneumonie, Carnification) aus der croupösen Pneumonie hervorgehen kann, kann füglich kein Zweifel mehr bestehen, da sowohl klinische Beobachtung als anatomische Untersuchung dieselbe bestätigen.

Sämmtlichen Fällen dieser chronischen Induration der Lunge ist gemeinsam die starke pleuritische Verwachsung. Zuweilen finden sich mehr oder weniger umfangreiche Reste eines fibrino-serösen Exsudates. Bekommt man die Induration zeitig zu Gesicht, so unterscheidet sie sich in der Färbung nur wenig von der grauen Hepatisation, namentlich wenn der Zustand einen ganzen Lappen betrifft. Die Färbung ist jedoch mehr oder weniger röthlich, je nach der stärkeren oder schwächeren Entwickelung und Füllung der neugebildeten Gefässe; bei starker Entwickelung derselben kann sie sogar ziemlich dunkel braunroth werden. Charakteristisch ist

die grosse Resistenz, Elasticität und Zähigkeit des Parenchyms; vergeblich versucht man mit dem Finger in das Gewebe einzudringen, was bei der frischen Hepatisation bekanntlich so leicht gelingt. Betrachtet man die Schnittfläche, so erscheint dieselbe zwar granulirt, aber weit weniger deutlich als in der frischen Hepatisation; man erhält sofort den Eindruck, dass die Inhaltsmassen der Alveolen inniger mit der Wandung verbunden sind, und überzeugt sich davon noch leichter bei dem Ueberstreichen mit dem Messer, wobei man nur wenig schwach getrübte Flüssigkeit, und fast keine beigemischten grösseren Körner erhält. Bei längerem Bestehen der Induration sind die grösseren Bronchen und Arterien von breiten Zügen derben weisslichen Bindegewebes begleitet, ja selbst zwischen die Lobuli dringen breite weissliche Bindegewebszüge ein, wodurch schliesslich der Raum der Läppchen selbst beengt wird; die anfangs noch deutlichen Grenzen der Alveolen verstreichen mehr und mehr, und das ganze Gewebe erscheint homogen, geschrumpft, entweder weisslich, oder schiefergrau. In vielen Fällen kommt es sicher auch in Folge der narbigen Schrumpfung in der Umgebung der Bronchen zu einer Erweitung derselben, zu wirklicher Bronchectasenbildung. Dieser Zustand stellt also das dar, was Corrigan als Cirrhose der Lunge bezeichnete in der Meinung, dass der Ausgangspunkt der Schrumpfung das interstitielle Gewebe sei, wie bei der Leber[1]). Die chronische interstitielle Pneumonie mit Bronchectasenbildung ist aber offenbar das Endstadium verschiedener Prozesse. In anderen Fällen kommt es zur Abscessbildung in einigen Theilen der Hepatisation, während andere Theile der Induration anheimfallen. In der Umgebung der Abscesshöhlen, welche sich allmählich mit einer glatten Membran auskleiden, bleibt das indurirte Gewebe bestehen, in welchem man sowohl den organisirten Inhalt der Alveolen, als die verfetteten Zellenhaufen in Form kleiner gelber Punkte zu erkennen vermag. Findet derartige Zerstörung in der Spitze statt, so kann das Ganze das Aussehen eines verheilten phthisischen Prozesses haben, doch überzeugt man sich durch die Abwesenheit jedes käsigen Zustandes, sowie durch das Vorhandensein des organisirten Alveoleninhalts von der Unrichtigkeit dieser Auffassung.

Es ist zweifellos, dass die Hauptmasse des Binde-

[1]) S. Referat in Schmidt's Jahrb. 1838. Bd. 20. S. 297.

gewebes, welches zur Induration Anlass giebt, sich in den Alveolen selbst befindet, dass dasselbe erst nachträglich mehr und mehr mit der Alveolenwand verschmilzt, und der narbigen Schrumpfung anheimfällt.

Woraus geht nun das neugebildete Bindegewebe hervor?

Bekanntlich finden wir den Inhalt der Alveolen bei der frischen croupösen Pneumonie bestehend aus einem Netz von Fibrinfäden, in welchem Anfangs zahlreiche rothe Blutkörperchen und eine Anzahl grosser rundlicher Zellen, die gemeiniglich für Abkömmlinge von Epithelien angesehen werden, eingelagert sind; allmählich treten darin mehr und mehr farblose Blutkörperchen auf, welche alle übrigen Elemente verdecken; das Fibrinnetz löst sich auf, die Lymphkörperchen zerfallen körnig, und das ganze Exsudat schwindet theils durch Expectoration, theils durch Resorption. Bleibt diese normale Lösung, welche eigentlich nichts anderes als eine Eiterung ist, aus, so sehen wir an die Stelle des beschriebenen Alveoleninhalts einen anderen treten, der im Ganzen die ursprüngliche Form desselben besitzt, sich aber als bindegewebige mit der Wandung zusammenhängende Neubildung darstellt. Offenbar handelt es sich, trotz einiger Verschiedenheit der Darstellung, auch in den früher beschriebenen Fällen (Heschl, Ackermann, Eppinger, Woronichin) um dieselben Bildungen. Die Verschiedenheiten im Aussehen erklären sich erstens aus dem verschiedenen Alter des Prozesses im Allgemeinen, und in den einzelnen Theilen der Lunge; namentlich in unserem ersten Falle konnte man sehr gut die stufenweise nach aufwärts fortschreitende Entwickelung verfolgen. Es fanden sich in derselben Lunge, ja in demselben Lappen, oft sogar in grosser Nähe bei einander Alveolen, welche ein Netzwerk feiner Fäden (ähnlich wie es Woronichin beschrieb) enthalten, solche, in denen rothe Blutkörperchen, oder auch verfettete Zellen überwiegen, und endlich solche, die durch unzweifelhaftes Bindegewebe mehr oder weniger ausgefüllt sind.

Die mehrfach erwähnten kolbenförmig oder unregelmässig gestalteten Massen, welche sich in der Mehrzahl der Alveolen finden, hängen mit der Wandung durch stielartige Fortsätze, sowie durch isolirte Fasern und Gefässe zusammen; ihre Peripherie wird vorwiegend aus dicht an einander gereihten Spindelzellen gebildet, welche sich auch in die Stiele fortsetzen, und die darin verlaufen-

den Gefässe begleiten, während der centrale Theil häufig noch aus einer ziemlich homogenen feinkörnig-faserigen Masse besteht.

Man hat sich die Entwickelung des Bindegewebes so vorzustellen, dass die Grundlage desselben durch den ursprünglich fibrinösen Inhalt der Alveolen gebildet wird, welcher sich verdichtet, und eine ziemlich homogene oder feinkörnig-faserige Masse darstellt, die nun von allen Seiten her von den jungen Elementen des Bindegewebes umwachsen und durchzogen wird. Dass diese letzteren nichts anderes sind, als umgewandelte Lymphkörperchen ist mehr als wahrscheinlich; beweisen lässt sich dies jedoch durch die directe Beobachtung kaum, denn wie ich zu zeigen versuchen werde ist die Schwierigkeit, die einzelnen hier in Betracht kommenden Zellformen ihrer Natur nach zu unterscheiden, viel zu gross, um aus dem einfachen Nebeneinander der verschiedenen Formen auf ihre Abstammung von einander schliessen zu können. Eine schöne Stütze dieser Ansicht, welche wesentlich auf der Analogie des vorliegenden mit anderen chronisch-entzündlichen Prozessen basirt, wird durch die Beobachtungen Senftleben's an den in die Bauchhöhle lebender Thiere eingebrachten todten gehärteten Lungenstückchen geliefert, denn hier finden sich in der That im Inneren der Alveolen, hauptsächlich längs der Alveolarwandungen epithelioide Zellen und Spindelzellen vor, welche nur von eingewanderten Zellen abstammen können. Die Spindelzellen gleichen vollkommen den uns vorliegenden, nur mit dem Unterschied, dass sie in unseren Fällen sich an die Fibrinmassen in den Alveolen anlegen [1]). Es finden sich neben einander nicht selten Füllungsmassen der Alveolen, welche sehr gut die verschiedenen Stadien der Umwandlung erkennen lassen, erstens solche, welche der Hauptsache nach noch aus dem dichten feinkörnigen, zuweilen noch deutlich faserigen Material bestehen, welches mit Essigsäure sich aufhellt und quillt, und nur als das verdichtete Fibrin aufgefasst werden kann. Diese Masse ist umgeben von einigen Schichten spindelförmiger Zellen, welche hier und da mit der Alveolenwand zusammenhängen; von der Peripherie aus dringen einzelne rundliche oder längliche Zellen in das Innere; ein Theil der Rundzellen lässt sich durch das Vorhandensein von zwei bis drei kleinen Kernen noch deutlich als unveränderte Lymph-

[1]) Herr Stabsarzt Senftleben hatte die Güte, mir einige seiner Präparate zu demonstriren.

körperchen erkennen (Fig. 2). In anderen Alveolen ist die feinkörnige Masse weniger compact, in mehrere Theile zerlegt, deren Zwischenräume durch vermehrte Lymphkörperchen, epithelioide und spindelförmige Zellen eingenommen sind; in anderen endlich sieht man nur noch spärliche oder gar keine Reste der feinkörnigen Masse, die Mitte wird noch grösstentheils durch dichtgedrängte rundliche Zellen eingenommen, welche durch Züge von Spindelzellen in rundliche Haufen gesondert und umgeben werden. [Offenbar werden nicht alle im Lumen der Masse vorhandenen Rundzellen zur Organisation verwendet, denn es finden sich ausser den wohl erhaltenen lymphoiden Zellen auch verschieden gestaltete grössere, nicht selten verfettete und mit schwarzem Pigment gefüllte Zellen vor, welche wahrscheinlich mechanisch eingeschlossen sind. Die letzteren Formen fand ich hauptsächlich in meinem zweiten Fall, wo sie augenscheinlich übereinstimmten mit der von Eppinger gegebenen Beschreibung (Fig. 3).] Schliesslich wird das Ganze in ein festes Bindegewebes mit mehr oder weniger faseriger Intercellularsubstanz umgewandelt, welche sich genau verhält wie eine alte pleuritische Pseudomembran. In den älteren Theilen von Fall I ist bereits eine Verschmelzung der Alveolenwand mit der bindegewebigen Inhaltsmasse eingetreten; die Alveolen sind stark verkleinert, doch lässt sich ihre Wandung noch deutlich als solche erkennen; derartige obliterirte Alveolen findet man vorwiegend zunächst unter den pleuritischen Schwarten, sowie in der Umgebung der gröberen Interstitien, welche auf diese Weise wesentlich an Massenhaftigkeit zunehmen.

Hand in Hand mit der Entwickelung des Bindegewebes geht nun, wie gewöhnlich, die Neubildung von Gefässen. Ihre Entwickelung ist jedoch in den einzelnen Fällen sehr wechselnd; während sie in meinem ersten Falle mehr in den Hintergrund zu treten schien, entsprechend der grösseren Blässe des Gewebes, so dass nur in wenigen Alveolen die Injectionsmasse in die neugebildeten Gefässe eingetreten war, und auch im Uebrigen nur spärlich leere, oder blutgefüllte Capillaren zu erkennen waren, waren dieselben in den beiden übrigen Fällen sehr beträchtlich entwickelt, und zu dem genaueren Studium sehr geeignet. Ich möchte es für unzweifelhaft halten, dass die Gefässe aus denen der Alveolenwand hervorgehen, wie das auch die früheren Beobachter (Heschl, Eppinger) an-

genommen haben, und wie es mit den neueren Beobachtungen über die Gefässentwickelung überhaupt, und über die Vascularisation des neugebildeten Bindegewebes (Senftleben, Tillmanns u. A.) übereinstimmt. In der Regel sieht man äusserst zartwandige Gefässe in Form schmaler Bänder von der Alveolenwand ausgehen, und sich in die Inhaltmassen einsenken und hier sich verästeln. In Fall 2 und 3 erweitern sie sich nicht selten zu grossen rundlichen und unregelmässig gestalteten Ausbuchtungen. Eppinger hat bereits darauf hingewiesen, dass diese die Quellen häufiger kleiner Hämorrhagien und hierdurch die Ursache der blutigen Sputa sind, welche bei der Induration nicht selten vorkommen. In der That findet man auch häufig genug Alveolen, welche neben den organisirten Bindegewebsmassen mit rothen Blutkörperchen gefüllt sind, oder es haftet an der Oberfläche der ersteren ein Netzwerk von Fibrinfäden frischen Ursprungs mit eingeschlossenen rothen Blutkörperchen und verfetteten epithelioden Zellen. Zuweilen trifft es sich, dass man die neugebildeten Capillaren direct mit den Gefässen der Alveolenwand zusammenhängen sieht (Fig. 3). Meist ziehen dieselben ganz frei durch den zwischen Wand und Inhalt übrig gebliebenen Hohlraum der Alveolen, denselben gleichsam überbrückend; ihre Wand ist äusserst zart, mit spärlichen länglichen Kernen besetzt, und scheint somit ein einfaches Endothelrohr darzustellen. (Auf eigenthümliche der Wand nicht selten aussen aufliegende Zellen werde ich später zurückkommen.) Zuweilen scheinen derartige neugebildete Capillare frei in den Alveolen zu enden, wie Sprossen, welche den Alveoleninhalt noch nicht erreicht haben, doch können dies Kunstproducte sein. Dagegen kommen vereinzelt schmale fadenförmige Verbindungen zwischen Wand und Inhalt vor, welche in der Mitte eine kernhaltige Anschwellung zeigen und vielleicht Anfänge von Capillargefässen darstellen; Genaueres vermag ich über die Art der Entwickelung derselben nicht anzugeben, doch deute ich die vorhandenen Bilder so, dass die jungen Gefässe durch Sprossenbildung der Capillarwand, fadenförmige Verlängerung der kernhaltigen Sprossen und Canalisirung derselben entstehen [vgl. Rindfleisch[1])]. Jedenfalls geht die Bildung der Spindelzellen in dem Alveoleninhalt der Entwickelung der Gefässe voraus.

[1]) Gewebelehre 1878. S. 221.

Das Resultat ist die Entstehung eines vascularisirten Bindegewebes in den Alveolen. Wenn also Buhl den Haupteinwurf gegen die Herleitung einer Induration von einer croupösen Pneumonie darin erblickt, dass die letztere eine rein superficielle Entzündung ist, so ist dieser Einwurf hinfällig.

Eine fibrinöse Pleuritis ist sicher eine superficielle Entzündung, und doch wundert sich Niemand darüber, wenn das Exsudat einer solchen sich organisirt, und eine bindegewebige Pseudomembran liefert. Der Vorgang bei der Induration der Lunge ist fast bis in die Einzelnheiten übereinstimmend mit jenem, nur mit dem Unterschied, dass das, was bei der Pleuritis die Regel ist, bei der Lunge zu den seltenen Ausnahmen gehört. (Vielleicht erklärt sich diese Verschiedenheit durch den Umstand, dass es sich bei der Pleurahöhle um einen geschlossenen Raum handelt, während bei der Lunge die Bildung eines eiterigen Exsudates lediglich die Folge der freien Communication mit der Luft ist.)

Die Betheiligung des interalveolären und interstitiellen Gewebes tritt im Anfang des Prozesses sehr zurück. Kleinzellige Infiltration, am meisten in der unmittelbaren Nähe der verdickten Pleura und in den grösseren Interstitien, sodann auch in der Adventitia der grösseren Gefässe und Bronchen ist die Hauptveränderung; erst in späteren Stadien tritt bei Schrumpfung des Bindegewebes und Verkleinerung der Alveolen auch Verdickung ihrer Wandungen ein.

Bisher habe ich nur vorübergehend der in grosser Menge in den Alveolen vorkommenden Zellen Erwähnung gethan, welche auch den Hauptbestandtheil der von der frischen Schnittfläche abgestrichenen Flüssigkeit bilden. Heschl hielt dieselben für Bindegewebszellen, obwohl seine Abbildungen zum Theil deutlich epitheliale Formen zeigen; er leitete sie her von den Gefässwandungen. Woronichin betrachtete sie als Exsudatzellen, welche in Folge einer Art „Ansteckung“ von Seiten der wirklichen Epithelien eine epithelioide Umwandlung erlitten, und sich nachher in spindelförmige Bindegewebszellen umwandeln sollten. Ackermann hielt die Zellen sämmtlich für wirkliche Epithelien, und das massenhafte Vorkommen derselben veranlasste ihn, den von ihm beschriebenen Fall als „epitheliale Hepatisation“ zu bezeichnen. Buhl erklärte denselben für ein Beispiel seiner genuinen Desquamativpneumonie mit Ausgang in Induration. Dass es sich indess um eine solche

in diesem sowie in den übrigen hierher gehörigen Fällen nicht handelt, dürfte schon aus den Vergleichen der obigen Schilderung mit der Buhl'schen hervorgehen, wenn man überhaupt geneigt ist, an des Letzteren Auffassung von der Desquamativpneumonie festzuhalten.

Buhl weist bei dieser Affection bekanntlich den Epithelzellen eine sehr grosse Bedeutung zu, indem er den ganzen in Verkäsung übergehenden Alveoleninhalt aus solchen hervorgehen lässt. Cohnheim wendet sich neuerdings gegen diese Behauptung, indem er es namentlich mit Rücksicht auf die Arbeiten Ziegler's und besonders Senftleben's über die Schicksale der Exsudatkörperchen für „unwahrscheinlich hält, dass jene epithelartigen Zellen überhaupt wirkliche Epithelien und nicht vielmehr farblose Blutkörperchen sind“ [1]). Ohne Zweifel können wir nicht mehr die epithelähnliche Form der Zellen als Beweis für ihre wirklich epitheliale Natur ansehen. Dennoch kann man aber meiner Meinung nach eine rege Betheiligung der Lungenepithelien bei den entzündlichen Affectionen der Lunge nicht in Abrede stellen. Die Frage kann nur die sein, wie viel davon auf Rechnung des Entzündungsprozesses, und wie viel auf Rechnung der Degeneration und Regeneration zu setzen ist. Es scheint mir aber, dass eine vollkommene scharfe Trennung dieser beiden Prozesse nicht zulässig ist, da die Entzündung in der That nie ohne Betheiligung der fixen Gewebsbestandtheile vorkommt. Versuche über das Verhalten todter Gewebe im lebenden Körper, so instructiv sie auch für die Vorgänge Seitens der farblosen Blutkörperchen sind, können doch stets nur eine Phase des Entzündungsprozesses illustriren.

Die indurirten Partien der Lunge unseres Fall 3 erweisen sich als besonders geeignet zum Studium der Abstammung der „epithelioiden“ Zellen.

An der Innenfläche fast sämmtlicher Alveolen erkennt man einen Saum aus epithelähnlich angeordneten Zellen, welche sich jedoch etwas abweichend von den oben beschriebenen verhalten. Meist liegen sie der Alveolenwand nicht unmittelbar auf, sondern sie sind von derselben durch einen schmalen Zwischenraum getrennt. Dieser Zellensaum stellt nun aber ein feines Häutchen dar, welches auf dem Querschnitt nur als eine feine glänzende Linie erscheint; in gewissen Abständen, oft dicht neben einander zeigt diese Linie Anschwellungen, welche in der Regel nach aussen und nach innen ziemlich gleichmässig hervorragen; jede Anschwellung besteht aus einer rundlichen Zelle mit meist kreisrundem deutlich begrenztem Kern.

[1]) Die Tuberculose vom Standpunkte der Infectionslehre. Leipzig 1880. S. 10.

Das Protoplasma ist mit wenigen Ausnahmen in zwei Theile gesondert, die Hauptmasse ist fein granulirt, häufig noch mit grösseren glänzenden Körnchen besetzt; der nach der Alveole zugekehrte Theil, und stets nur dieser, ist homogen, etwas glänzend, hyalin, und verhält sich wie die hyalinen Fortsätze amöboider Zellen. Dieser hyaline Theil der Zelle ragt meist in Form eines rundlichen kegelförmigen Zapfens in das Lumen der Alveolen hinein; zuweilen wird die Grenze zwischen hyalinem und körnigem Theil der Zelle ziemlich genau durch die erwähnte helle Linie gebildet; zuweilen lässt sich deutlich erkennen, dass die Linie an der Stelle der Zellen unterbrochen wird, so dass es vollkommen den Anschein hat, als werde die Linie durch die Zellen ersetzt (Fig. 4, 5 u. 6). Es ist sehr leicht festzustellen, dass die glänzende Linie nichts anderes ist, als der optische Querschnitt eines feinen Zellhäutchens, welches der Lage und der sonstigen Beschaffenheit nach sich zweifellos als Alveolarepithel erweist. Es gelingt leicht, diese Zellhäutchen zu isoliren, und durch leichte Bewegung des Deckglases bald von der Fläche, bald von der Kante zu beobachten. In der Flächenansicht erscheint das Häutchen meist leicht gefaltet, vollkommen durchsichtig, so dass die äusseren Grenzen nur mit Mühe zu sehen sind (leichter bei Zusatz eines Tropfens Eosin), häufig aber ist es mit feinen glänzenden Körnchen, die nicht selten in Reihen stehen — wahrscheinlich Fett — besetzt. Die beschriebenen rundlichen oder schwach eckigen Zellen scheinen an der Oberfläche des Häutchens zu liegen, auf dem sie zum Theil in gewissen Abständen zerstreut, zuweilen aber so dicht gedrängt sind, dass sie wie eine zweite Epithelschicht aussehen. Dieser Eindruck wird noch erhöht dadurch, dass die Zellen durch gegenseitige Abplattung polyedrisch werden. Durch Kantenstellung des Häutchens überzeugt man sich leicht, dass diese Zellen zum grössten Theil nicht an der Oberfläche liegen, sondern wie bereits erwähnt, im Niveau des Häutchens selbst (Fig. 4, 5). Die Zellen können auf den ersten Blick den Anschein erwecken, als seien es Lymphkörperchen, welche durch eine Membran hindurchtreten, und zwar wird dieser Anschein namentlich hervorgebracht durch den hyalinen Fortsatz, welcher sich von dem Protoplasma hervordrängt, ebenso wie bei dem Durchtritt der farblosen Blutkörperchen durch die Capillarwand. Man überzeugt sich indess leicht, dass dies nicht der Fall ist. Von vornherein wäre es sehr auffällig, dass die Zellen fast stets nur einen ziemlich grossen runden central gelegenen Kern haben; überdies sind die Kerne fast sämmtlich von gleicher Grösse, fast kreisrund, heller als das Protoplasma, weniger körnig, und durch Eosin schwächer gefärbt als das letztere. Oft treten in dem zart granulirten Kern einige glänzende Körperchen stärker hervor, welche als Kernkörperchen gedeutet werden können (zuweilen auch ein isolirtes), oft fehlen sie indess, und die gleichmässige Granulirung, welche die Mitte einnimmt, und den Rand freilässt, kann vielleicht als Rest einer Kernfigur gedeutet werden. — An Stellen, wo die glänzende Linie, der Querschnitt des Häutchens durch Zellen unterbrochen wird, hängt das erstere augenscheinlich mit der letzteren zusammen, ja nicht selten kann man eine spindelförmige oder rundliche Anschwellung des Häutchens beobachten, welche einen runden Kern einschliesst (Fig. 5, 6). Ferner bemerkt man in der Flächenansicht zwischen den Zellen sehr verstreut zart conturirte runde oder länglich-runde sehr blasse Kerne mit deutlichem Kernkörperchen, welche offenbar die gewöhnlichen Epithelkerne darstellen (Fig. 4 d); diese

sind aber ausserordentlich sparsam; einige von ihnen gleichen in ihrer Beschaffenheit mehr den oben beschriebenen, und sind mit etwas granulirtem Protoplasma umgeben, welches zuweilen durch eine rundliche oder eckige Linie abgegrenzt wird; zuweilen ist diese Begrenzung unvollständig, so dass die protoplasmatische Zelle an der einen Seite unmerklich in das durchsichtige Häutchen übergeht (Fig. 4 e). Unmittelbar daneben sind vollständig begrenzte Zellkörper vorhanden; von der Kante gesehen unterscheiden sich diese verschiedenen Formen durch eine verschiedene Dicke; die vollständig abgegrenzten erheben sich in der beschriebenen Weise konisch. Nicht selten sitzen dieselben in einem halbkreisförmigen Ausschnitt am Rande des Häutchens, daneben sieht man ähnliche leere Ausschnitte, aus welchen die Zellen herausgefallen sind (Fig. 5 d); zuweilen findet man auch Bruchstücke solcher Häutchen, welche durch derartige Lücken netzförmig durchbrochen sind. — Diese Bildungen können nicht anders gedeutet werden, als dass um die Kerne der normalen platten Epithelzellen, deren Grenzen bekanntlich ohne Silberzeichnung nicht sichtbar sind, durch allmähliche Anhäufung von Protoplasma junge Zellen gebildet werden, welche sich von dem Zellhäutchen, der „Zellplatte" ablösen. Die letztere scheint hierbei zu Grunde zu gehen. Da nun die neugebildeten Zellen an Zahl die ursprünglichen Kerne bedeutend übertreffen, so muss eine Vermehrung derselben stattgefunden haben; die jungen Zellen überziehen an vielen Stellen die Alveolenwand in Form eines regelmässigen Epithelbelages, sie lösen sich jedoch auch von der Unterlage ab, und gelangen in die Alveole, wo sie sich zuweilen in grosser Menge anhäufen. Dabei fallen sie offenbar zum grossen Theil der Verfettung anheim, ja, man sieht nicht selten die Zellen bereits in situ mit Fetttröpfchen gefüllt. Bei Zunahme der letzteren tritt eine erhebliche Vergrösserung des Zellkörpers ein, doch sprechen die Uebergangsformen hinreichend für die Identität dieser Formen mit jenen. Damit ist aber das Schicksal der neugebildeten Zellen nicht erledigt. Die mehrfach erwähnten Capillaren, welche nicht selten von der Alveolenwand ausgehend gefunden werden, und welche zum Theil frei enden oder sich in die organisirte Inhaltsmasse einsenken, zeigen ganz ähnliche Zellformen an ihren Oberflächen, wie die oben beschriebenen, mit granulirtem Protoplasma und hyaliner Kuppe, welche zuweilen so stark hervorragen und der Wand dabei so innig aufsitzen, dass sie wie kernhaltige Auswüchse der letzteren erscheinen. Neben den hohen Zellformen finden sich auch solche, welche in der Seitenansicht spindelförmig sind. Diese Formen stimmen vollkommen überein mit der Beschreibung und Abbildung Heschl's, welcher sie als Knospenbildung der Capillarwand, mit Abschnürung spindelförmiger Zellen auffasste, sowie mit den von Eppinger gesehenen Zellen, welche dieser für austretende Lymphkörperchen hielt. Dieselben Bildungen hatte ich auch in meinem zweiten Fall gesehen (cf. Fig. 3 f), wo ihre Deutung jedoch einige Schwierigkeiten verursachte. Einerseits entspricht nun die ganze Form dieser Zellen, das Aussehen des Protoplasma und des Kernes so genau den jungen Epithelzellen der Wandung, dass man kaum umhin kann, sie für identisch mit diesen zu halten, andererseits gelang es, an neugebildeten Gefässen, welche von der Alveolarwand zu dem organisirten Inhalt hinzogen, vollständige epitheliale Umhüllungen aus denselben Zellen zu entdecken, welche im Profil sich als platte spindelförmige Elemente darstellten, von der Fläche gesehen aber einen continuirlichen Zellenbelag aus polyedrischen Zellen

mit an einander stossenden Grenzen bildeten (Fig. 7, 8). Da es sich nun um zweifellos neugebildete und allseitig freiliegende Gefässe handelt, so bleibt nur die Annahme übrig, dass die Zellen, welche aus den ursprünglichen Alveolarepithelien hervorgehen, eine vollständige epitheliale Ueberhäutung der neugebildeten Gewebe liefern. Wir finden denselben Zellenbelag nicht blos an den Gefässen, sondern auch an der Oberfläche der organisirten Inhaltsmassen (Fig. 3 f).

Ich halte mich also auf Grund dieser Beobachtungen zu dem Schlusse berechtigt, dass die Alveolarepithelien in der angegebenen Weise unter Zugrundegehen der „Zellplatten" sich regeneriren, sich vermehren, und theils frei in die Alveolen gelangen, um daselbst der Verfettung anheimzufallen, theils eine epitheliale Ueberhäutung der neugebildeten Gewebe bewirken. Da die ursprüngliche „Zellplatte" sich allem Anschein nach nicht bei der Regeneration betheiligt, sondern die letzteren nur von den Kernen ausgeht, so kann die Ueberhäutung nicht durch ein einfaches Hinüberschieben der Zellen stattfinden, es muss vielmehr eine Art selbständiger Locomotion der neugebildeten Zellen angenommen werden, welche sehr wohl der Natur dieser weichen offenbar sehr adaptionsfähiger Gebilde entspricht.

Ich glaube zu einer etwas eingehenden Darlegung dieser Verhältnisse berechtigt zu sein, da neuerdings die Neigung vorwiegt, die sämmtlichen epithelioiden Zellformen in den Lungenalveolen für lymphoider Natur zu halten, wenn ich auch der Ansicht bin, dass dieser wirklich epithelialen Zellneubildung nur die Bedeutung eines Regenerationsvorganges zukommt. Die Art der Zellneubildung entspricht ganz der von Rindfleisch[1]) bei den Endothelien der Pleura beschriebenen, sie stimmt ferner überein mit den Beobachtungen Altmann's[2]) am entzündeten Mesenterium des Frosches.

Dass den Alveolarepithelien die Bedeutung wahrer Epithelien zukommt, ist nach den genauen Untersuchungen Küttner's[3]) nicht zu bezweifeln. Ihre Abkömmlinge können also ebenfalls nur Epithelien darstellen; es ist aber häufig sehr schwer, fast unmöglich, die einzelnen Zellen von Lymphkörperchen zu unterscheiden, um so mehr, wenn man den jungen Zellen eine Art Locomotion zuschreiben muss. Dass man die regelmässig reihenförmig angeord-

[1]) l. c. 218.
[2]) Archiv f. mikrosk. Anat. Bd. XVI. S. 111.
[3]) Dieses Archiv Bd. 66. 1876. S. 12.

neten Zellen an der Innenfläche der Alveolen stets für ein wirkliches Epithel zu halten hat, ist aber zweifellos. Dieselbe Epithelwucherung kommt übrigens bei den verschiedensten entzündlichen Prozessen der Lunge vor; mit Leichtigkeit lässt sie sich namentlich bei der Desquamativpneumonie nachweisen, in der Umgebung von Tuberkeln, käsigen Knoten und lobulären Entzündungen, ja sie bildet nicht selten sogenannte atypische Wucherungen [Friedländer[1])]. Indess fallen die Zellen in der Regel einer frühen Verfettung anheim, und ich habe bisher nie den eigenthümlichen activen, Lymphkörperchen-ähnlichen Zustand beobachtet; ohne Zweifel bilden sie auch einen wesentlichen Antheil des verkäsenden Materials. — Eine ausgedehnte Epithelneubildung beschrieb neuerdings H. Martin[2]) bei chronisch-interstitiellen Pneumonien, welche er experimentell nach Crotonölinjection erhalten hatte; er vergleicht dieselben der massenhaften Epithelproduction wegen mit einem Epitheliom der Lunge; seine Bilder ähneln sehr den Endstadien der Induration, wo wir die sehr verkleinerten Reste der Alveolen mit Epithel ausgekleidet, und zum Theil gefüllt in dem massenhaften Bindegewebe vorfinden. — Ich bemerke übrigens, dass ich Riesenzellen in meinen Fällen nie beobachtet habe, halte jedoch eine Entstehung derselben aus Epithelien (Friedländer) für erwiesen; gewisse Thierarten scheinen besonders dazu zu disponiren.

Unter welchen Bedingungen kommt nun dieser Ausgang der Pneumonie in Induration zu Stande?

In der Mehrzahl der Fälle handelte es sich um schlecht gepflegte, verwahrloste Individuen, welche ihre Krankheit in den ungünstigsten äusseren Verhältnissen durchgemacht hatten, und entweder kurz vor dem Tode in ein Krankenhaus kamen, oder todt aufgefunden wurden (Lebert, Woronichin, Eppinger u. s. w.). Schlechte Ernährungsverhältnisse, Alkoholmissbrauch, namentlich aber Temperatureinflüsse mögen dabei als causale Momente in Betracht kommen. Heschl beobachtete die Induration in Krakau

[1]) Dieses Archiv Bd. 68. 1876. S. 325. Uebrigens hat Friedländer amöboide Bewegungen der einkernigen Epithelzellen und der daraus hervorgehenden Riesenzellen bei Kaninchen direct beobachtet (S. 343). Fr. berührt in seiner ausgezeichneten Arbeit über „chronische Pneumonie" die hier in Rede stehende Erkrankung gar nicht.

[2]) Arch. de Physiologie 1880. Janv. Févr. p. 131.

auffallend häufig bei verschiedenen Uebeln, besonders Intermittens von längerer Dauer, mit Milz- und Lebertumor, Nierendegeneration.

Fast in allen Fällen von sog. chronischer Induration der Lungen finden wir ausgedehnte, schwielige Verwachsungen der Pleura erwähnt; auch in unseren Fällen vermissen wir dieselben nicht, namentlich in dem ersten, wo die Adhäsionen einen enormen Umfang besassen.

Hier war offenbar ein Theil der pleuritischen Adhäsionen älteren Datums, und es ist wohl sicher, dass sowohl diese, als die feste weissliche schwielige Verdichtung der Lungenspitze als Residuum einer früheren Pleuropneumonie anzusehen sind. Auch in den meisten übrigen Fällen finden wir ältere und jüngere Veränderungen in derselben Lunge verzeichnet; zuweilen erstreckte sich der Prozess nachweislich im Laufe längerer Zeit über die einzelnen Abschnitte der Lunge (Ackermann).

Wir sind wohl berechtigt, daraus den Satz abzuleiten, dass einmal überstandene Pneumonie, welche sich nicht vollkommen gelöst, sondern eine mehr oder weniger ausgebreitete Induration mit pleuritischen Adhäsionen zurückgelassen hat — ein Zustand, der bei nicht zu grosser Ausdehnung ohne besonderen Nachtheil ertragen werden kann — die wichtigste Disposition liefert, dass eine nachfolgende frische croupöse Pneumonie denselben Ausgang in Induration nimmt.

Es ist wohl zu bemerken, dass hier keine Verwechselung vorliegen kann mit solchen (lobären) fibrinösen Pneumonien, welche gelegentlich zu einer schon vorhandenen alten phthisischen Induration der Lungenspitze hinzukommen, und welche sehr häufig tödtlich enden. Hier lässt sich mit grösster Schärfe nachweisen, wie neben den schieferigen oder käsigen Heerden der Spitze ein vollständig anderer Prozess, eben die fibrinöse Hepatisation beginnt — ohne Spur von Verkäsung oder Bindegewebsbildung.

Untersuchen wir, in welcher Weise die vorhandenen pleuritischen Verwachsungen als prädisponirendes, schädigendes Moment einwirken, so mögen dabei verschiedene Dinge in Betracht kommen.

Bei regelrechtem Verlauf ist die Resolution der fibrinösen Pneumonie verbunden mit einer beträchtlichen Anämie des Gewebes,

welche die blassgraue und gelbliche Färbung der Hepatisation bedingt. Hand in Hand mit dieser Anämie geht der körnige Zerfall der Lymphkörperchen, welche die Alveolen füllen. Sobald der Inhalt der Alveolen sich verflüssigt, tritt die vorher starre, unbewegliche Lunge in Abhängigkeit von dem wechselnden Druck des Thorax.

Bei vorhandenen festen Pleuraadhäsionen steht die Lunge offenbar unter wesentlich anderen Bedingungen. Erstens wird sie dauernd in grosser Ruhe erhalten, denn die Ausdehnungsfähigkeit des Thorax ist eine sehr beschränkte. Schon hierdurch allein kann der Verlauf des Entzündungsprozesses sich wesentlich anders gestalten; vielleicht kommt dabei noch in Betracht der mangelnde Luftzutritt.

Ein zweites, meiner Meinung nach sehr wichtiges Moment ist die Steigerung des Blutzuflusses, welche durch die vorhandenen Pleuraverwachsungen bedingt wird, ein Moment, auf welches, soviel ich weiss, kaum geachtet worden ist. Mit der Bildung der pleuritischen Schwielen wird zugleich eine grosse Anzahl collateraler Gefässbahnen eröffnet, welche eine Verbindung zwischen der Arteria pulmon. einerseits, und den Körperarterien andererseits bedingen. Man kann sich von dem Vorhandensein dieser Verbindungen durch Injection einer solchen Lunge von der Art. pulm. aus hinreichend überzeugen (vgl. den Fall 1). Mit grösster Leichtgkeit füllen sich sofort sehr zahlreiche, verhältnissmässig weite Gefässe, welche direct mit denen der Pleura costalis und somit auch der übrigen Brustwand zusammenhängen (Fig. 1). Auch für den Fall, dass die Lungenarterie eine mangelhafte Füllung der Lunge mit Blut bewirkt, werden diese Gefässe immer noch eine erhebliche Blutzufuhr unterhalten, welche sich zunächst in den unmittelbar unter der Pleura, sowie in der Nähe der grösseren gefässführenden Bindegewebszüge gelegenen Theilen geltend machen wird.

An diesen Stellen finden wir aber auch die Organisation und Vascularisation am weitesten vorgeschritten, was Eppinger Anlass gegeben hat, die Induration als secundär von der Pleura fortgeleitet zu betrachten, und sie gewissermaassen mit der Lungenseuche der Rinder zu parallelisiren. Wenn die festen pleuritischen Adhäsionen theils durch Fixirung der entzündeten Lunge, theils durch gesteigerten Blutzufluss beim Zustandekommen der Induration eine grosse Rolle spielen, so werden sie hierbei vermuthlich nicht unwesentlich

unterstützt durch ungünstige Temperaturverhältnisse. So oft auch in neuerer Zeit die gänzliche Unschädlichkeit der Abkühlung der äusseren Haut bei fieberhaften Krankheiten behauptet worden ist, und so umgestaltend diese Anschauung auf die Behandlung fieberhafter Krankheiten gewirkt hat, so glaube ich doch, dass die acute und anhaltende Wärmeentziehung keine so gleichgültige Sache ist. Leute, welche mit einer frischen Pneumonie im Freien nächtigen, wo sie gelegentlich todt gefunden werden, setzen sich einer andauernden Temperaturherabsetzung aus, und das auffällig häufige Vorkommen der Induration in diesen Fällen mag nicht zum geringsten Theil auf jenen Umstand zu schieben sein. In unserem ersten Falle wurde der Kranke (abgesehen von einer starken Durchnässung gleich im Anfang) mit häufig reiterirten kühlen Bädern behandelt, seine Lunge befand sich durch schon bestehende pleuritische Adhäsionen der alten Induration der Spitze bereits unter abnormen Bedingungen, im Verlaufe der Erkrankung trat endlich noch ein pericardialer Erguss auf. Ich lasse dahingestellt, ob die durch Jürgensen so warm empfohlene Therapie bei der bestehenden Disposition nicht wesentlich den ungünstigen Ausgang zu unterstützen geeignet war. — Starke Abkühlung der äusseren Haut, namentlich bei hohem Fieber in der Pneumonie, wo doch meist ein hochgradiger Turgor der äusseren Haut vorhanden ist, ruft nothwendigerweise Congestion nach den inneren Organen hervor. — Die Temperaturherabsetzende Wirkung kommt dabei sehr wenig in Betracht, denn sie beschränkt sich fast nur auf die äusseren Bedeckungen. Eine wirksame Stütze hat die hier entwickelte Anschauung neuerdings erhalten durch die wichtigen Versuche Lassar's, welcher bekanntlich als Folge intensiver Abkühlungen der äusseren Haut interstitielle Entzündungsprozesse innerer Organe fand.

Zum Schluss sei noch erwähnt, dass wir in den meisten Fällen von chronischer Induration, namentlich bei längerem Bestehen derselben eine Hypertrophie und Dilatation des rechten Ventrikels erwähnt finden (Eppinger, Ackermann). Auch in dem ersten der oben beschriebenen Fälle fand sich eine solche, wenn auch geringfügige, eine stärkere im Fall 4, während die im zweiten Falle vorhandene zum Theil auf Emphysem bezogen werden konnte, in dem dritten endlich war die Induration von zu geringem Umfang. Vermehrte Widerstände im Gebiet des Lungenkreislaufs durch

pleuritische Verwachsungen, mangelhafte Ausdehnbarkeit der Lunge, und das Vorhandensein eines massenhaften fibrösen Gewebes in der Lunge selbst müssen als die Ursache der Hypertrophie betrachtet werden. Als Folge derselben treten sodann die übrigen Stauungserscheinungen auf, namentlich frühzeitig Cyanose, welche bei grösserem Umfange der Induration einen sehr hohen Grad erreichen kann.

Was schliesslich den Namen dieses Ausganges der Pneumonie betrifft, so scheint es geboten, zur Vermeidung von Missverständnissen die älteren Bezeichnungen Induration, interstitielle Pneumonie, chronische Pneumonie für diesen Zustand fallen zu lassen, da jede derselben theils noch für andere Zustände gebraucht wird, theils das Wesen des Prozesses nicht ausdrückt. Da es sich um einen Ersatz des die Alveolen ausfüllenden fibrinösen Exsudates durch Bindegewebe handelt, welches schliesslich zur Bildung einer dichten, grosse Strecken der Lunge einnehmenden fibrösen Masse führt, so könnte man vielleicht die Gesammtheit dieses Zustandes, der aus der Pneumonia fibrinosa hervorgeht, als „Pneumonia fibrosa chronica“ bezeichnen, während der bereits von Lebert in diesem Sinne gebrauchte, und von Virchow sanctionirte Ausdruck „Carnification“ für die ersten Stadien des Prozesses am zweckmässigsten beibehalten wird.

Die Resultate der vorhergehenden Arbeit fasse ich kurz in Folgendem zusammen:

1. Die sogenannte chronische Induration (Carnification) der Lunge ist ein Ausgang der fibrinösen Pneumonie.

2. Dieselbe kommt zu Stande durch Entwickelung eines gefässführenden Bindegewebes in den Alveolen aus lymphatischen Elementen. Zugleich findet in den Alveolen eine Anhäufung epithelialer Zellen Statt, welche z. Th. eine epitheliale Ueberhäutung der neugebildeten Theile bewirken, z. Th. der Verfettung anheimfallen.

3. Als ursächliche Momente kommen hauptsächlich in Betracht: Früher überstandene Pneumonie, welche pleuritische Verwachsungen zurückgelassen haben, schlechte Ernährungsverhältnisse und Abkühlung der äusseren Haut.

4. Der Zustand ist morphologisch und ätiologisch ganz verschieden von der sogenannten Desquamativpneumonie Buhl's [1]).

Erklärung der Abbildungen.

Tafel XIII.

Fig. 1. Aus der Lunge von Fall 1 (oberer Lappen) Hartn. 4. Ein unmittelbar unter der Oberfläche gelegenes Infundibulum mit organisirtem und vascularisirtem Inhalt, und ein Theil eines solchen unmittelbar benachbarten. a Die pleuritische Schwarte mit grossen neugebildeten mit Injectionsmasse gefüllten Gefässen; das angrenzende Gewebe sehr zellenreich, darin eine Anzahl Pigmentzellen. b Alveolarwandungen, zum Theil mit injicirten Gefässen. c Organisirte Inhaltsmassen der Lungenbläschen, welche an ihrer Peripherie durch eine Anzahl dünner Verbindungsstränge mit der Wand zusammenhängen. Die peripherischen Theile sind durch Spindelzellen, die mittleren grösstentheils durch Rundzellen eingenommen. d Neugebildete Gefässe.

Fig. 2. Eine noch im Beginn der Organisation stehende Inhaltsmasse eines Alveolus aus einem tieferen Theil der Lunge von Fall 1. a Alveolarwand. b Der ziemlich homogene, feinkörnig-faserige Theil des Inhaltes, den Rest des ursprünglichen Fibrinpfropfes darstellend, einige Kerne von Lymphkörperchen einschliessend. c Die peripherisch gelegenen Spindelzellen, welche stellen-

[1]) Zu meinem Bedauern kam mir erst nach Beendigung dieser Arbeit der Aufsatz Leyden's „Ueber die Ausgänge der Pneumonie, insbesondere die verzögerte Resolution" Berl. klin. Wochenschrift 1879 No. 20 u. 21 zu Gesicht. Die verzögerte Resolution ist auch nach Leyden's Ansicht ein zu wenig beachteter Ausgang der Pneumonie, obwohl er von besonderer Wichtigkeit in der Praxis ist. Leyden erwähnt aus seiner eigenen Erfahrung allein 6 Fälle, in welchen er diesen Ausgang annehmen zu müssen glaubte, doch nur einer derselben kam nach einer 27tägigen Dauer der Pneumonie zur Section: „die rechte Lunge befand sich in einem derb hepatisirten rothen Zustande, mit granulirter Schnittfläche, die Alveolen wenig lufthaltig. Mikroskopisch zeigten sich die Alveolen grösstentheils von noch derb fibrinösen, netzartigen Pfröpfen erfüllt, während einzelne einen mehr lockeren Inhalt darboten: hier waren reichliche Eiter- und Alveolarzellen aufgetreten, letztere mehrfach in fettiger Entartung und Zerfall." Der Tod erfolgte an einem Erysipel. — Nach dem oben Auseinandergesetzten muss es sich in diesem Falle bereits um eine ziemlich vorgeschrittene Organisation gehandelt haben. Die allem Anschein nach vollständige Heilbarkeit der Induration steht mit dem anatomischen Verhalten nicht in Widerspruch; nach Schrumpfung des Bindegewebes kann ein grosser Theil der Alveolen wieder der Luft zugängig werden. Ursachen der verzögerten Resolution sieht Leyden in der Schwäche, der gesunkenen Circulationsenergie, sei es dass diese durch das Alter oder durch anderweitige Erkrankungen, oder durch die Schwere der Pneumonie selbst bedingt ist, ferner in der Derbheit der Infiltration, wie sie gerade bei jugendlichen Individuen vorkommen. Es mag sein, dass diesem letzteren Moment ebenfalls eine gewisse Bedeutung beizulegen ist, obwohl es sich, wie wir sehen, nicht um ein einfaches Liegenbleiben der Exsudatpfröpfe in den Alveolen handelt.

weise mit der Wand zusammenhängen. Zwischen denselben sind eine Anzahl rundlicher Zellen und Kerne eingeschlossen, welche zum Theil lymphoider, zum Theil wahrscheinlich epithelialer Natur sind. d Epithelien.

Fig. 3. Alveolarwand und organisirter Inhalt, durch drei neugebildete Capillargefässe mit einander verbunden (von Fall 2). a Wand der Alveolen, an einigen Stellen mit Lymphkörperchen infiltrirt, stellenweise mit Epithelzellen bekleidet. b Organisirter Alveoleninhalt. c c Neugebildete Capillargefässe, zum Theil mit epithelioiden Zellen bekleidet. Dieselben gehen zum Theil deutlich in die Gefässe der Alveolarwand (d) über und sind mit Blut gefüllt; beim Eintritt in die Bindegewebsmasse verzweigen sie sich und bilden umfangreiche kolbige Anschwellungen (e). f Epithelioide Zellen, welche in grosser Zahl sowohl den Verbindungsgefässen, als der Inhaltsmasse aufgelagert sind. Im Innern der letzteren sieht man eine Anzahl ausgebildeter Spindelzellen, daneben aber auch eine grosse Anzahl schwärzlich pigmentirter Rundzellen (g), welche offenbar aus dem ursprünglichen Alveoleninhalt stammen und eingeschlossen sind (vielleicht epithelialer Herkunft).

Fig. 4. Ein zartes Epithelhäutchen von der Innenfläche eines Alveolus, von Fall 3. a Von der Fläche, b der mittlere Theil von der Kante gesehen (umgekehrt). c Junge Epithelzellen, welche dem Häutchen noch anhaften. An einigen dieser Zellen, welche sich seitlich umgelegt haben, ebenso wie an den im Profil gezeichneten erkennt man den hyalinen Theil des Protoplasma, welcher stets in die Alveole hineinragt. d Zwei blasse länglichrunde Kerne des Zellhäutchens, welche glatt sind, und noch im Niveau des Häutchens liegen; der eine derselben ist bereits mit einem schmalen Protoplasmasaum umgeben. Bei e eine platte Zelle, welche nach der einen Seite noch unmerklich in das Zellhäutchen übergeht.

Fig. 5. Ein ähnliches Zellhäutchen a von der Fläche gesehen (unvollständig), b von der Kante. c Eine junge Zelle, welche sich als eine Anschwellung des Häutchens darstellt. d Halbmondförmige Ausschnitte, welche herausgefallenen Zellen entsprechen.

Fig. 6. Ein Theil eines ähnlichen Epithelhäutchens mit Andeutung der Alveolarwand, von welcher sich dasselbe abgelöst hat; drei junge Zellen mit hyaliner Kuppe, von denen die eine kleinere noch mit dem Häutchen zusammenhängt, während dieses an der Stelle der beiden grösseren Zellen durchbrochen erscheint.

Fig. 7. Neugebildete Gefässe von der Wand nach dem Inhalt ziehend, welche von zarten Zellen derselben Beschaffenheit, wie die Alveolarepithelien bedeckt und vollständig überhäutet werden; dieselben sehen im Profil zum Theil spindelförmig aus, zum Theil sind sie kegelförmig, mit hyaliner Kuppe.

Fig. 8. Ein ähnliches Gefäss, welches sich mit seinem unteren Ende in eine organisirte Inhaltsmasse einsenkte. Dasselbe zeigt einen vollständigen zarten Epithelüberzug aus polyedrischen Zellen, welche denen der Alveolenwand entsprechen.

(Fig. 4—8 stammen von Fall 3; sämmtliche Figuren mit Ausnahme von Fig. 1 sind mit Hartnack 7, oder Seibert V gezeichnet.)

XVII.

Neue experimentelle Beiträge zur Inhalationstuberculose der Hunde.

Von Dr. Tappeiner in Meran.

Nachdem ich bereits im Sommer 1877 im pathologisch-anatomischen Institut in München durch einfach natürliche Inhalation nass zerstäubter phthisischer Sputa bei Hunden Tuberculose erzeugt und dadurch zuerst und allein die Inhalationstuberculose experimentell festgestellt und später in einer Arbeit in diesem Archiv (Bd. 74 J. 1878)[1]) durch weitere experimentelle Beiträge bekräftigt hatte, so wollte ich jetzt experimentell untersuchen, ob auch durch Inhalation von scrofulösem käsigem Lymphdrüseneiter Tuberculose bei Hunden erzeugt werden könne. Denn wenn der scrofulöse Lymphdrüsentumor wesentlich identisch ist mit Tuberculose, wie bedeutende pathologische Anatomen behaupten, so musste auch die Inhalation scrofulös käsigen Lymphdrüseneiters ebenso sicher bei Hunden Tuberculose erzeugen, wie die Inhalation tuberculösen Eiters. —

Da mir das Material des käsigen Lymphdrüseneiters in Meran fehlte, so reiste ich Anfangs Juli 1879 nach Berlin, wo ich sicher hoffte Material genug in der Charité zu finden. Auf Professor Virchow's Verwendung erhielt ich durch die Güte des Directors von Roloff die Erlaubniss im Garten der Thierarzneischule 3 Inhalationskästen von 1 Cubm. Raum getrennt von einander aufzustellen und meine Experimente zu beginnen.

In der Charité auf der Kinderstation des Stabsarztes Dr. Jakubasch fand ich einen 5jährigen sonst gesunden Knaben mit stark ausgesprochenem scrofulösem Habitus, der an einem offenen aber sparsam eiternden alten scrofulösen Lymphdrüsenknäuel litt und bereits zwei Jahre auf der Station war. Patient sollte zur operativen Behandlung der Drüsen auf die chirurgische Abtheilung übertragen

[1]) Auf der 6. Seite dieser Abhandlung Zeile 6 v. o. ist statt Zinnober Carmin zu lesen.

werden, aber Dr. Jakubasch war so gütig diese Uebertragung zu verschieben. Ich konnte aber nur etwas mehr als einen halben Gramm Eiter täglich erhalten, dieser wurde mit 100 Gramm Wasser verrieben und von den 2 Versuchshunden No. 3 und No. 4 in demselben Inhalationskasten vom 15. Juli an durch volle 10 Tage inhalirt. Die Inhalation dauerte 15 Minuten und die Hunde blieben nach der Inhalation noch 4 Stunden im Inhalationsstalle, worauf selbe in den gewöhnlichen Hundestallungen der Thierarzneischule untergebracht wurden. Zur Controle liess ich gleichzeitig 2 andere Hunde No. 1 und No. 2 in einem andern Inhalationskasten phthisische Sputa in derselben minimalen Dosis von einem halben Gramm für beide Hunde inhaliren.

Am 9. August wurde der Versuchshund No. 3 (mit käsigem Lymphdrüseneiter) von Professor Schütz im Sectionssaal der Thierarzneischule obducirt. Zugleich liess ich als Gegensatz die Versuchshunde No. 1 und 2 (mit phthisischem Sput.) obduciren. Die Section zeigte bei dem Versuchshunde No. 3 alle Organe, beide Lungen, Leber, Milz, Mesenterium und Gedärme vollkommen normal, obgleich gerade dieser Hund am meisten hustete und kränklich war, auch sein Gewicht war von 11 Pfund Anfangsgewicht bis auf 9½ Pfund Endgewicht herabgegangen, während No. 1 und 2 (mit phthisischem Sputum) sowohl beide Lungen als auch die Milz mit zahlreichen grauen durchscheinenden miliar-linsengrossen, auf der Oberfläche prominirenden Knötchen, ohne rothen Hof und noch ohne gelben käsigen Mittelpunkt durchsetzt waren. Aeusserlich waren diese beiden Hunde frisch und munter. Versuchshund No. 1 hatte ein Endgewicht von 11¾ Pfund bei einem Anfangsgewicht von 13 Pfund, No. 2 ein Endgewicht von 10½ Pfund nach dem Anfangsgewicht von 11½ Pfund. Dieser Gegensatz des Sectionsbefundes war wirklich überraschend und schlagend genug. Professor Schütz sprach sich zwar über die mikroskopische Natur dieser Knötchen noch reservirt aus, aber Virchow's zweiter Assistent Dr. Grawitz erklärte sie sowohl makroskopisch als mikroskopisch für unzweifelhafte wahre Tuberkel. Dr. Carl Friedlaender, Prosector am städtischen allgemeinen Krankenhause untersuchte später diese Präparate mikroskopisch und schickte mir Ende Januar 1880 das Resultat dieser Untersuchung, welches ich wörtlich mittheile, wie folgt:

„In den untersuchten Organen der zwei Hunde, welche am 9. August 1879 nach zweiwöchentlicher Inhalation phthisischer Sputa getödtet wurden, fanden sich bei beiden Thieren nahezu gleichmässige Veränderungen und zwar folgende: die Lungen sind durchsetzt von zahlreichen hirsekorn- bis erbsengrossen grauen Knötchen, die nur zum Theil annähernd kuglig gestaltet sind, meist mit etwas unregelmässig begrenzten Rändern von dem (nicht hyperämischen) umliegenden Lungengewebe sich absetzen. Eine besondere Beziehung der betreffenden Einlagerungen zu den Bronchialverzweigungen oder dergleichen ist nicht nachzuweisen, ebensowenig eine Tendenz zur Gruppenbildung. — Sie sind im Allgemeinen unregelmässig zerstreut. Am zahlreichsten sind die Knötchen in den unmittelbar an die Pleura angrenzenden Lungenpartien, sie drängen hier das Niveau der Pleura nicht selten etwas hervor, sind aber stets von glatter Serosa überzogen. Die Knötchen sind mässig derb, ihre Schnittfläche glatt, von feuchtem Glanz, grösstentheils leicht transparent, nur an wenigen Stellen sind undurchsichtige Fleckchen mit eingestreut.

Bei der mikroskopischen Untersuchung findet sich im Innern der Knötchen stets alveoläre Structur, die Alveolarwände mit ihren elastischen Faserzügen sind überall wohl erhalten. Das Innere der Alveolen ist dann in nahezu gleichmässiger Weise von einem festen Infiltrat erfüllt, dasselbe besteht lediglich aus dicht aneinander gedrängten Zellen und zwar 1) aus kleinen Rundzellen, die sich den lymphoiden Zellen vollkommen analog verhalten, mit rundem soliden, stark färbbarem Kern, 2) aus etwa zweimal grösseren, rundlichen oder länglich-eckigen Zellen mit feinkörnigem Protoplasma und einem (oder zwei) grösseren, länglichen, bläschenförmigen, der (mit Hämatoxylin, Anilinviolett etc.) viel schwächer gefärbt wird, als der Kern der erstgenannten Zellen. Einzelne der Zellen der zweiten Art enthalten auch zahlreiche Fetttröpfchen. Riesenzellen wurden nicht gefunden. Das Interstitialgewebe, die Bronchial- und Gefässäste sind frei. Auch in der Milz finden sich zahlreiche dichtstehende prominente Knötchen von miliarer Grösse und derber Consistenz, dieselben bestehen aus vascularisirtem lymphoidem (cytogenem) Gewebe. — Leber und Nieren frei. — In beiden Tonsillen leichte Röthung und Schwellung."

Am 16. August, also am 33. Tage nach Beginn der Inhalation wurde Versuchshund No. 4 getödtet und obducirt (Hund mit Lymphdrüseneiter). Anfangsgewicht 11 Pfund, Endgewicht 11¼ Pfund, kein Husten. Die Section ergab auch bei diesem Hunde ein vollkommen negatives Resultat, d. h. normale Lungen, wie bei dem Hunde No. 3. Aber auf beiden Nieren waren einige miliare graue, nicht prominirende Pünktchen mitten in einem kreisrunden Hofe makroskopisch sichtbar, welche Dr. Israel, Assistent von Virchow, für verdächtig hielt, was aber die spätere genaue Untersuchung der aufbewahrten Präparate nicht bestätigte.

Diese Präparate, sowie alle späteren wurden von Dr. Israel im pathologischen Institut in Müller'scher Flüssigkeit aufbewahrt zur späteren genauen Untersuchung und Professor Virchow hatte

die grosse Güte, mir am 3. März d. J. die Ergebnisse der von ihm angestellten Untersuchung zu übersenden. Dieser Bericht lautet wörtlich über Versuchshund No. 4: „„No. 4, Hund mit Inhalation käsigen Lymphdrüseneiters vom 15. bis 25. Juli. Obduction am 16. August. Alle Organe normal, speciell die Lungen und die Lymphdrüsen des Halses.““ —

Um über die Incubationsdauer, d. h. über die Zeit, welche vom Beginn der Inhalationen bis zum ersten makroskopisch sichtbaren Ausbruch der Tuberkeln nothwendig ist, nochmals genauere Untersuchungen zu machen, wählte ich den Versuchshund No. 5 und liess ihn vom 4. August bis 15. August täglich grössere Dosen phthisischen Sput. (15 Gramm täglich für 4 Hunde in demselben Inhalationsstalle) inhaliren und noch 9 Stunden nach der Inhalation in demselben Stalle eingesperrt bleiben. Am 16. August, also am 13. Tage nach Beginn der Inhalation, wurde dieser Versuchshund No. 5 getödtet und von mir secirt. Dieser Hund hustete seit 8 Tagen ziemlich stark und sein Anfangsgewicht von 15 Pfund war am Obductionstage auf 14½ Pfund reducirt. Die makroskopische Autopsie zeigte an beiden Lungen noch keine Spur von tuberculösen Knötchen. Also die Incubationszeit dauert länger als 13 Tage — trotz der grösseren Dosis der inhalirten Sputa und des längeren Verweilens im Inhalationsraume.

Der Bericht des Herrn Virchow lautet über diesen Hund:

„„No. 5. Hund, mit dem Inhalt phthisischer Höhlen (15 Grm. täglich vom 4.—15. Aug.). Obduction am 16. Aug. — Starke warzige chronische Bronchitis, die hauptsächlich die Region über der Bifurcation bis zum Eintritt der Aeste in das Parenchym umfasst und polypöse Wucherungen mit stellenweiser Verengerung der Ostien hervorgebracht hat. Innerhalb der Lungen starke Dilatation und Verdickung der Bronchien, ausserordentlich zahlreiche Kohlenablagerungen. Die Verdickung erstreckt sich durch die ganze Ausdehnung der Trachea und des Larynx bis zur Epiglottis. — Sehr ausgedehnte cystische Degeneration der Rinde der Nieren mit leichter Granularentartung. — Die übrigen Organe bieten nichts Besonderes.““

Virchow bemerkt dazu brieflich, dass dieses ein merkwürdiges Beispiel von Bronchitis verrucosa sei, aber offenbar viel älter als mein Experiment.

Um volle Sicherheit über das negative Resultat der Inhalationen des scrofulösen Lymphdrüseneiters zu gewinnen, beschloss ich noch 2 Versuchshunde No. 6 und No. 7 zu nehmen zur Wiederholung

desselben Experimentes und liess selbe vom 25. Juli bis 3. August also durch 10 Tage wieder scrofulösen Lymphdrüseneiter von demselben scrofulösen Knaben inhaliren. Am 22. August, also am 29. Tage nach Beginn der Inhalation, wurden diese beiden Versuchshunde No. 6 und No. 7 getödtet und obducirt. Hund No. 6 hatte ein Anfangsgewicht von 24 Pfund und Endgewicht von 22 Pfund, No. 7 wog anfangs 15¼ Pfund, am Ende 16 Pfund, beide Thiere waren frisch und munter. Das Ergebniss der Section war wieder vollständig negativ, wie das erste Mal. Alle Organe wurden von Dr. Friedlaender und Dr. Israel für normal erklärt.

Der Bericht des pathologischen Instituts lautet darüber wie folgt:

„„No. 6. Hund, vom 25. Juli durch 10 Tage mit scrofulös-käsigem Inhalt inhalirt. Obduction 22. Aug. Die Halslymphdrüsen sind unverändert, ebenso die Mesenterialdrüsen. In beiden Lungen findet sich Kohle, öfters in grösseren Häufchen abgelagert, sonst sind sie lufthaltig. — Das Herz ziemlich gross, etwas alte Endocarditis an der Aorta. Milz etwas vergrössert ohne Specialveränderungen. — Hund No. 7 mit scrofulös-käsiger Inhalation vom 25. Juli an durch 10 Tage behandelt. Obduction 22. Aug. 1879. Das Herz namentlich links, in geringerem Grade rechts erweitert, die Wandungen verdickt, die Klappen zart, schlussfähig. Die Lungen und Bronchien ganz ohne Abnormitäten, Milz intact, Mesenterium normal.““

Also auch dieser Controlversuch mit den Hunden No. 6 und No. 7 bestätigt entschieden, dass die Inhalation käsigen Lymphdrüseneiters keine tuberculöse Infection bei Hunden erzeugt, während die Inhalation phthisischer Sputa immer und jedesmal positiv ist. Sollten diese wiederholten Experimente nicht den Glauben an die Identität der Scrofulose mit der Tuberculose etwas wankend machen? —

Auf besonderen Wunsch des Professor Waldenburg liess ich 2 Hunde No. 8 und No. 9 bronchitisch eitrige Sputa (Bronchitis chron. c. emphysem. pulm. aus Professor Waldenburg's Ambulatorium) 15 Gramm für beide Versuchshunde durch 10 Tage inhaliren, vom 25. Juli bis 3. August. Am 22. August wurden diese beiden Hunde getödtet und obducirt. Hund No. 8 wog im Anfange 15¾ Pfund, am Ende 16 Pfund, No. 9 wog im Anfange 16 Pfund, am Ende 15¼ Pfund, beide waren frisch und gesund. Der Sectionsbefund erwies beide Lungen vollkommen normal, frei von tuberculöser Eruption. Der Untersuchungsbericht des pathologischen Instituts lautet darüber:

„„Hund No. 8 mit bronchitischem Inhalt vom 25. Juli ab 10 Tage inhalirt. Obduction am 22. Aug. 1879. Concentrische Hypertrophie des Herzens. An Halsdrüsen, Lungen und Milz nichts Abnormes, Mesenterium ebenfalls normal, der Darm ebenso. — Hund No. 9 mit bronchitischem Inhalt vom 25. Juli an 10 Tage lang inhalirt. Obduction 22. Aug. 1879. Halsdrüsen und Lungen normal. Milz sehr klein. Darm und Mesenterium ebenfalls ohne Veränderungen.““

Ebenfalls am 22. August wurde Versuchshund No. 10, welcher in Gesellschaft mit Hund No. 5, No. 11 und No. 12 vom 4. August bis 18. August, also durch 15. Tage, grössere Dosen phthisischer Sputa inhalirt hatte, getödtet und obducirt. Es war der 19. Tag nach dem Beginn der Inhalation und die Autopsie zeigte noch kein sichtbares Hervortreten von tuberculösen Knötchen. Die Incubationszeit dauerte also länger als 19 Tage.

Der pathologisch-anatomische Bericht lautet darüber wörtlich:

„„Hund No. 10 mit phthisischem Inhalt (15 Grm.) täglich vom 4. Aug. an durch 15 Tage inhalirt. Obduction 22. Aug. 1879. Befund aller Organe negativ. Milz klein und intact.““

Die Versuchshunde No. 11 und No. 12 liess ich bei meiner Abreise am 24. August in den Hundeställen des pathologischen Instituts zurück. Beide hatten mit Hund No. 5 und No. 10 in demselben Inhalationsstall durch 15 Tage phthisische Sputa in grösseren Dosen inhalirt und mussten daher bereits tuberculös inficirt sein. Davon wurde einer am 22. October 1879 von Dr. Grawitz secirt und der Sectionsbericht von Professor Virchow am 3. März l. J. mir gütigst übersendet. Er lautet wörtlich:

„„Schwarzer Pudel von Dr. Tappeiner secirt 22. October 1879. — Kleiner, ausserordentlich abgemagerter, durch Räude fast ganz seiner Haare beraubter schwarzer männlicher Pudelhund. Der Bauch sehr stark eingezogen, Bauchdecken mit gelben klebrigen Borken bedeckt.

Herz stark contrahirt, Musculatur dunkelroth, derb, Klappen unverändert.

Linke Lunge stellenweise durch eine dünne Fibrinschicht lose mit der Thoraxinnenfläche verklebt, auf der Oberfläche erscheinen jene Abschnitte trübe gelblichgrau. Die Oberfläche sonst ist spiegelnd glatt, darin bemerkt man ganz isolirte zahlreiche miliare, grau durchscheinende Knötchen. Der Durchschnitt zeigt deren eine sehr grosse Menge, an den erwähnten Abschnitten, wo die Pleura getrübt war, findet sich eine bronchopneumonische Infiltration von je einem Umfang, der einer Wallnuss entsprechen dürfte. Die rechte Lunge ist auf der Oberfläche ganz glatt, sie enthält in der Pulmonalpleura und im Parenchym selbst eine Menge miliarer grauer Knötchen, daneben kleine Abschnitte schlaffer Hepatisation in abhängigen Theilen. Die Milz ist etwas vergrössert, blutreich, sehr derb, Follikel klein, sehr

deutlich, keine Abnormitäten. Die linke Niere fehlt! An ihrer Stelle eine strahlige Narbe und eine haselnussgrosse graugelbe derbe Lymphdrüse. Rechte Niere auffallend gross, sonst nicht verändert. Leber gross, blutreich, keinerlei Abnormität. Darm fast leer, Schleimhaut blass, mit reichlichen Epithellagen, sonst nichts.

Diagnose: Tubercula pulmonum et pleurae. Pleuritis fibrinosa recens partialis sinistra. Bronchopneumonia catarrhalis sinistra et Pneumonia hypostatica dextra. Hyperplasia lienis chron. Defectus renis sin. Hypertrophia renis dextri. Hyperaemia hepatis. Dr. Grawitz.

Das Resultat dieser experimentellen Untersuchungen lässt sich in folgende Sätze zusammenfassen:

1. Die Inhalation phthisischer Sputa erzeugt bei Hunden, selbst in sehr kleinen Mengen sicher und unfehlbar Tuberculose der Lungen mit oder ohne allgemeine tuberculöse Infection (besonders der Milz). Diese Thatsache wurde von mir zuerst und allein in München Sommer 1877 experimentell constatirt und dadurch die Wahrscheinlichkeit, dass diese Eingangspforte die schon längst beobachtete aber immer wieder bezweifelte Ansteckung der Phthise beim Menschen vermittle, zuerst experimentell festgestellt.

2. Das Incubationsstadium der Infection dauert bei Hunden länger als 19 Tage, aber kürzer als 23 Tage.

3. Die Inhalation scrofulösen käsigen Lymphdrüseneiters bei Hunden ist negativ, d. h. erzeugt keine tuberculöse Infection und deutet eine wesentliche innere Verschiedenheit der Scrofulose von der Tuberculose an.

4. Die Inhalation bronchitisch-eitriger Sputa bei Hunden ist ebenfalls negativ.

Zum Schluss erlaube ich mir allen den geehrten Herren Collegen, die mich bei meinen Experimenten so freundlich unterstützt haben, den Herren Director Roloff, Dr. Israel, Dr. Grawitz, Dr. Friedlaender, Stabsarzt Dr. Jakubasch, Professor Schütz und besonders Herrn Geheimrath Professor Dr. Virchow und Herrn Professor Dr. Waldenburg hiermit öffentlich meinen herzlichsten Dank auszusprechen.

Berlin, den 3. August 1880.

XVIII.

Bemerkungen über ein fünf Monate altes Kind mit angebornem Mangel aller Gliedmaassen.

Von Dr. H. Ranke,
Professor der Kinderheilkunde in München.

(Hierzu Taf. XIV. Fig. 3.)

Am 5. Mai dieses Jahres wurde mir aus Lichtenfels in Oberfranken ein Kind zugeschickt, das als seltene Missbildung (Infans truncus sine artubus. Amelus, Förster) verdienen dürfte hier besprochen zu werden.

Friederike H., geboren am 4. December 1879, ist das vierte Kind gesunder, kräftig gebauter Eltern, in deren Familiengeschichte ein hereditäres Moment für irgend welche Missbildung nicht aufzufinden ist. Die zwei Brüder Friederikens 9½ und 8 Jahre alt, zeigen normale Entwicklung, ebenso war eine im 3. Lebensjahre verstorbene Schwester regelmässig gebildet.

Die Schwangerschaft verlief normal. Die Mutter ist sich keiner psychischen noch körperlichen Störung während derselben bewusst, auch giebt dieselbe an, die Kindsbewegungen hätten sich durch nichts von denen bei ihren früheren Schwangerschaften ausgezeichnet. Die Geburt verlief zwar langsam, doch normal.

Das Kind macht, in ein Kissen eingewickelt, wenn nur der Kopf sichtbar ist, den Eindruck von normaler Entwickelung. Der Gesichtsausdruck ist lebhaft. Die blauen Augen blicken freundlich und folgen aufmerksam den Bewegungen der Umgebung. Die Kleine lacht und lallt lebhaft. Alle Sinne und die geistigen Fähigkeiten sind offenbar normal, dem Alter entsprechend, entwickelt.

An dem kräftig gebauten Rumpfe fehlen sämmtliche Extremitäten vollkommen, während Schulter- und Beckengürtel, mit den dazu gehörigen Muskeln, normal vorhanden sind.

Das Kind ist gegenwärtig 40 Cm. lang und 3950 Grm. schwer. Bei der Geburt wog es, nach Angabe der Mutter 2500 Grm. und seine Länge betrug im Alter von 4 Wochen 32 Cm.; unmittelbar nach der Geburt war es nicht gemessen worden.

Die grosse Fontanelle steht noch offen, die Stirn ist etwas niedrig, Scheitel- und Hinterhauptsgegend gut ausgebildet. Grösster Kopfumfang 39 Cm.

Der Thorax ist normal gebaut und kräftig entwickelt. Sein Umfang beträgt, über die Brustwarzen gemessen, 37 Cm., der Schulterumfang 33,5 Cm., die Entfernung vom Jugulum bis zur Spitze des Proc. xyphoid. 7,5 Cm.

Die Schultern bilden beiderseits eine kleine abgerundete Prominenz, welche durch die Vereinigung des Schlüsselbeines mit dem Acromion und ein diese Stelle bedeckendes Fettpolster gebildet wird. An Schulterblättern und Schlüsselbeinen lässt sich keine Abweichung von der Norm erkennen. Die Schulterblattmuskeln sind normal vorhanden, ebenso der Pectoralis major und der Latissimus dorsi.

Die Haut der Schultergegend ist glatt und zeigt keine Spur von Narbe, doch fällt hier ein beiderseits vorhandenes, links deutlicher als rechts ausgebildetes längliches Grübchen auf. Diese Grübchen liegen symmetrisch an der Rückseite des Acromion, sind ca. 5 Mm. lang und verlaufen in der Richtung der Spina scapulae. Wenn der Schultergürtel bewegt wird, so werden diese Grübchen etwas eingezogen, offenbar finden sich also darunter Ansätze von Muskeln.

Die Beweglichkeit des Schultergürtels erscheint normal.

Der Bauch ist wie die Brust mit einem beträchtlichen Fettpolster bedeckt und scheint normale Musculatur zu besitzen. Sein Umfang beträgt, über dem Nabel gemessen, 39 Cm., die Entfernung von der Spitze des Proc. xyphoid. bis zum Nabel 8,5 Cm. und bis zur Symphyse 14 Cm.

Der Beckengürtel ist regelmässig gebaut. Der Beckenumfang, unterhalb der Spina gemessen, beträgt 39 Cm. Das Steissbein ist gerade, derb und kräftig entwickelt. Die Spitze desselben liegt 4 Cm. hinter dem After und die Entfernung zwischen dem vorderen Rande der Schamfuge und der Spitze des Steissbeins, mit fest angelegtem Tasterzirkel unter Verdrängung des Fettes gemessen, beträgt 7 Cm.

An Stelle der Acetabula liegen beiderseits abgerundete Fettpolster, die auf ihrer Höhe eine schwache, trichterförmige Vertiefung tragen, in welche je eine Hautknospe, ein brustwarzenähnliches, häutiges Gebilde eingesenkt ist. Am besten dürfte sich das Verhältniss dieser Hautknospen zu dem umgebenden Fettpolster mit der Lage der Knöpfe in einer abgenähten Decke vergleichen lassen.

Diese beiden Knospen oder Warzen sind die einzigen Rudimente der unteren Extremitäten. Dieselben sind rundlich, weich, teigig, ohne die Spur eines festen Inhaltes, und von glatter Haut überzogen. An der medialen Seite jeder „Warze" findet sich ein ca. 7 Mm. tiefes Grübchen, dessen Boden sich der Ansicht entzieht; an allen übrigen Stellen der Circumferenz kann der Uebergang der Hautbedeckung der „Warze" in die des umwallenden Fettpolsters deutlich übersehen werden.

Der Durchmesser dieser Gebilde ist auf beiden Seiten nicht gleich, derselbe beträgt links 17, rechts 7 Mm.

Die „Warzen" können willkürlich stark eingezogen werden, bilden demnach Muskelansatzpunkte.

Die Gesässgegend ist wohl abgerundet und zuckende Bewegungen in derselben sprechen für die Anwesenheit der Gesässmuskeln. Auch die Musculatur des Rückens scheint völlig normal. Es besteht eine grosse Beweglichkeit des Rumpfes. Das Kind kann sich selbst von der Rückenlage in die Bauchlage drehen und auffallend kräftige Streck- und Beugebewegungen des Rumpfes ausführen, so dass die Mutter beständig Acht haben muss, damit es nicht durch seine Beweglichkeit zu Schaden kommt.

Beim Sitzen auf einer Fläche bilden die Tubera ischii und die Spitze des Steissbeines nach Art eines Schusterstuhles 3 Stützpunkte, auf welchen der Körper

ruht, und kann das Kind, in diese Lage gebracht, sich bereits mit geringer Unterstützung aufrecht erhalten.

Die äusseren Genitalien sind normal gebildet, die grossen Schamlippen bedecken die kleinen bereits vollständig. Alle inneren Organe sind, soweit sich dies constatiren lässt, in normaler Weise vorhanden und functioniren regelmässig.

Der Appetit ist sehr gut; das Kind nimmt reichlich Nahrung zu sich und verdaut den dünnen Brei, welchen die Mutter aus Milch und Weissbrod bereitet, vortrefflich. Harn- und Kothentleerung zeigen keinerlei Abweichung von der Norm. Der Schlaf ist ruhig.

Soweit meine Aufzeichnungen. Ich hatte das Kind sogleich photographiren lassen (s. Taf. XIV Fig. 3) und, da sich dazu eben Gelegenheit bot, dasselbe in dem ärztlichen Bezirksvereine vorgestellt. 2 Tage nachher reiste Mutter und Kind wieder in die Heimath.

Die Mutter hatte versprochen, im Falle dem Kinde etwas zustossen und dasselbe etwa sterben sollte, sofort mir Nachricht zu geben, um eine genaue anatomische Untersuchung zu ermöglichen. Bei der Abreise befand sich das Kind vollkommen frisch und munter.

Jedoch am 24. Mai bereits erhielt ich einen Brief von der Mutter des Inhalts, das Kind sei 8 Tage nach seiner Ankunft in L. an einem Bläschenausschlag erkrankt und 3 Tage darauf gestorben. Ihrem Versprechen, mir die Leiche zur Untersuchung zu übergeben, habe sie nicht nachkommen können und sei das Kind sofort begraben worden. Das Gerede der Leute und die Furcht, dass es ihr und ihrem Manne für eine Schande angerechnet werden könne, habe sie abgehalten.

Auf diese Weise ging der anatomischen Untersuchung ein werthvolles Object verloren.

Aber auch ohne anatomische Untersuchung erlaube ich mir, auf Grund des Studiums der einschlägigen Literatur, einige Bemerkungen an diesen Fall zu knüpfen.

Derselbe gehört durch den absoluten Mangel sämmtlicher Gliedmaassen zu den grossen Seltenheiten, während theilweiser Mangel etwas häufiger angetroffen wird.

Soweit ich die Literatur überblicken kann, finden sich nur 5 Fälle verzeichnet, welche den obenbeschriebenen an Vollständigkeit des Mangels aller Gliedmaassen gleichkommen.

Der erste Fall wurde nach einer von Matthäus Blaaw, Professor in Freiburg, stammenden Notiz mitgetheilt von A. E. Buchnerus in Acta Physico Medica Academ. Caesareae Leopold. Carol.

Vol. V. (1740) p. 179 und betrifft ein im Jahre 1688 geborenes Mädchen, das ein Alter von 2 Monaten erreichte[1]).

Der zweite Fall betrifft ein todtgeborenes Kind männlichen Geschlechts, beschrieben und abgebildet von Professor Isenflamm in Erlangen: Beiträge für die Zergliederungskunst von Isenflamm und Rosenmüller, Leipzig 1800, Bd. I, S. 268 und Taf. I Fig. 2.

Den dritten Fall erwähnt R. A. Rudolphi im Jahre 1804: Bemerkungen aus dem Gebiet der Naturgeschichte, Medicin etc. I, S. 179. Der Fall betraf ein Mädchen, das 1½ oder 2½ Monate gelebt hatte und bei Rudolphi's Anwesenheit in Paris im Palais Royal in Spiritus gezeigt wurde.

Ein vierter Fall, ebenfalls aus dem Anfang dieses Jahrhunderts stammend, wurde von Dupuytren beschrieben im Bulletin des sciences de la Societé philomatique T. III. p. 126. Die betreffende Notiz war ich nicht im Stande im Originale nachzusehen, da der fragliche Band auf der Münchener Staatsbibliothek fehlt.

Der fünfte Fall endlich findet sich abgebildet und beschrieben in A. G. Otto Monstror. sexcent. descr. anatom. 1841, p. 134 und Tab. XIV Fig. 1, und betrifft einen männlichen ausgetragenen Fötus.

Diese Fälle, im Zusammenhalt mit dem unsrigen, bieten manches Gemeinsame und lassen eine gewisse Gesetzmässigkeit in der Genese dieser Art Missbildung deutlich erkennen.

Zunächst ist hervorzuheben, dass in allen Fällen trotz des Mangels der Gliedmaassen Schulter- und Beckengürtel mit den dazu gehörigen Knochen und Muskeln normal vorhanden waren, so dass also die Entstehung dieser die Extremitäten stützenden knöchernen Gürtel sammt deren Muskeln, sich von dem Hervorsprossen der Extremitäten selbst als unabhängig erweist.

Auf dieses Verhältniss war bereits durch A. F. Veiel aufmerk-

[1]) Blaaw hatte im Jahre 1688 betreffs der Section ganz das gleiche Missgeschick wie ich im Jahre 1880. Er schreibt: „Cum puellam hanc monstrosam circa finem primi a nativitate mensi conspicerem et contemplarer, integra frui videbatur sanitate, ut etiam diutius eam superstitem futuram esse, omnes suspicarentur; ast, praeter vulgi opinionem, exeunte secundo aetatis suae mense, obiit. Promiserunt quidem parentes a me rogati, futurum ejusdem obitum se mihi nunciaturos, atque permissuros esse, ut sectione anatomica internam viscerum constitutionem explorarem; ast aliorum persuasionibus dein seducti, defunctum, corpus statim sepulturae dederunt."

sam gemacht worden, der im Jahre 1829 in einer Dissertation: Ueber mangelhafte Bildung der Extremitäten, Tübingen bei Schönhardt, das bis dahin vorliegende Material mit grossem Fleisse zusammengetragen und geordnet hat.

Da Veiel die betreffenden Belegstellen für diesen Satz, soweit die ältere Literatur in Betracht kommt, bereits angegeben, darf ich mich über diesen Punkt kurz fassen. Ich füge nur bei, dass auch der Fall von Otto (a. a. O.), sowie ein weiter unten zu erwähnender Fall von J. W. Hulke, ein Mädchen betreffend, dem die oberen Extremitäten fehlten, während die unteren vorhanden waren, und endlich unser eigener Fall die These vollkommen bestätigen.

Auf eine Beziehung dieser Thatsache zur Entwickelungsgeschichte werde ich weiter unten zu sprechen kommen.

Als zweiten Satz hebe ich hervor, dass in allen darauf untersuchten Fällen an Stelle der Acetabula wie bei Friederike H. sich häutige, eine entfernte Aehnlichkeit mit Brustwarzen zeigende Gebilde fanden, welche wohl nichts Anderes sein können als die in der frühesten Fötalzeit entstandenen, einfach vergrösserten, aber nicht weiter entwickelten Extremitätensprossen.

Zur Erläuterung dieses Satzes lasse ich die betreffenden Stellen der verschiedenen Autoren im Wortlaute folgen.

In der Beschreibung des Falles von A. E. Buchnerus resp. Matthaeus Blaaw heisst es a. a. O.: ... „inferius autem, ubi femora prodire solent, totum corpus finiebatur, ita ut ultimam ejus partem extremamque regionem constituerent nates et os coxendicis, in ipsa autem cute extrema, antrorsum duae prominerent papillae, iis simillimae quae ordinarie in mammis conspiciuntur“.

Bei Isenflamm a. a. O. heisst es „Rechts und links ist unten“ (da nämlich wo die unteren Extremitäten sein sollten) „ein Hautfortsatz, der einem Finger ähnelt, er ist aber weich und ohne Nagel“. Die betreffende Abbildung lässt deutlich erkennen, dass was hier mit einem Finger verglichen wird, offenbar dasselbe, hier nur etwas verlängerte, warzenartige, häutige Gebilde ist, welches bei Friederike H. mehr knopfartig auftrat.

In dem Rudolphi'schen Falle heisst es: „Die Lenden endigten sich nahe am Leibe mit einem rundlichen Stück, welches die Leute, die das Kind zeigten, ziemlich passend mit einer Brustwarze ver-

glichen, sowie das Stück selbst, das von der Lende vorhanden war, einer weiblichen Brust ähnelte".

Ueber Dupuytren's Fall war es mir, wie bereits angegeben, nicht möglich, das Original einzusehen.

Die (auch von Förster in seinem Werke: Die Missbildungen des Menschen, Taf. XI Fig. 1 copirte) Abbildung des Otto'schen Falles, zeigt auf das Deutlichste an Stelle des Oberschenkels, das in einer Umwallung liegende, warzenartige Gebilde. Wären wir nur auf den Otto'schen Text angewiesen gewesen, so würden wir dieses Verhältniss nicht haben erkennen können; dort heisst es betreffs dieser Bildungen nur: „Totum corpus normale, sed nullum habet extremitatum vestigium, quarum sedem parva nec profunda cicatrix obtinet".

Es sind jedoch nicht nur die Fälle absoluten Mangels sämmtlicher Extremitäten, welche dieses Verhalten zeigen, sondern dieselbe Bildung tritt uns entgegen in allen Fällen, in denen bei theilweisem Vorhandensein der anderen Extremitäten eine untere Extremität nicht zur Entwickelung gekommen ist.

Förster bildet a. a. O. Taf. XI Fig. 9 nach einem alten Flugblatt ohne Datum der Bibliothek zu Erlangen, ein Mädchen ab, das zwar beide Arme besitzt, dem aber die unteren Extremitäten vollständig fehlen. Auf der Höhe der Fettpolster, an Stelle der Oberschenkel, findet sich beiderseits eine deutlich ausgeprägte Warze.

In einem Falle von A. Hück (Froriep's Neue Notizen, Juli 1838; copirt bei Förster a. a. O. Taf. XI Fig. 2), der ein vierzehnjähriges Mädchen mit kurzen Armstümpfen und völligem Mangel der unteren Extremitäten betrifft, heisst es: „Statt der unteren Extremitäten ist die dem Acetabulum entsprechende Stelle der äusseren Körperoberfläche zu beiden Seiten gleichförmig gerundet, weich, und in der Mitte ihrer Wölbung mit einer runden, wenig erhabenen Warze versehen, welche rechts 6 Linien, links 1 Zoll im Durchmesser hält. Diese Warze kann willkürlich etwas hineingezogen werden und tritt dann wieder hervor. Unter der Warze, ihr entsprechend, fühlt man durch das beschriebene weiche, runde, einer Weiberbrust sehr ähnliche Polster den Knochen durch, welcher an der Stelle, wo sonst das Acetabulum sich befindet, wenig hervorragend und gleichförmig erscheint" [1]).

[1]) Nach einer Privatmittheilung aus Dorpat ist die fragliche Person, Eva Lauk,

In einem Falle von Saxtorph (dessen gesammelte Schriften, herausgegeben von P. Scheel, Kopenhagen 1803, S. 314) heisst es in der Beschreibung eines sechsmonatlichen Fötus mit anderweitigen Missbildungen: „Die rechte Unterextremität fehlte zugleich mit dem ungenannten Beine gänzlich; an der Hüfte, da wo diese Extremität hätte entspringen sollen, sass ein kleiner Beutel in der Haut, von der Grösse einer Nuss. Die Unterextremität der rechten Seite war dagegen sehr gut ausgewachsen."

Tiedemann (Zeitschrift für Physiologie, herausgegeben von Treviranus 1829, III. Bd., S. 1 und Taf. I) beschreibt ein wenige Tage nach der Geburt verstorbenes Mädchen, dem die unteren Gliedmaassen vollständig mangelten, während Oberarmstümpfe vorhanden waren: „Statt der unteren Extremitäten befanden sich seitlich am Becken zwei kleine, weiche, knochenlose Anhänge der Haut, gleichsam die Stelle andeutend, wo jene hätten hervorwachsen sollen."

In Maclauglin's Fall (Medical Times and Gaz. 1853, Dec. 10, p. 604 mit Abbildung) fehlten einem 6 Wochen alten, gesunden Knaben die unteren Extremitäten vollständig; statt der Oberarme waren kurze Stümpfe vorhanden. Nach der Abbildung entsprach die Hüftgegend ganz unserem Fall. „Marking the parts where the thigh's have been removed [1]), there is in each case a small nipple-like fold of skin, which is crossed by obscure lines as of cicatrix; but there is not the least trace of a rudimentary member."

Endlich theilt Dr. de Souza Fontes in diesem Archiv, 1871, S. 107 und Taf. V Fig. 1—3, den Fall eines fünfjährigen Knaben, Brasilianers, mit, welcher Rudimente einer linken oberen und einer linken unteren Extremität besass, dem dagegen beide Extremitäten der rechten Seite vollständig mangelten. An Stelle der rechten unteren Extremität hatte der Rumpf „die Gestalt eines Stumpfes, wie er nach der Exarticulation des Oberschenkels zurückbleibt, ohne dass jedoch eine Narbe vorhanden ist; nur auf der Höhe des

eine Esthin, noch am Leben. Dieselbe wurde vor einigen Jahren in Prof. Holst's gynäkologischer Klinik zu Dorpat vorgestellt. Die eventuelle Gewinnung der Leiche behufs genauer anatomischer Untersuchung sollte nicht verabsäumt werden.

[1]) Der Beobachter geht von der offenbar unrichtigen Ansicht aus, es handle sich um Spontan-Amputation.

Stumpfes besteht ein rundlicher Eindruck der Haut, einer Nabelnarbe ähnlich, in dessen Mitte die Haut gefaltet und von dunkler Farbe ist, ganz ähnlich einer weiblichen Brustwarze“[1]).

Das Verhältniss dieser Brustwarzen ähnlichen Gebilde zur umgebenden Musculatur, erhellt aus den Bewegungserscheinungen an denselben wie ich solche an Friederike H. und wie sie Hück an seinem Falle beobachtete (s. oben).

Die „Warzen“ sind Ansatzpunkte für die Beckenmuskeln, welche sich am Oberschenkel inseriren sollten.

Isenflamm und Otto haben an ihren beiden Objecten dieses Verhältniss auch anatomisch nachgewiesen. So sagt Isenflamm: „Die Glutaei, Obturatores und die übrigen Beckenmuskeln waren dünner als gewöhnlich und vereinigten sich zusammen da, wo die Acetabula hätten sein sollen . . . . . theilweise endigten sie sich (Psoas und Iliaci interni) auch am oberen Aste der Schaambeine“ (a. a. O. S. 271).

In ganz ähnlicher Weise fand Otto die Verhältnisse: „Neque in pelvi glutaeorum massa communis discerni potest; hi singulis fasciculis ad cutem in cicatricis regione tendunt, sed maximam partem pelvi adhaerent. Etiam uterque psoas et iliacus externus adsunt et anteriori pelvis margini et integumentis communibus adjacent“ (a. a. O. S. 134).

Nach alledem erscheint eine gleichmässige (stets sich wiederholende) Gestaltung der an Stelle der fehlenden Oberschenkel auftretenden, häutigen Bildungen mit deren Muskelansätzen so ausgesprochen, dass in der Entstehung derselben ein gesetzmässiger Bildungsvorgang nicht wohl verkannt werden kann. Und hieraus ergiebt sich für mich die weitere Folgerung, dass in der That, wie ich es oben ausgesprochen habe, die warzenartigen Gebilde an Stelle der Acetabula nichts Anderes darstellen, als die aus der

[1]) Ein von J. O. Whitney (Boston med. and surg. Journal. Vol. XC. 1874. p. 423) erwähnter Fall, betrifft ein „vor ca. 35 Jahren“ in Massachussets geborenes, und im Alter von 2½ Jahren verstorbenes Kind, dem beide untere Extremitäten und eine obere fehlten, während an der anderen Schulter ein Armrudiment vorhanden war. Whitney weiss aber nicht einmal anzugeben, welches Geschlecht das Kind hatte und es fehlt jede genauere Beschreibung der Hüftgegend. Dieser Fall konnte daher für die hier vorliegende Frage nicht verwerthet werden.

frühesten Fötalzeit stammenden, nicht weiter entwickelten Extremitätensprossen.

Es handelt sich hier also um eine Hemmungsbildung aus der frühesten Zeit der fötalen Entwickelung und nicht etwa um das Resultat von zufällig zu Stande gekommener Spontanamputation.

Das Fehlen jedes knöchernen Rudimentes in der häutigen „Warze" schliesst den Gedanken an Spontanamputation, selbst wenn man dieselbe in noch so frühe Zeit zurückverlegen wollte, absolut aus.

An den oberen Extremitäten ist das Vorkommen von Warzen an Stelle der fehlenden Extremitäten ebenfalls beobachtet worden, doch scheint ihr Vorkommen hier seltener zu sein.

Muskelansatzpunkte, in der Gegend wo die Cavitas glenoidea sein sollte, das hauptsächlichst Charakteristische, scheinen aber auch hier stets vorhanden zu sein, nur hat die darüberliegende Haut, welche an Stelle der unteren Extremitäten, wie es scheint, in allen Fällen warzenartig hervortritt, an der Schulter mehr Neigung zu verstreichen.

Bei Friederike H. fand sich beiderseits, symmetrisch, an der Rückseite des Acromion, je ein kleines längliches Grübchen, welches bei Bewegungen der Schulter etwas eingezogen wurde, offenbar also einen Muskelansatzpunkt bildete.

Ein ähnliches Verhältniss fand sich an den Präparaten von Isenflamm und von Otto. So sagt Isenflamm: „Der Supraspinatus, Infraspinatus und Subscapularis, der grosse runde Armmuskel und der grosse und kleine Brustmuskel vereinigten sich vorn an der vorderen Ecke der Schulterblätter, wo die Gelenkhöhle für den Kopf des Oberarmknochens sein sollte und befestigten sich auch da". Bei Otto heisst es: „Pectoralis major exstat, sed portio ejus sternalis cum fibris non extra, sed sursum ad portionem clavicularem pertinet, quae cum pectorali minore . . . ad scapulae finem excurrit, ubi ad haerescunt. Latissimus dorsi ad anteriorem scapulae finem progreditur."

Ein kleines Grübchen, ähnlich wie bei Friederike H., beschreibt J. W. Hulke, Lancet Dec. 2, 1876, p. 783, an der rechten Schultergegend eines 4½jährigen Mädchens, welchem beide oberen Extremitäten vollkommen fehlten, während die unteren vorhanden waren: „There is . . . a little dimple below the outer end of the right collar bone."

Während also in den meisten Fällen die Schulter resp. das

Claviculo-acromial-Gelenk mit glatter, nur zuweilen ein deutliches Grübchen zeigender, Haut bedeckt war, wird einmal auch eine deutliche Warze an Stelle der fehlenden Arme beschrieben. In einer Mittheilung: De Mutilatione brachiorum in puero, auctore J. H. D. (Duvernoi) (Commentarii Academiae Scientiarum Imperialis Petropolitanae Tom. VI. p. 249) heisst es: „corporis summum et nobilissimum ornamentum puero erat ademptum, videlicet utrumque brachium tam laevum quam sinistrum, hinc sedes ista vacua, plana, nudaque, in cujus centro papilla, seu exigua verruca, cute conflata, oblonga, grani tritici magnitudine, ac mobilis erat conspicua.

Die Verhältnisse an der Schulter zeigen also im Wesentlichen ein analoges Verhalten wie die an der Hüfte.

Leider giebt uns die Entwickelungsgeschichte über die hier in Frage kommenden Verhältnisse keinen genügenden Aufschluss, sowohl bezüglich des vollständigen Vorhandenseins eines mit allen Muskeln versehenen Schulter- und Beckengürtels bei fehlenden Extremitäten, als bezüglich der etwaigen Ursache für das Stehenbleiben der Entwicklung der ersten Anlage der Extremitätensprossen selbst.

Nach Kölliker sind wir noch weit entfernt, eine volle Einsicht in die wichtigsten, auf die Entwicklung des Muskelsystems sich beziehenden Vorgänge zu besitzen.

In seiner neuesten Publication, dem Grundriss der Entwicklungsgeschichte etc., Leipzig 1880, giebt er auf S. 65, Fig. 51 den Querdurchschnitt durch die Beckengegend eines Hühnerembryo mit eben hervorsprossenden hinteren Extremitäten, vom 5. Tage. Die Extremitätenstummel werden in diesem Stadium allein aus der mit dem Hornblatt überzogenen Hautplatte des Rückens gebildet, in welche Anlage sich die von den Urwirbeln losgelöste Muskelplatte (Rückentafel von Remak) etwas hineinerstreckt.

Man könnte sich nun vorstellen, das Nichthineinwachsen der Muskelplatte in die Extremitätenanlage, während der frühesten Fötalzeit sei die Ursache des später zu Tage tretenden Mangels der Extremitäten.

Allein diese Annahme hat zur Vorbedingung, dass die Extremitätenmuskeln in der That, wie Kleinenberg und Balfour nachzuweisen versuchten, aus der Muskelplatte hervorgehen.

Kölliker jedoch hält diese Angabe nicht für erwiesen und glaubt, die Annahme einer selbständigen Entstehung der Gliedermuskeln sei vorläufig ebenso gerechtfertigt; auf keinen Fall wüchsen die Muskelplatten als solche in die Extremitätenanlagen hinein (a. a. O. S. 306).

Stets auch spricht Kölliker von Extremitätengürtel- und Extremitätenmuskeln als von zusammengehörigen Bildungen, während unsere Beobachtungen an Missbildungen doch mit Entschiedenheit darauf hinweisen, dass die Extremitätengürtelmuskeln ein von den Extremitätenmuskeln unabhängiges Bildungscentrum besitzen müssen.

Es ist wohl mit Sicherheit zu erwarten, dass hier spätere Untersuchungen die bis jetzt noch vermisste Aufklärung bringen werden.

Ein dritter Punkt, auf den ich aufmerksam machen möchte, ist die Stellung des Steissbeins.

Bei Neugeborenen zeigt das Steissbein im Allgemeinen eine geradere Richtung als im späteren Lebensalter, indem seine Spitze sich allmählich mehr nach vorwärts krümmt.

Das Ende des Steissbeins ist aber durch das Ligamentum caudale mit der äusseren Haut verwachsen und diese wird, wenn die Krümmung des Steissbeins zunimmt, etwas gezerrt. Auf diese Weise kommt zuweilen das kleine Grübchen (Foveola coccygea) zu Stande, auf welches neuerdings Ecker aufmerksam gemacht hat. (A. Ecker, Der Steisshaarwirbel etc., Arch. f. Anthropol. Bd. 12 Hft. 2.)

Es scheint fast, als ob die Krümmung des Steissbeins und damit wohl die Weite der ganzen unteren Beckenapertur in irgend welcher Beziehung zu einer Wirkung der unteren Extremitäten stehe, denn es ist auffallend, dass nicht nur bei Friederike H. das Steissbein gerade war, so dass die derbe und kräftige Spitze desselben nebst den beiden Tubera ischii eine der 3 Stützen bildete, auf welchen sich das erst 5 Monate alte Kind mit nur geringer Unterstützung aufrecht zu erhalten im Stande war, sondern dass wir der gleichen Bildung auch in dem Falle von Hück begegnen.

Hück schreibt, nachdem er hervorgehoben, dass das grosse Becken wohlgeformt und die Krümmung der Hüftkämme normal gewesen sei: „die Krümmung des Kreuzbeins war sehr gering; seine Spitze gerade abwärts gerichtet, verband sich unbeweglich mit dem

breitgedrückten Schwanzbeine, so dass dieses nebst den beiden Sitzbeinhöckern, die drei Stützpunkte bilden, wenn das Kind aufrecht an die Wand gelehnt wird, um den Spielen und Beschäftigungen seiner Geschwister zuzusehen. Auch die Sitzhöcker sind stark ausgebildet und stehen 5 Zoll von einander ab. Die untere Beckenöffnung ist sowohl von rechts nach links, als auch von hinten nach vorn gemessen um 1 Zoll weiter als beim normal gebildeten Becken" .... Leider sind die übrigen Fälle von vollständigem Mangel der unteren Gliedmaassen auf dieses Verhältniss nicht untersucht.

Ein vierter und vielleicht der wichtigste Punkt, der unsere Aufmerksamkeit in Anspruch nimmt, ist das Verhalten des Rückenmarks bei Mangel aller Gliedmaassen.

Bisher liegen nur 2 Untersuchungen des Rückenmarks vor, die zwar annähernd das gleiche Resultat ergeben haben, bei welchen aber nach dem damaligen Stande der Wissenschaft von einer genaueren Untersuchung der histologischen Structur dieses Organs nicht die Rede sein konnte.

Die erste Beobachtung rührt von Tiedemann her und betrifft, wie bereits erwähnt, ein Kind, das zwar kurze Armstümpfe besass, welchem aber die unteren Extremitäten vollständig fehlten. Tiedemann schreibt (a. a. O.) folgendermaassen: „Mein Augenmerk bei der inneren Untersuchung war vor Allem auf die Beschaffenheit des Rückenmarks und seiner Nerven gerichtet .... Zu meinem nicht geringen Erstaunen zeigte sich das Rückenmark ungemein dünn, schmal, und nicht ganz 2 Linien breit. Bei einer Vergleichung dieses Rückenmarks mit dem eines neugeborenen, ausgebildeten Kindes, ergab es sich, dass es um mehr als die Hälfte schmäler und dünner war. Die aus dem Rückenmark entspringenden unteren Nackennerven, welche das Armgeflecht zusammensetzen, waren sehr klein und das Rückenmark bildete an ihrer Ursprungstelle keine Anschwellung, wie es im normalen Zustande der Fall ist. Auch die Lenden- und Heiligenbeinnerven erschienen ungewöhnlich dünn. Der in der früheren Zeit des Fötuszustandes vorkommende Kanal des Rückenmarks war noch zugegen und mit etwas Flüssigkeit gefüllt. An dem Hirn nahm ich keine Abweichungen wahr. Auch der sympathische Nerv wurde untersucht, um auszumitteln, ob derselbe vielleicht dünner und zarter sei, allein er zeigte sich mit den

längs der Wirbelsäule liegenden Ganglien ganz regelmässig gebildet."

Die zweite Untersuchung des Rückenmarks stellte Otto an. Derselbe schreibt darüber (a. a. O.): „Medulla spinalis, maxime inferior ejus pars sanguine coagulato obtecta est; ceterum nihil vitii contraxit, nisi quod intumescentiae media et inferior prorsus desiderantur. Medulla enim spinalis in prima et secunda colli vertebra crassissima est, unde paullatim crassitie decrescit, et praeterea nimis longa est, quum usque in tertiam lumborum vertebram descendat. Omnes nervi inveniuntur et naturalem crassitudinem habent praeter eos, qui brachiis et pedibus destinati sunt."

Nach dem gegenwärtigen Stande unserer Kenntnisse ist zu erwarten, dass ein völliges Fehlen sämmtlicher motorischer und sensibler Bahnen der 4 Extremitäten sich im Rückenmark durch ein wesentlich abnormes Verhalten der Structur desselben wiederspiegeln müsste.

Wir wissen durch v. Gudden's Versuche, dass nach der Entfernung motorischer und sensibler Endorgane, die mit letzteren in Verbindung stehenden Nervenbahnen im Rückenmark und Gehirn atrophiren.

Die von Tiedemann und von Otto gefundene Verschmälerung des Rückenmarksdurchmessers war daher a priori zu postuliren, ebenso das Fehlen der Hals- und Lendenanschwellung.

Ein weiteres Postulat auf Grund unserer gegenwärtigen Kenntnisse von der Morphologie und Physiologie des Rückenmarks würde dahin gehen, dass bei völligem Mangel aller Extremitäten in der motorischen Bahn die grossen Ganglien in den Vorderhörnern mehrentheils fehlen und die Pyramiden verkleinert sein müssten; während in der sensiblen Bahn Verminderung der Ganglien der Hinterhörner sowie der nervösen Bestandtheile der Substantia gelatinosa zu erwarten wäre.

Während die ebengenannten Befunde im Rückenmark mit hoher Wahrscheinlichkeit vermuthet werden können, würde auch eine Untersuchung des Gehirns Interesse bieten, ganz besonders betreffs der in neuerer Zeit so vielfach ventilirten Frage der Localisation motorischer Bahnen in der Gehirnrinde.

Thiere denen alle 4 Extremitäten entfernt werden, gehen regelmässig zu Grunde. Das Thierexperiment konnte daher bisher das von der Natur selbst gelieferte Resultat nicht ersetzen.

Um so mehr ist es zu bedauern, dass der Leichnam Friederike H.'s einer wissenschaftlichen Untersuchung nicht zugänglich gemacht werden konnte.

Zum Schlusse lasse ich noch eine Zusammenstellung der Beobachtungen folgen, welche bisher in der Literatur über das Verhalten der Gefässe bei Mangel der Gliedmaassen vorliegen. Liegt es doch nahe, auch das Verhalten der Gefässe für die Entstehung der Missbildung in Anspruch zu nehmen. Nach meiner Meinung sind diese Gefässanomalien nur secundärer Natur.

Isenflamm äussert sich über seinen Fall (a. a. O. S. 270) folgendermaassen:

„Bei der anatomischen Untersuchung fanden sich alle inneren Organe normal .... Rechts erschien die Art. innominata mit ihrer Theilung in die Subclaviam und Carotidem. Die Subclavia war sehr dünn und klein und verästelte sich am Schulterblatte. Links entstanden beide Stämme wie gewöhnlich aus dem Bogen der Aorta.

Die Art. iliaca sive externa cruralis gab kleine Aeste ausserhalb an die Beckenmuskeln. Die Circumflexa ilei und epigastrica entstanden daraus .... Die Venae subclaviae und crurales waren auch sehr dünn und nahmen wenige Aeste auf."

Tiedemann fand bei seinem Kinde mit kurzen Armstümpfen und völligem Mangel der unteren Extremitäten das Herz normal. „Die Achsel- und Schenkelpulsadern waren sehr klein und endigten sich zugespitzt und geschlossen" (a. a. O. S. 3).

Duvernoi (a. a. O. p. 259) äussert sich über die Gefässvertheilung bei dem Knaben, dem beide Arme fehlten, folgendermaassen:

„Toto tractu seu spatio cor inter et juguli principium, conspectus vasorum naturae legibus exacte respondebat, videlicet arteriarum, aeque ac venarum trunci et rami ac eorumdem ortus, incessus, numerus, conformatio et distributio, quae omnia, ut dixi, a corde usque ad juguli initium, cuiusvis deformitatis erant expertia. Jam a quo, vasa collo et capiti propria, a subclaviis, ut moris est, discedere incipiunt, insolita mutatio spectaculumque novum, consuetis legibus naturae minime accommodatum, manifestari incipit; nam postquam unius fere lineae intervallo seu latitudine, ambo arteriae aeque ac venae subclaviae trunci, a consociis colli et

capitis sunt digressi, subito gradum veluti sistentes, ac mirum in modum gracilescentes, viam longius prosequi desinunt, eoque deficiunt, quo alias in vasa axillaria propagantur. Ex adverso, colli et capitis vasa proportionem aetati debitam excedentia, haud minus quam in adulto crassa et ampla sunt conspicua“ ....

Bei Otto (a. a. O. S. 134) finden wir nur folgende kurze Notiz:

„Arteria subclavia admodum tenuis est et in musculos membranamque distribuitur; idem valet de crurali obturatoriaque; etiam hypogastrica solito minor est.“

XIX.

Kleinere Mittheilungen.

Ein parasitischer Steisszwilling.

Von Dr. M. Simmonds,
Assistenzarzt an der chirurgischen Klinik zu Kiel.

(Hierzu Taf. XIV. Fig. 1—2.)

Vor Kurzem kam auf der Klinik des Herrn Geheimrath Esmarch eine angeborene Steissgeschwulst zur Beobachtung, welche wegen mancher Eigenthümlichkeiten der Mittheilung werth scheint.

Am 24. Mai brachte eine Frau ihren neunwöchentlichen Sohn behufs Entfernung einer Geschwulst am Rücken, welche seit der Geburt langsam an Grösse zugenommen hatte, in's Krankenhaus. Missbildungen sollen in der Familie nicht vorgekommen sein. Ihre beiden anderen Kinder sind wohl entwickelt. Schwangerschaft und Geburt verliefen normal.

Auf dem Rücken des kräftig gebauten Knaben haftet mit breiter Basis in der Ausdehnung vom unteren Theil der Brustwirbelsäule bis hinab zum Kreuzbein eine stark prominirende halbkuglige Geschwulst, welche nach links in einen freien Fortsatz ausläuft. Der Umfang der Basis der Geschwulst beträgt ca. 25 Cm., die Höhe 5 Cm., die Länge des Fortsatzes 10 Cm. Die gesammte Geschwulst wird von einer Fortsetzung der Rückenhaut überkleidet, welche links sich glatt hinüberschlägt, während sie rechts, oben und unten eine 2 Cm. tiefe Falte bildet.

An der linken Seite der Geschwulst dicht oberhalb des Abgangs des Fortsatzes befindet sich ein kleiner Hodensack und Penis. Letzterer besitzt eine wohl ausgebildete Eichel, ist indess undurchbohrt. Dafür findet sich oberhalb seiner Wurzel eine Oeffnung, durch welche feine Sonden ca. 1 Cm. tief eingeführt werden können. Im Hodensack sind keine Hoden fühlbar. Auf dem unteren Drittel der Geschwulst

findet sich eine 2 Cm. lange querverlaufende Einziehung der Haut und unterhalb dieser ein kleines trichterförmiges Grübchen, welches dem Anus entsprechen dürfte.

Die Geschwulst ist sehr weich, in den oberen Partien fluctuirend. Im unteren Theil fühlt man eine thalergrosse Knochenplatte, an die das Skelett des Fortsatzes sich ansetzt. Der Fortsatz besteht aus einem fingerbreiten etwas abgeplatteten Cylinder, dem in seitlich luxirter Stellung ein verkümmerter Fuss anhaftet. Der Fuss theilt sich in zwei nagelführende Zehen; der kleineren sitzt seitlich eine nagelführende Phalanx an, der grösseren ein kleiner Hautzapfen. Passive Beweglichkeit des Fortsatzes ist in ziemlicher Ausdehnung gestattet, active scheint zu fehlen.

Da der Wirbelkanal des Kindes dicht oberhalb des Tumors klaffte, wurde eine Communication des oberen fluctuirenden Theiles der Geschwulst mit dem Markkanal vermuthet. Das Verhalten der durch Punction entleerten Flüssigkeit bestätigte diese Annahme. Herr Geheimrath Esmarch sah sich daher veranlasst von einer Totalexstirpation Abstand zu nehmen und sich auf eine Amputation des Fortsatzes sammt dem unteren Drittel der Geschwulst zu beschränken. Die Operation verlief günstig; mehrere spritzende Gefässe wurden leicht gefasst, so dass die Blutung eine unbedeutende war. Narcotica und Carbolpräparate wurden nicht angewandt.

In der ersten Zeit nach dem Eingriffe zeigten sich keine beunruhigenden Symptome. Plötzlich, am dritten Nachmittage wurde das Kind soporös und starb wenige Stunden später. Die Section gab keine genügende Erklärung für diesen Ausgang. Atelectatische Lungenpartien, Ecchymosen der Pleura, schleimiger Inhalt kleiner Bronchien deuteten auf einen mässigen Bronchialkatarrh; lobuläre Infiltrate fehlten. Die Anämie der Organe war keine übermässige. Hirn und Rückenmark boten nichts Abnormes.

Die Verbindung der Geschwulst mit dem Träger ist einmal durch eine Fortsetzung der tiefen Rückenfascie, dann durch Fasern des aus der Wirbelspalte vortretenden Durasackes vermittelt. Die Hauptgeschwulst enthält zwei Höhlen, deren Grenzen äusserlich nicht erkennbar sind. Die der Wirbelsäule nächstliegende ist collabirt, wird ringsum von Dura mater, nur an einer Seite von dem hier auffällig verbreiterten von Pia überzogenen Lendenmarke des Kindes begrenzt. Es ist dies der punctirte Hydrorachissack (Fig. 2 c).

Die weiter nach Aussen gelegene zweite Höhle (Fig. 2 d) ist grösser. Sie grenzt nach Innen an den Dursack und ruht auf der erwähnten Knochenplatte, dem verkümmerten Becken des Pygopagen. Nach Ablösung der derben Bindegewebshüllen dieses Sackes, welcher in einem dicken Fettpolster eingebettet liegt, findet sich ein zartwandiger innen mit Epithel ausgekleideter Sack, welcher zierliche Darmschlingen enthält. Diese stellen ein ca. 50 Cm. langes beiderseits blind endigendes Rohr vor, welches durch ein Nerven, Gefässe und Lymphdrüsen führendes Mesenterium an die hintere Wand des Sackes befestigt ist. Das eine schmalere Ende des Darms ist leer, das andere breitere enthält einen weissen verfetteten aus Zellfragmenten bestehenden Brei. Die einzelnen Schichten der Darmwand sind mikroskopisch erkennbar, der Epithelüberzug der Zotten gut erhalten.

In dem diese Höhle umgebenden Fettgewebe finden sich links unten zwei halb erbsengrosse eiförmige Gebilde, welche mikroskopisch eine dicke gefässreiche Bindegewebshülle und innerhalb dieser zahlreiche gewundene epithelbekleidete Schläuche

erkennen lassen, ein Befund, welcher dem von Luschka[1]) in einem ähnlichen Falle mitgetheilten, durchaus entspricht. Luschka liess es in seinem Falle unentschieden, ob es sich um Hoden oder Nieren handelte. Endlich findet sich in der Gegend der äusseren Genitalien des Pygopagen ein epithelbekleideter bohnengrosser Sack, die Harnblase, in welche die oberhalb des Penis mündende Urethra führt.

Die Nerven der Geschwulst entspringen direct aus den Sacralnerven. Die Arterien anastomosiren vielfach mit denen des Kindes. Eine Injection derselben war wegen der Durchtrennung des Tumors bei der Operation nicht möglich. Quergestreifte Muskelfasern fehlen in der Hauptgeschwulst, dagegen spannen sich zierliche Muskeln und Sehnen zwischen den einzelnen Skelettheilen aus.

Die dem Peritonealsack anliegende Knochenplatte (f) entspricht dem linken Hüftbein. Man erkennt an ihm Crista ossis ilei, Spina anterior superior, Linea arcuata externa, Tuberositas ossis ischii (i), Incisura ischiadica (h). Durch letztere geht der Hauptnerv der Extremität. Ein ziemlich derbes Band, unter welchem die Hauptgefässe derselben verlaufen, entspricht seiner Lage nach dem Ligamentum Poupartii. Verbunden mit dem linken Hüftbein durch knorplige Massen findet sich ein bohnengrosser unregelmässig gestalteter Knochen (g), welcher wohl dem verkümmerten rechten Darmbein entsprechen dürfte. Der Oberschenkel (k) ist kurz und platt. Das Hüftgelenk ist durch die Operation zerstört worden. Die Tibia (l) ist lang, S-förmig gekrümmt. Patella und Fibula fehlen. Die Fusswurzelknochen sind durch knorplige Gebilde (m) ersetzt, deren eines viel Aehnlichkeit mit einem Calcaneus hat. Die Zehen besitzen je drei Phalangen (n). Der kleineren Zehe sitzt seitlich eine vierte an. —

Erklärung der Abbildungen.

Taf. XIV Fig. 1—2.

Fig. 1. Ansicht des Tumors vor der Operation. An der linken Seite sind Hodensack, Penis und Harnröhrenmündung sichtbar.

Fig. 2. Ansicht des Tumors nach Präparation und Maceration des Skeletts. a Rückenmark des Kindes. b Dura mater des Kindes. c Eröffneter Hydrorachissack. d Eröffneter Peritonealsack. e Darmschlingen. f Linkes Hüftbein. g Rechtes Hüftbein. h Incisura ischiadica. i Sitzbeinknorren. k Femur. l Tibia. m Knorpliger Tarsus. n n Phalangen.

[1]) Dieses Archiv. XIII. 141.

1.

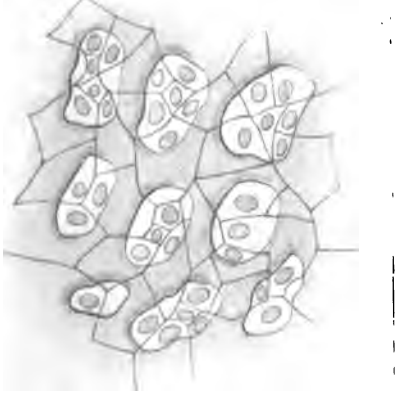

erken
Falle;
entsch
der C
grosse
thra
terien
wegen
gestre
liche
Hüfth
arcus
geht
Haupt
partil,
bohne
merte
platt.
lang,
durch
canet
seitli

LIBRARY OF THE UNIVERSITY OF CALIFORNIA

Fig.

Fig.

[1])

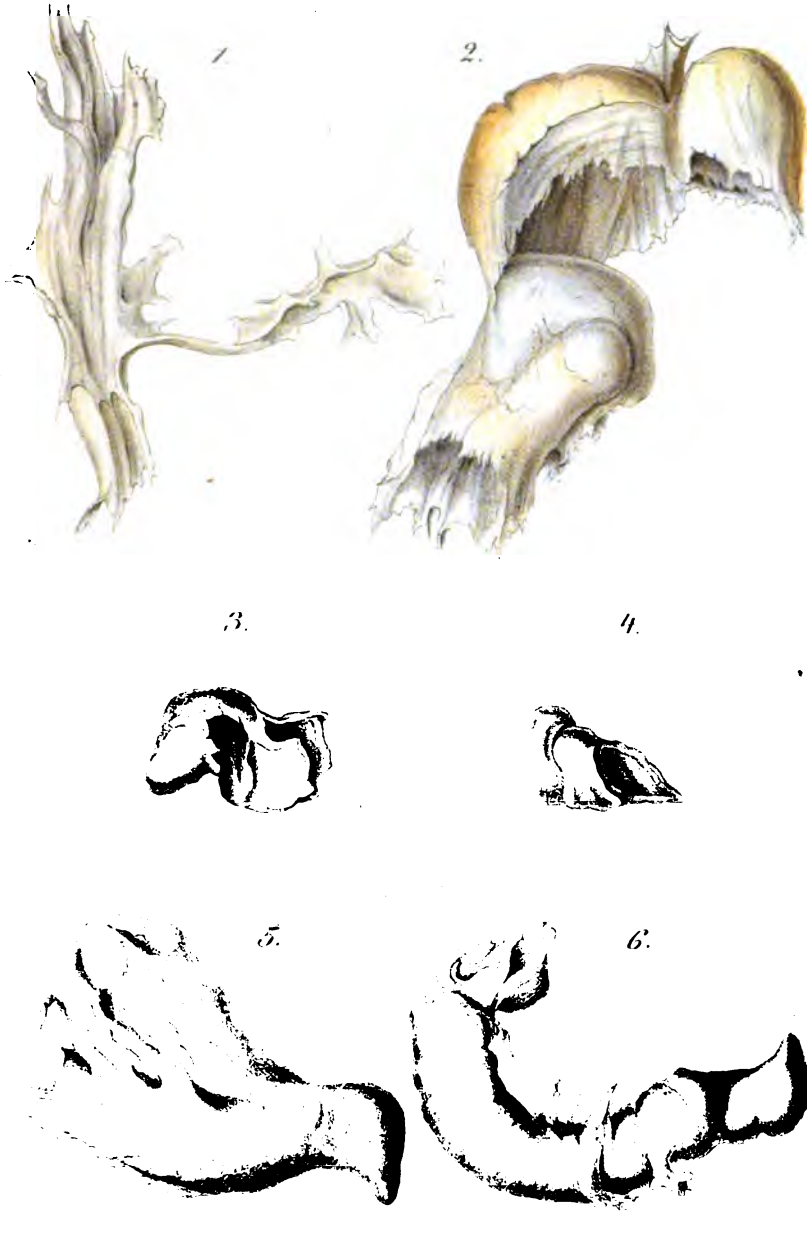

Rabus Sohn



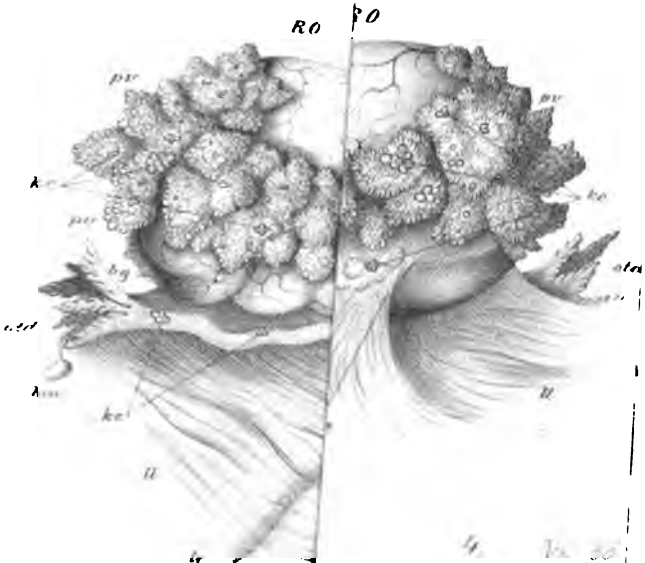

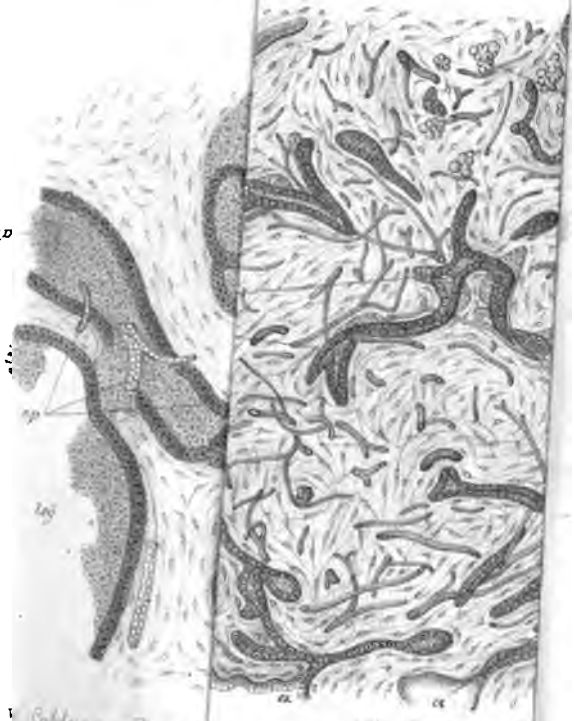

Coblenz ad nat. Alb. Eichstätt

OF THE
UNIVERSITY
OF

pw
6.
kc
bg
8
tps
bg

LIBRARY
OF THE
UNIVERSITY
OF
CALIFORNIA

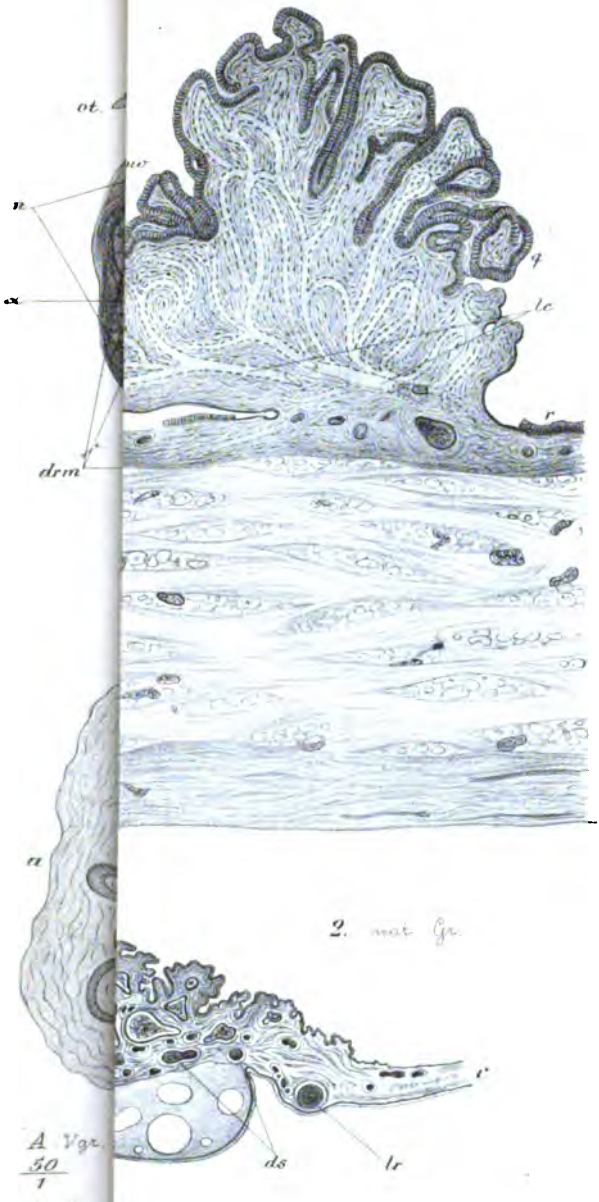

Alb. Schütze Lith. Inst. Berlin.

f
äl
c
is
g


OF THE

LIBRARY
OF THE
UNIVERSITY
OF

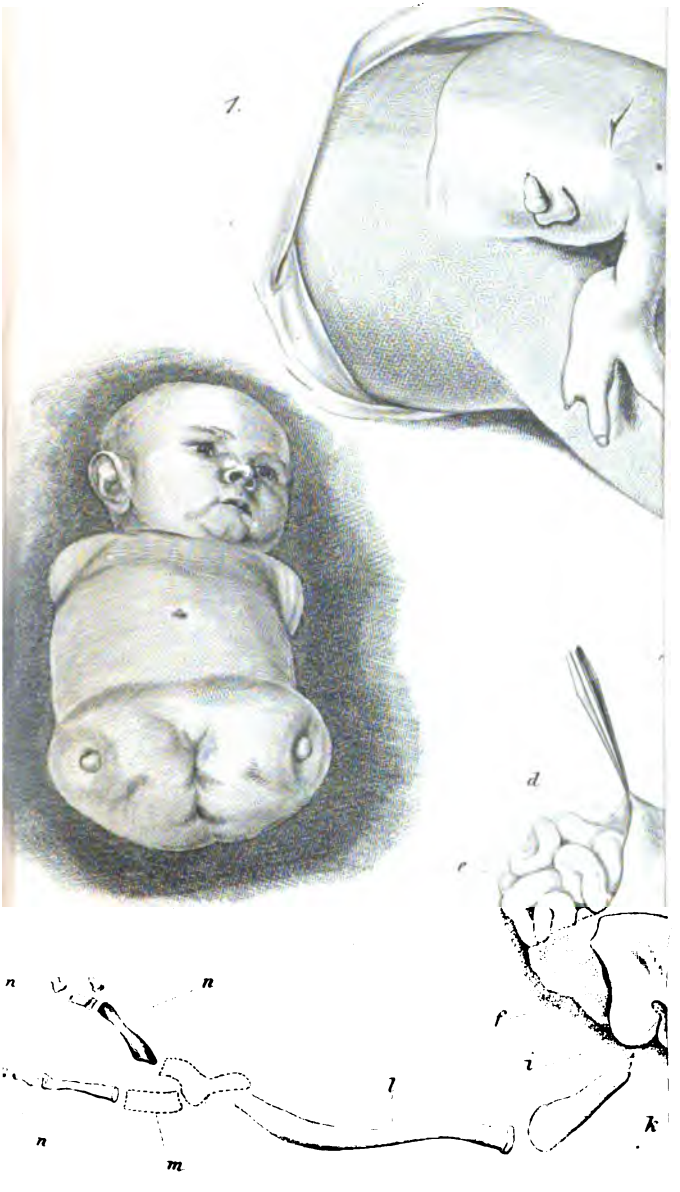
1.
d
n
n
n
m
l
i
k

LIBRARY
OF THE
UNIVERSITY
OF
CALIFORNIA

OF THE UNIVERSITY OF CALIFORNIA

Archiv
für
pathologische Anatomie und Physiologie
und für
klinische Medicin.

Bd. LXXXII. (Achte Folge Bd. II.) Hft. 3.

XX.

Beiträge zur Anatomie des miliaren Tuberkels.

I. Ueber Lebertuberculose [1]).

Von Prof. Dr. Julius Arnold in Heidelberg.

(Hierzu Taf. XV.)

In einer früheren Mittheilung [2]) habe ich auf das Vorkommen lymphatischer Knötchen in gesunden und kranken Lungen, sowie insbesondere auf das Verhalten derselben bei der Staubinhalation aufmerksam gemacht. Diese Befunde sind für mich die allerdings nicht blos zufällige Veranlassung gewesen, die miliaren Tuberkel der Lunge, sowie anderer Organe einer eingehenden Untersuchung zu unterziehen. Dieselbe hat bezüglich des Baues, der Entstehung und der weiteren Geschicke dieser Gebilde zu Ergebnissen geführt, welche nicht nur über diese Verhältnisse, sondern auch über das anatomische Wesen der tuberculösen Prozesse überhaupt weitere Aufschlüsse erwarten lassen.

Wenn ich den Bericht über diesen Gegenstand mit der Darstellung der Lebertuberkeln beginne, so waren für mich folgende

[1]) Nach einem Vortrag, gehalten den 1. Juni d. J. in der medicinischen Section des naturhistorischen Vereins in Heidelberg.

[2]) J. Arnold, Ueber das Vorkommen lymphatischen Gewebes in der Lunge. Dieses Archiv Bd. 80. 1880.

Gründe bestimmend: Einmal treten die Tuberkel in der Leber unter Verhältnissen auf, durch welche eine Verwechselung mit anderen sonst ähnlichen Gebilden ausgeschlossen ist. Die Formen, in denen sie daselbst vorkommen, sind ziemlich gut gekannt. Ferner sind dieselben, wie unten gezeigt werden soll, sehr häufige Erscheinungen; das zur Verfügung stehende Beobachtungsmaterial ist somit ein reichliches. Endlich ist eine Zerlegung in feine Serienschnitte leichter ausführbar, wie z. B. bei den Tuberkeln der serösen Häute, welche sonst als ein besonders geeignetes Untersuchungsmaterial betrachtet werden.

Wie bekannt unterscheidet man zwei Formen von Lebertuberkeln, kleinere miliare Knötchen und grössere Gebilde, welche durch Conglomeration der letzteren zu Stande kommen sollen. Für diese Conglomeratknoten ist schon seit längerer Zeit eine Beziehung zu den Gallengängen nachgewiesen und Virchow[1]) betont mit Recht, dass man „sich meist mit den grossen Gallengangstuberkeln begnügt" und die kleinen miliaren Formen übersehen hat. Orth[2]) bezeichnet die letzteren als disseminirte Tuberkel zum Unterschied von der in der Art grosser Knoten sich darstellenden Tuberculose der Gallengänge. Aus dem Mitgetheilten geht hervor, dass die Beziehung der grösseren Tuberkelknoten zu diesen eine wohl gekannte Erscheinung ist. Von den miliaren Tuberkeln gilt dies nicht; wenigstens konnte ich nur bei Langhans[3]) eine diesbezügliche Notiz finden. Derselbe hebt hervor, dass in der äussersten Zone der Tuberkel fast regelmässig noch Gruppen und Reihen wohl erhaltener Leberzellen oder Gallengänge mit schön conservirtem Epithel getroffen werden. Ich kann diese Beobachtung nicht nur bestätigen, sondern auch dahin erweitern, dass in vielen miliaren Tuberkeln der Leber dicht gelagerte und offenbar neugebildete Gallengänge getroffen werden.

Die Form dieser aus neugebildeten Gallengängen bestehenden Knötchen ist meistens eine rundliche, zuweilen etwas unregelmässige; ihre Grösse wechselt zwischen derjenigen submiliarer und miliarer Gebilde; beide sind für das unbewaffnete Auge selbst in dem Sta-

[1]) Virchow, Geschwulstlehre. Bd. II. S. 641.

[2]) Orth, Ueber localisirte Tuberculose der Leber. Dieses Archiv Bd. 66. 1876.

[3]) Langhans, Ueber Riesenzellen mit wandständigen Kernen etc. Dieses Archiv Bd. 42. 1868.

dium der mehr oder weniger vorgeschrittenen Verkäsung schwer kenntlich. Dieselben liegen gewöhnlich, wenn auch nicht ausschliesslich, in den interacinösen Bindegewebszügen, und zwar in den sog. Knotenpunkten. Die Zahl der Gallengänge ist verschieden; manchmal findet man nur einzelne gewundene Kanäle, während das lymphatische Gewebe in grösserer Menge vertreten ist; in anderen Fällen sind aber die Gallengänge zahlreicher, liegen dichter und verlaufen stark gewunden (Fig. 1). Die Knötchen setzen sich dann wesentlich aus ihnen zusammen, in ihren Scheiden ist das lymphatische Gewebe eingebettet. Nicht selten konnte ich an den Gallengängen deutliche Theilungen beobachten; dagegen war ich nicht im Stande, darüber Gewissheit zu erlangen, ob dieselben sich netzförmig verbinden oder nicht. Sie verlaufen so stark gewunden, die Knäule sind oft so dicht, dass eine Entscheidung betreffs dieses Punktes zu schwierig ist. Dass wir es in diesen Kanälen wirklich mit Gallengängen zu thun haben, geht aus dem unzweifelhaft epithelialen Charakter der zelligen Auskleidung, sowie aus deren Beziehung zu grösseren Gallengängen hervor. Gar nicht selten lassen sich die in den Knötchen gelegenen Kanäle bis zu solchen verfolgen. Entscheidend ist in dieser Beziehung der Befund an Präparaten, bei denen eine Injection der Gallengänge vorgenommen ist. Man trifft dann an denjenigen Stellen, an welchen noch keine Verkäsung eingetreten und das Lumen der Kanäle noch durchgängig ist, dieses mit Injectionsmasse gefüllt.

Ausserdem kommen in den miliaren Tuberkeln sehr häufig vereinzelte Leberzellen und Leberzellensäulen vor; die Leberzellen sind meistens etwas kleiner, selten grösser und zeigen ein auffallendes Verhalten der Kerne, welche sich mit Hämatoxylin und Alauncarmin intensiv färben. Ob dieses Verhalten mit Theilungsvorgängen in Beziehung zu bringen ist, soll an dieser Stelle nicht erörtert werden. Sowohl die Leberzellen als die Leberzellensäulen sind von etwas stärker entwickelten Bindegewebszügen eingescheidet; besonders auffallend ist dieses Verhältniss, wenn diese Gebilde wie gewöhnlich in den peripherischen Abschnitten der Tuberkel gelegen sind, während bei den im Centrum befindlichen eine solche Umhüllung häufig vermisst wird.

Es ist oben bereits erwähnt worden, dass die Zusammensetzung der Knötchen aus Gallengängen und lymphatischem Gewebe wechselt,

indem bald der eine, bald der andere Bestandtheil in grösserer Menge vertreten ist. Ich habe dem Gesagten noch hinzuzufügen, dass es sehr viele Knötchen giebt, in denen nur vereinzelte kleinere oder die Quer- und Schiefschnitte grösserer Gallengänge getroffen werden. In dem letzteren Fall erhält man mehr den Eindruck, als ob die Tuberkel in den Scheiden dieser sich entwickelt hätten. Berücksichtigt man, dass die miliaren Tuberkel der Leber auch zu den Umhüllungen der Blutgefässe sehr häufig in einem solchen Verhältniss stehen, so gewinnt die eben angedeutete Möglichkeit an Wahrscheinlichkeit. Dass die in den Gefässscheiden gelegenen miliaren Lebertuberkel ausschliesslich aus lymphatischem Gewebe sich zusammensetzen und weder kleinere noch grössere Gallengänge einschliessen, ist selbstverständlich. Dagegen scheint mir die Thatsache einer besonderen Betonung werth, dass die miliaren Tuberkel der Leber weder bezüglich ihres Standortes noch bezüglich ihres Baues eine vollkommene Uebereinstimmung darbieten. Man könnte mit Rücksicht auf diese Verhältnisse geneigt sein, drei Formen zu unterscheiden, von denen die eine durch ihre Lage in den Gefässscheiden und durch ihre ausschliessliche Zusammensetzung aus lymphatischem Gewebe und die zweite bei gleichem Bau durch ihre Beziehung zu den Umhüllungen grösserer Gallengänge charakterisirt wäre, während die Eigenart der dritten durch den Befund neugebildeter Gallengänge gegeben sein würde. Meines Erachtens hätte aber eine solche Eintheilung, wenn auch in Anbetracht der Verschiedenheit des Standortes und der Zusammensetzung eine gewisse Berechtigung, so doch anderer Seits auf keine sehr grosse Bedeutung Anspruch, weil es sich nicht um Arten handelt, die ihrem Wesen und ihren Entstehungsbedingungen nach verschieden sind. Die Thatsache, dass alle drei Formen gar nicht selten in demselben Fall in grosser Zahl nebeneinander getroffen werden, ist für mich in diesem Sinn entscheidend. Dazu kommt noch, dass ihre wechselnde Zusammensetzung sich ungezwungen aus der Verschiedenartigkeit ihrer Entwickelungsstätte ableiten lässt. — Dass bei der dritten Form die Gallengänge wirklich neugebildet sind, darauf weist die ganze Erscheinung — die gegenseitige dichte Lagerung, der stark gewundene Verlauf, sowie endlich die Structur dieser Kanäle hin, welche von den normalen in den interacinösen Bindegewebszügen gelegenen Gallengängen nicht nur durch die ge-

ringeren Durchmesser, sondern auch durch die häufige nicht so deutliche Begrenzung der Zellen sich unterscheiden; auch ein Lumen ist in ihnen nicht immer nachweisbar. Bei 120 Leichen, welche ich untersuchte, um die Anordnung der Gallengänge unter normalen und pathologischen Bedingungen kennen zu lernen, habe ich niemals unter den erst erwähnten Verhältnissen Knäule von neugebildeten Gallengängen gefunden. Dagegen beobachtete ich sehr häufig Neubildung von Gallengängen bei den verschiedenen Formen interstitieller Entzündungsprozesse; es stimmen in dieser Beziehung meine Wahrnehmungen mit denjenigen Anderer vollständig überein. Betreffs der einschlägigen Literatur darf auf die neueste Arbeit Ackermann's[1]) über diesen Gegenstand verwiesen werden. — In Anbetracht dieser Erfahrungen liegt der Einwurf nahe, dass die beschriebenen in Knötchenform auftretenden Gallengangsneubildungen bei den tuberculösen Erkrankungen der Leber als eine mehr accidentelle Erscheinung aufzufassen und dass diese Gebilde überhaupt gar keine miliaren Tuberkel seien. — Dagegen ist zu bemerken, dass, soweit meine Erfahrungen reichen, unter anderen Verhältnissen eine Neubildung von Gallengängen in der Form solcher abgeschlossenen Knötchen nicht vorkommt. Besonders bemerkenswerth ist aber meines Erachtens die Thatsache, dass diese aus neugebildeten Gallengängen bestehenden Knötchen im weiteren Verlauf dieselben regressiven Metamorphosen durchmachen, wie die beiden anderen beschriebenen Formen und von diesen nicht mehr zu unterscheiden sind. Kann somit die Auffassung dieser Knötchen als miliarer Tuberkel nicht zweifelhaft sein, so will mir gerade die Thatsache, dass wie bei einfach interstitiellen Entzündungsvorgängen, so auch bei der Entwickelung der miliaren Tuberkel solche Neubildungen von Gallengängen eine Rolle spielen, als eine für die Auffassung der tuberculösen Prozesse sehr bedeutungsvolle erscheinen. Dass die Entstehungsweise, die Zusammensetzung und der Standort der miliaren Tuberkel der Leber, wie oben nachgewiesen wurde, verschiedenartig sein und dass für den Bau der Knötchen die Entwickelungsstätten derselben bestimmend werden können, dies sind Erfahrungen, welche in demselben Sinne zu verwerthen sind.

[1]) Ackermann, Ueber hypertrophische und atrophische Lebercirrhose. Dieses Archiv Bd. 80. Hft. 3.

Bezüglich der Häufigkeit der Neubildung von Gallengängen in miliaren Tuberkeln giebt die beifolgende Tabelle Aufschluss. Es sind in derselben 50 Fälle von primär käsigen Entzündungsprozessen verschiedener Organe zusammengestellt. Dieselben sind nicht etwa mit Rücksicht auf den Befund in der Leber ausgesucht, vielmehr habe ich ohne Rücksicht auf diesen alle innerhalb einer gewissen Zeitperiode zur Obduction gelangten Fälle in die Tabelle aufgenommen. Nur die unter No. 6, 16 und 33 verzeichneten Beobachtungen gehören einer früheren Zeit an.

No.	Geschlecht.	Alter.	Anatomische Diagnose.	Knötchen der Leber.	Sonstiger Zustand der Leber.
1.	M.	40 J.	Chron. ulceröse Pneumonie, Bronchopneumonie und Peribronchitis.	Miliare Tuberkel mit seltener Verkäsung und vereinzelter Bildung von Riesenzellen.	Zellige Infiltration um die Gallengänge.
2.	M.	26 J.	Chron. ulceröse Pneumonie, Bronchopneumonie und Peribronchitis, miliare Tuberkel im Peritonäum, Geschwüre des Darmes und Kehlkopfs.	Ziemlich zahlreiche miliare Tuberkel, vereinzelte Gallengangneubildung, regelmässige centrale Verkäsung, spärliche Riesenzellen.	Nichts Besonderes.
3.	W.	1 J. 10 M.	Chron. käsige Bronchopneumonie und Peribronchitis, käsige Degeneration d. Lymphdrüsen.	Zahlreiche miliare Tuberkel von wechselnder Grösse, vereinz. Gallengangneubildung, geringgradige Verkäsung, keine Riesenzellen.	Mässige Fettinfiltration und chron. venöse Hyperämie.
4.	M.	unbekannt.	Chron. käsige Pneumonie, Bronchopneumonie und Peribronchitis.	Zahlreiche miliare und conglobirte Tuberkel, beide mit Gallengangneubildung u. Leberzellenschläuchen, sowie mit regelmässiger Verkäsung u. Riesenzellenbildung.	Fettinfiltration u. chr. venöse Hyperämie.
5.	W.	11 J.	Chron. ulceröse Pneumonie, Bronchopneumonie und Peribronchitis, Tuberkel der Leber, Milz, Nieren u. serösen Häute, Geschwüre am Rachen, Kehlkopf und Darm, Caries des rechten Felsenbeines.	Miliare Tuberkel in mittlerer Zahl, mit neugebildeten Gallengängen, viele derselben in Verkäsung und mit Riesenzellenbildung.	Sonst keine bemerkenswerthe Veränderung.
6.	W.	33 J.	Chron. ulceröse Pneumonie, Bronchopneumonie und Peribronchitis, käsige Degeneration der Lymphdrüsen, Geschwüre im Darm und Kehlkopf. Amyloide Degeneration der Leber, Milz, Niere etc.	Zahlreiche miliare Tuberkel und vereinzelte Conglomeratknoten, beide mit neugebildeten Gallengängen; in vielen der Tuberkel ausgedehnte Verkäsung und Riesenzellenbildung.	Chron. venöse Hyperämie und amyloide Degeneration.
7.	W.	18 J.	Chron. ulceröse Pneumonie, Bronchopneumonie und Peribronchitis, miliare Tuberkel der Pleura, Leber, Milz; Verkäsung der Lymphdrüsen.	Miliare Tuberkel in mittlerer Zahl u. vereinzelte Conglomeratknoten, beide mit neugebildeten Gallengängen; die meisten mit centraler Verkäsung u. Riesenzellenbildung.	Mässige chron. venöse Hyperämie und Fettinfiltration.

No.	Geschlecht.	Alter.	Anatomische Diagnose.	Knötchen der Leber.	Sonstiger Zustand der Leber.
8.	M.	32 J.	Chron. käsige Bronchopneumonie und Peribronchitis; miliare Tuberkel im grossen Netz, Geschwüre im Kehlkopf.	Ziemlich zahlreiche miliare Tuberkel mit Gallengängen; die meisten zeigen Verkäsung, sehr viele Riesenzellenbildung.	Chron. venöse Hyperämie.
9.	W.	4 J.	Chron. ulceröse Pneumonie, Pyopneumothorax der rechten Seite, Geschwüre im Darm.	Spärliche miliare Knötchen mit Gallengangneubildung, nur in einzelnen beginnende Verkäsung, keine Riesenzellen.	Chron. venöse Hyperämie.
10.	M.	29 J.	Chron. Bronchopneumonie und Peribronchitis, Bronchiectasie, Geschwüre im Kehlkopf.	Sehr vereinzelte Knötchen mit neugebildeten Gallengängen, in einzelnen die Verkäsung beginnend, ohne Riesenzellen.	Chron. ven. Hyperämie, Pigmentanhäufung an den Leberzellen u. interstitiellen Bindegewebszügen.
11.	M.	45 J.	Chron. ulceröse Pneumonie, Bronchopneumonie und Peribronchitis, Geschwüre des Darmes.	Miliare und conglobirte Tuberkel in spärlicher Zahl, beide mit neugebildeten Gallengängen, in beiden ausgedehnte Verkäsung und Riesenzellenbildung.	Sonst keine bemerkenswerthe Veränderung.
12.	M.	18 J.	Chron. ulceröse Pneumonie, Geschwüre im Darm.	Miliare und conglobirte Tuberkel in mässiger Zahl mit spärlichen Gallengängen; die einen mit, die anderen ohne Verkäsung. Riesenzellenbildung sehr spärlich.	Sonst keine bemerkenswerthe Veränderung.
13.	M.	57 J.	Chron. ulceröse Pneumonie, Bronchopneumonie und Peribronchitis, Geschwüre im Kehlkopf und Darm.	Sehr vereinzelte miliare Tuberkel, spärliche Gallengänge in ihnen, die meisten central verkäst, seltene Riesenzellenbildung.	Mässige venöse Hyperämie.
14.	M.	unbekannt.	Chron. ulceröse Pneumonie, Bronchopneumonie und Peribronchitis.	Vereinzelte miliare Tuberkel, spärliche Gallengänge in ihnen, die meisten Knötchen verkäst, sehr seltene Riesenzellenbildung.	Chron. venöse Hyperämie mit Pigmentirung, ziemlich starke Bindegewebsneubild. im Centrum der Acini.
15.	M.	45 J.	Chron. Bronchopneumonie und Peribronchitis; Geschwüre im Kehlkopf.	Ziemlich zahlreiche Knötchen mit Gallengängen, Pigment in den ersteren; keine Verkäsung.	Hochgradige venöse Hyperämie.
16.	W.	unbekannt.	Chron. ulceröse Pneumonie, Bronchopneumonie und Peribronchitis.	Vereinzelte miliare Tuberkel, grosse Conglomeratknoten mit zahlreichen Gallengängen, ausgedehnte Verkäsung u. Riesenzellenbildung.	Sonst keine bemerkenswerthe Veränderung.
17.	W.	54 J.	Chron. ulceröse Pneumonie, Bronchopneumonie und Peribronchitis.	Vereinzelte Knötchen mit Gallengängen, an einigen Verkäsung, keine Riesenzellen.	Geringe chron. venöse Hyperämie und Fettinfiltration.
18.	M.	35 J.	Chron. ulceröse Pneumonie, Peribronchitis, Geschwüre im Darm.	Spärliche miliare Knötchen um die Gallengänge, in einzelnen beginnende Verkäs., keine Riesenzellen.	Chron. venöse Hyperämie.

No.	Geschlecht.	Alter.	Anatomische Diagnose.	Knötchen der Leber.	Sonstiger Zustand der Leber.
19.	M.	20 J.	Chron. ulceröse Pneumonie und Bronchopneumonie, käsige Degeneration der Lymphdrüsen, Geschwüre im Kehlkopf und Darm.	Sehr vereinzelte Knötchen, ohne Verkäsung u. Riesenzellenbildung.	Chron. venöse Hyperämie.
20.	M.	40 J.	Chron. Pneumonie der Spitzen, chron. Bronchopneumonie und Peribronchitis. Amyloide Degeneration der Leber, Milz, Niere etc.	Vereinzelte Knötchen um die Gallengänge, in einzelnen schwarzes Pigment, keine Verkäsung.	Geringe Fettinfiltration und amyloide Degeneration.
21.	M.	29 J.	Chron. ulceröse Pneumonie, Bronchopneumonie und Peribronchitis, Pyopneumothorax der rechten Seite.	Vereinzelte Knötchen um die Gallengänge, die Zellen derselben mit gelbem Pigment erfüllt, aber keine Verkäsung.	Chron. venöse Hyperämie.
22.	M.	20 J.	Chron. ulceröse Pneumonie, Bronchopneumonie und Peribronchitis, Geschwüre im Darm.	Vereinzelte miliare Tuberkel mit neugebildeten Gallengängen u. abgeschnürten Leberzellensäulen; in einigen beginnende Verkäsung und Riesenzellenbildung.	Chron. venöse Hyperämie und Fettinfiltration.
23.	W.	42 J.	Chron. Bronchopneumonie und Peribronchitis, Geschwüre im Darm.	Miliare und conglobirte Tuberkel in mittlerer Zahl, Gallengangneubildung, ausgedehnte Verkäsung und Riesenzellenbildung.	Hochgradige venöse Hyperämie.
24.	M.	35 J.	Chron. ulceröse Pneumonie, Bronchopneumonie und Peribronchitis, Geschwüre im Darm.	Miliare und conglobirte Tuberkel in mittlerer Zahl, Gallengangneubildung, ausgebreitete Verkäsung und Riesenzellenbildung.	Hochgradige venöse Hyperämie.
25.	M.	48 J.	Chron. ulceröse Pneumonie, Bronchopneumonie, Peribronchitis, Bronchiectasie.	Vereinzelte miliare u. conglobirte Tuberkel, in ihnen Gallengänge und Leberzellenschläuche, ausgedehnte Verkäsung und Riesenzellenbildung.	Hochgradige chron. venöse Hyperämie.
26.	M.	34 J.	Chron. ulceröse Pneumonie, Bronchopneumonie und Peribronchitis.	Miliare Tuberkel mit neugebildeten Gallengängen, Verkäsung und Riesenzellenbildung in vielen derselben.	Hochgradige chron. venöse Hyperämie.
27.	M.	22 J.	Chron. ulceröse Pneumonie, Bronchopneumonie und Peribronchitis, Tuberkel der Leber und Niere, Geschwüre im Kehlkopf und Darm.	Miliare Tuberkel mit neugebildeten Gallengängen in mittlerer Zahl, Verkäsung u. Riesenzellenbildung.	Geringgradige chron. venöse Hyperämie.
28.	M.	4½ J.	Chron. Bronchopneumonie, adhäsive Pericarditis.	Spärliche miliare Tuberkel um die Gallengänge; in ihnen ausgedehnte Verkäsung und Riesenzellenbildung.	Mässige chron. venöse Hyperämie.
29.	W.	1 J. 9 M.	Vereinzelte bronchopneumonische Heerde in beiden Lungen, exsudat. Pleuritis der linken Seite, Compression der linken Lunge.	Vereinzelte Knötchen um die Gallengänge, keine Verkäsung, keine Riesenzellenbildung.	Chron. venöse Hyperämie.

	Geschlecht.	Alter.	Anatomische Diagnose.	Knötchen der Leber.	Sonstiger Zustand der Leber.
.	M.	40 J.	Chron. ulceröse Pneumonie, Bronchopneumonie und Peribronchitis; Geschwüre im Darm.	Zahlreiche Knötchen mit und ohne Gallengangneubildung, in den Zellen gelber Farbstoff; keine Verkäsung.	Leichte Fettinfiltration und chr. venöse Hyperämie, Pigmentbildung.
.	M.	33 J.	Chron. ulcer. Pneumonie, Bronchopneumonie und Peribronchitis, Pyopneumothorax der l. Seite, Geschwüre im Darm.	Zahlreiche miliare Tuberkel um die Gallengänge mit Verkäsung und Riesenzellenbildung.	Chron. venöse Hyperämie.
.	M.	1¾ J.	Käsige Degeneration der Bronchialdrüsen, allgemeine acute Miliartuberculose, käsige Bronchopneumonie und Peribronchitis.	Vereinzelte Conglomeratknoten u. zahlreiche miliare Tuberkel mit und ohne Gallengangneubildung, mit und ohne Verkäsung; seltene Riesenzellen.	Geringe Trübung.
.	M.	65 J.	Chron. ulceröse Pneumonie, Bronchopneumonie und Peribronchitis, Tuberkel der Leber, Nieren, Blase, Prostata.	Zahlreiche miliare und conglobirte Tuberkel, ausgedehnte Gallengangneubildung, Verkäsung und Riesenzellenbildung.	Chron. venöse Hyperämie.
.	W.	48 J.	Chron. Bronchopneumonie und Peribronchitis, chron. käsige Endometritis und Salpingitis, miliare Tuberkel d. Peritonäum.	Ziemlich zahlreiche miliare Tuberkel, Gallengangneubildung, einzelne ohne Verkäsung, andere mit solcher, sowie Riesenzellenbildung.	Sonst keine bemerkenswerthe Veränderung.
.	M.	44 J.	Chron. Bronchopneumonie und Peribronchitis, chron. käsige Entzündung des rechten Nierenbeckens, des rechten Ureter, der Blase und Prostata.	Miliare Tuberkel in spärlicher Zahl mit und ohne Gallengangneubildung, Verkäsung und Riesenzellenbildung.	Chron. venöse Hyperämie und Fettinfiltration.
.	M.	20 M.	Chron. Bronchopneumonie und Peribronchitis, käsige Peritonitis, Tuberkel der Milz u. Leber.	Vereinzelte miliare u. conglobirte Tuberkel mit Gallengangneubild., Verkäsung u. Riesenzellenbildung.	Chron. venöse Hyperämie.
.	M.	42 J.	Chron. Bronchopneumonie und Peribronchitis, Bronchiectasie, Tuberkel der Leber u. Nieren, exulcerirender multiloculärer Echinococcus der Leber.	Zahlreiche miliare Tuberkel mit ausgedehnter Neubildung von Gallengängen, spärlicher Verkäsung und Riesenzellenbildung.	Multiloculärer Echinococcus, Stauungsleber.
.	W.	26 J.	Chron. ulceröse Pneumonie, Bronchopneumonie, congenitale Stenose der Arteria pulmonalis.	Zahlreiche Knötchen um die Gallengänge, ohne Verkäsung, ohne Riesenzellenbildung.	Hochgrad. chron. venöse Hyperämie und Fettinfiltration.
.	M.	19 J.	Chron. Bronchopneumonie und Peribronchitis, käsige Degeneration der Lymphdrüsen, Tuberkel der Leber, Nieren, Milz, Geschwüre im Darm und Kehlkopf.	Zahlreiche miliare und conglobirte Tuberkel mit massenhafter Gallengangneubildung; die Mehrzahl der Tuberkel im Zustande der Verkäsung und Riesenzellenbildung.	Chron. venöse Hyperämie.
.	M.	5 J.	Chron. käsige Peritonitis, käsige Degeneration d. Lymphdrüsen, Geschwüre im Darm, Perforation.	Vereinzelte miliare Knötchen, bei den meisten derselben Verkäsung und Riesenzellenbildung.	Fettinfiltration.

No.	Geschlecht.	Alter.	Anatomische Diagnose.	Knötchen der Leber.	Sonstiger Zustand der Leber.
41.	M.	20 J.	Chron. Bronchopneumonie und Peribronchitis, Geschwüre im Darm, Resection des Handgelenkes wegen fungöser Entzündung.	Miliare Tuberkel um die Gallengänge, mit Verkäsung, ohne Riesenzellenbildung.	Hochgrad. ch venöse Hype ämie u. mässig Fettinfiltratio
42.	W.	54 J.	Chron. Bronchopneumonie und Peribronchitis. Caries der Wirbelsäule, Tuberkel der Leber, Niere und Milz, Geschwüre im Darm.	Miliare und conglobirte Tuberkel mit Gallengangneubildung; in den meisten ausgedehnte Verkäsung und Riesenzellenbildung.	Chron. venö Hyperämie.
43.	M.	51 J.	Chron. Bronchopneumonie und Peribronchitis, Caries d. Brustwirbel, tuberculöse Basilarmeningitis.	Miliare und conglobirte Tuberkel mit Gallengangneubildung, ausgedehnte Verkäsung und Riesenzellenbildung.	Sonst keine be merkenswerth Veränderung.
44.	M.	40 J.	Chron. Bronchopneumonie und Peribronchitis, Caries d. Schultergelenkes, Tuberkel im grossen Netz, der Leber und Milz.	Miliare Tuberkel und vereinzelte Conglomeratknoten mit Gallengangneubildung, häufige fibröse Umwandlung, seltene Verkäsung, vereinzelte Riesenzellen.	Sonst keine be merkenswerth Veränderung.
45.	M.	7 J.	Chron. Peribronchitis u. Bronchopneumonie, Caries d. Hals- u. Brustwirbel, amyloide Degeneration der Leber, Milz und Nieren.	Vereinzelte Knötchen um die Gallengänge ohne Verkäsung und Riesenzellenbildung.	Amyloide Deg neration.
46.	M.	20 J.	Chron. Bronchopneumonie und Peribronchitis, Resection des Oberschenkelkopfes wegen Caries, miliare Tuberkel im Peritonäum.	Miliare und conglobirte Tuberkel mit Gallengangneubildung, Verkäsung und Riesenzellenbildung.	Hochgradige Fettinfiltratio
47.	M.	45 J.	Caries der Rippen, jauchige Infiltration der Weichtheile etc.	Sehr zahlreiche Knötchen um die Gallengänge, von denen nur der kleinere Theil Verkäsung. und Riesenzellen zeigt.	Hochgradige Fettinfiltratio
48.	W.	60 J.	Caries der Lendenwirbelsäule.	Kleine Knötchen um die Gallengänge mit schwarzem Pigment; keine Verkäsung, keine Riesenzellenbildung.	Fettinfiltration.
49.	M.	2 J.	Käsige Degeneration d. Lymphdrüsen, chron. Bronchitis und Enteritis.	Zahlreiche Knötchen mit Gallengangneubildung ohne Verkäsung und ohne Riesenzellen.	Sonst keine be merkenswerth Veränderung.
50.	M.	14 M.	Käsige Degeneration d. Lymphdrüsen, chron. Enteritis.	Stärkere zellige Anhäufung um die Gallengänge.	Sonst keine b merkenswerth Veränderung.

Aus den in der vorstehenden Tabelle mitgetheilten Beobachtungen kann man sich aber ferner ein Urtheil bilden, nicht nur über die Häufigkeit der Gallengangneubildung in den miliaren Tuberkeln, sondern auch über das Vorkommen dieser selbst bei den

käsigen Entzündungsprozessen. Während früher die miliaren Tuberkel der Leber nicht als häufige Erscheinungen betrachtet wurden, haben eingehendere Untersuchungen ergeben, dass sie bei allgemeiner Tuberculose selten fehlen. Virchow[1]) weist mit Recht darauf hin, dass sie wegen ihrer Kleinheit sehr leicht der Wahrnehmung sich entziehen und häufig nur bei der mikroskopischen Untersuchung aufzufinden sind. Zu demselben Resultat gelangten Klebs[2]), Valentin[3]), Orth[4]), Simmonds[5]) u. A. — Bei der Durchsicht der Tabelle ergiebt sich, dass nicht nur bei allgemeiner Tuberculose, sondern auch bei einigermaassen ausgedehnten käsigen Entzündungsprozessen der verschiedenen Organe miliare Tuberkel in der grossen Mehrzahl der Fälle sich finden. Sie fehlen fast niemals bei verbreiteteren käsigen Entzündungen der Lungen und Knochen, scheinen aber weniger constant bei käsiger Degeneration der Lymphdrüsen, wie sie namentlich bei kindlichen Individuen vorkommen. Wer sich ein Urtheil über diese Verhältnisse bilden will, das geht aus dem Mitgetheilten hervor, darf sich aber nicht mit der makroskopischen Betrachtung begnügen, sondern muss sich der mikroskopischen Untersuchung einer grösseren Zahl von Schnitten unterziehen; denn wiederholt habe ich die Erfahrung gemacht, dass erst bei der Durchsicht des zwanzigsten ja selbst dreissigsten und vierzigsten Präparates miliare Tuberkel sich fanden. Es sind eben in manchen Fällen dieselben nicht so reichlich ausgestreut, dass wie gewöhnlich die Betrachtung weniger Präparate genügt, um den Nachweis ihrer Anwesenheit zu führen. Möglich wäre es auch, dass ihre Vertheilung zuweilen eine ungleiche, und aus diesem Grunde die Anfertigung einer grösseren Zahl von Präparaten erforderlich ist. Berücksichtigt man, dass trotz dieser Schwierigkeiten in der grossen Mehrzahl der Fälle miliare Tuberkel gefunden wurden, so darf man wohl den Ausspruch wagen, dass ihr Vorkommen in der Leber bei käsigen Entzündungsprozessen eine regelmässige Erscheinung ist. — Bemerken will ich

[1]) Virchow, Onkologie l. c.

[2]) Klebs, Ueber die Entstehung der Tuberculose. Dieses Archiv Bd. 44. 1868.

[3]) Valentin, Zur Casuistik der Tuberculose. Dieses Archiv Bd. 44. 1868.

[4]) Orth, l. c.

[5]) Simmonds, Ein Beitrag zur Statistik und Anatomie der Tuberculose. Kiel. Dissert. 1879.

noch, dass als miliare Tuberkel nur diejenigen Gebilde in der Tabelle verzeichnet sind, welche ihrer ganzen Erscheinung (Bau, Metamorphose und Localisation) nach als solche sich darstellten. Es verdient dies um so mehr eine Erwähnung, als zuweilen kleine Knötchen in der Leber sich finden, welche wegen ihrer Zusammensetzung aus lymphoiden Zellen und ihrer Beziehung zu den Gallengängen mit Tuberkeln eine ziemlich grosse Uebereinstimmung darbieten. Sie sind in der Tabelle als „Knötchen" aufgeführt. Ueber ihre Bedeutung behalte ich mir für später einige Bemerkungen vor.

Nachdem oben für die miliaren Tuberkel nachgewiesen wurde, dass sie sowohl aus neugebildeten Gallenkanälen zusammengesetzt als auch in den Scheiden grösserer Gallengänge eingebettet sein können, wird es sich darum handeln, zu untersuchen, wie in diesen Hinsichten die Conglomeratknoten sich verhalten. Es wurde oben bereits erwähnt, dass die Beziehung dieser zu den Gallengängen wohl gekannt sei und sich oft schon mit unbewaffnetem Auge feststellen lasse. Dagegen sind meines Wissens Thatsachen darüber nicht mitgetheilt, ob bei den zu grösseren Knoten sich gruppirenden miliaren Tuberkeln eine Neubildung von Gallengängen vorkommt und ob diese bei der Conglomeration selbst eine Rolle spielt. Nach den oben mitgetheilten Erfahrungen lässt sich erwarten, dass Neubildungen von Gallengängen auch bei den zu grösseren Knoten sich vereinigenden miliaren Tuberkeln erfolgen. Der Nachweis ist in der That nicht schwer, wenn man Gelegenheit hat, solche Knötchen in einem früheren Entwicklungsstadium zu untersuchen; schwierig wird derselbe nur dadurch, dass die letzteren sich meistens im Zustande einer mehr oder weniger vorgeschrittenen Verkäsung befinden. Die Thatsache ist aber auch an diesen verkästen Conglomeratknoten leicht festzustellen, dass in der Peripherie und in der nächsten Umgebung derselben zahlreiche vereinzelte und zu Knötchen gruppirte neugebildete Gallengänge zu treffen sind.

Die in den peripherischen Abschnitten der Conglomeratknoten gelegenen Gebilde lassen den Schluss zu, dass auch die bereits verkästen Abschnitte solche enthalten haben mögen. Da aber in der Umgebung der Conglomeratknoten gleichfalls nicht nur vereinzelte, sondern auch in Form von Knötchen angeordnete Gallengänge sich finden, so ist man meines Erachtens auf die Annahme hingewiesen, dass auch bei der Vergrösserung dieser Knoten, sowie

bei der sogenannten Conglomeration diese Neubildungsvorgänge eine Rolle spielen. Es zeigen somit die grossen Tuberkelknoten und die Gallengänge eine Beziehung zu einander nicht nur in der Art, dass die ersteren in die Scheiden der letzteren eingebettet sind, sondern auch in dem Sinne, dass bei der Entstehung, dem Wachsthum und der Conglomeration die Neubildung von Gallengängen eine Rolle spielt.

Was die Häufigkeit des Vorkommens der Conglomeration anbelangt, so will ich bemerken, dass dieselbe eine viel grössere ist, als man gewöhnlich glaubt. Man vergleiche in dieser Beziehung die Tabelle. In Fällen, in denen mit dem unbewaffneten Auge keine grösseren Knoten wahrzunehmen waren, habe ich zwei, drei und vier Tuberkel zu einem Gebilde vereinigt gesehen, das nur stecknadelkopfgross war. Es ist diese Erscheinung leicht verständlich, wenn man die oben betonte Kleinheit der miliaren Tuberkel berücksichtigt. Daraus geht hervor, dass man sich auch über die Häufigkeit dieser Vorgänge der Conglomeration nur bei eingehender mikroskopischer Untersuchung ein Urtheil verschaffen kann.

In Anbetracht der Rolle, welche die Neubildung von Gallengängen bei der Entstehung und dem Aufbau der miliaren und conglobirten Tuberkel der Leber spielen, liess sich erwarten, dass sie auch auf die weiteren Geschicke derselben nicht ohne Einfluss sind. Verfolgt man die Umwandlungen, welche die Tuberkel eingehen, insbesondere die Vorgänge der fortschreitenden käsigen Metamorphose, so ergiebt sich die höchst bemerkenswerthe Thatsache, dass die im Gefolge dieser auftretenden Veränderungen der Gallengänge in vielen Fällen zu der Entstehung derjenigen Erscheinungen, welche man als Riesenzellen zu bezeichnen pflegt, die unmittelbare Veranlassung sind.

Bei der seltener vorkommenden fibrösen Umwandlung der Tuberkel lösen sich die Epithelien der Gallengänge ab und werden zu einer trüben feinkörnigen Masse, die mit der Zeit verschwindet, so dass nur noch die lichte bindegewebige Hülle zurückbleibt, bis auch diese endlich der Wahrnehmung sich entzieht. Solche Metamorphosen scheinen auch bei der käsigen Degeneration vorzukommen, wenigstens habe ich an käsig entarteten Abschnitten wiederholt derartige Beobachtungen gemacht. Neben ihnen vollziehen

sich aber noch complicirtere Vorgänge an denselben. Die Gallengänge nehmen eine unregelmässige Gestalt an, die Wand wird kolbig oder blasig aufgetrieben oder der ganze Kanal stellenweise erweitert und in verschiedenen Richtungen verzogen. Die ganze Serie der Veränderungen ist noch am ehesten einer cystischen Umwandlung der einen bei gleichzeitiger Abschnürung der anderen Stellen vergleichbar, wie sie uns an verschiedenen Drüsengängen bekannt ist. Für diese Auffassung spricht auch das Verhalten des Inhalts und der Wandbekleidung. Die Epithelien werden platter; dabei bewahren sie zuweilen ihre polygonale Form, in anderen Fällen erscheinen sie mehr in die Länge gezogen oder nehmen geradezu eine mehr spindelförmige Gestalt an (Fig. 2—5). Dieser Wechsel in der Form hängt unverkennbar von der Richtung ab, in welche der Kanal dilatirt wird. Erfolgt die Erweiterung gleichmässig nach allen Richtungen, so wird die Gestalt eine mehr polygonale sein, während bei ungleichmässiger Ausdehnung eine Verschiebung und dieser entsprechende Gestaltsveränderung eintreten muss (Fig. 2—5). Auch das Verhalten der Zellen zur Wand ist ein wechselndes, indem sie bald einen den ganzen Raum gleichmässig auskleidenden Belag bilden, bald nur nach der einen oder anderen Stelle der Wand oder nach der Mitte verschoben sind (Fig. 2—5). Den Inhalt bildet gewöhnlich eine sehr feinkörnige, gelblich glänzende Masse von zähweicher oder flüssiger Consistenz. Aus dieser Beschaffenheit des Inhaltes erklärt sich wohl auch die oft unregelmässige Lagerung und eigenartige Verschiebung der Zellen. Ob diese schon intra vitam erfolgen können oder ausnahmslos Folgen der Härtung sind, wird schwer zu entscheiden sein. Zu Gunsten der erst erwähnten Möglichkeit möchte ich anführen, dass sehr häufig die verschiedensten Formen neben einander in demselben Knötchen getroffen werden. Es liegt in diesem Befund allerdings kein zwingender Beweis, weil bei wechselnder Consistenz des Inhalts auch die Wirkung der conservirenden Flüssigkeit eine ungleiche sein wird. Auf der anderen Seite ist kein Grund einzusehen, warum nicht solche Desquamationen in cystisch veränderten Abschnitten der Gallengänge vorkommen sollen, da analoge Vorkommnisse an anderen Drüsenkanälen uns wohl bekannt sind.

Jedenfalls ist diese Frage von untergeordnetem Belang gegenüber der Thatsache, dass die Gallengänge eine solche Ver-

änderung ihrer Form und eine so eigenartige Umwandlung ihres Inhaltes und Zellbelages erfahren können.

In welcher Beziehung stehen nun die eben geschilderten Vorgänge zu denjenigen Erscheinungen, welche man als Riesenzellen der Tuberkel zu bezeichnen pflegt. In erster Reihe verdient hier die eigenthümliche Stellung und Lagerung der Zellen in diesen Gebilden eine Erwähnung, wie sie zuerst von Langhans[1]) beobachtet und beschrieben worden ist. Man hat dieselbe als eine randständige bezeichnet. Ich muss gestehen, dass mir die Erklärung dieser rand- oder besser gesagt wandständigen Aufstellung der Kerne in den Riesenzellen der Tuberkel immer als ein schwieriges Problem erschien, so lange man davon ausging, dass diese durch endogene Kernvermehrung oder durch Zusammenfliessen von Zellen entstanden, somit ursprünglich Haufen von Zellen seien, von denen die central gelegenen degenerirten, während die übrig bleibenden randständig sich anordneten. Vieles verständlicher wird die in Rede stehende Erscheinung, wenn man die Genese der Riesenzellen zu Blut- und Lymphgefässen in Beziehung bringt, wie das von vielen Beobachtern [Virchow[2]), Klebs[3]), Köster[4]), Schüppel[5]), Rindfleisch[6]), Hering[7]), Brodowski[8]), Cocciola[9]), Lübimow[10]) geschehen ist. Es ist nicht meine Absicht, in eine Erörterung dieser Verhältnisse einzutreten. Ich habe dazu um so weniger Veranlassung, als meines Erachtens zwischen diesen Anschauungen und den oben berichteten Befunden ein Widerspruch nicht besteht. Denn ich bin weit davon entfernt zu glauben, dass die an den Gallengängen geschilderten Befunde ausschliesslich zu der Erschei-

[1]) Langhans, l. c.
[2]) Virchow, Reizung und Reizbarkeit. Dieses Archiv Bd. 14. S. 41.
[3]) Klebs, Beiträge zur Geschichte der Tuberculose. Dieses Archiv Bd. 44. S. 286.
[4]) Köster, Ueber fungöse Gelenkentzündung. Dieses Archiv Bd. 48. 1869.
[5]) Schüppel, Ueber die Entstehung der Riesenzellen. Archiv d. Heilkunde Bd. 13. 1872.
[6]) Rindfleisch, Pathologische Gewebelehre. 3. Aufl. 1873.
[7]) Hering, Histologische und experimentelle Studie über die Tuberculose. 1873.
[8]) Brodowski, Ueber den Ursprung sogenannter Riesenzellen etc. Dieses Archiv Bd. 63. 1875.
[9]) Cocciola, Sulla pretesa cellula gigante etc. Roma 1877.
[10]) Lübimow, Zur Frage über die Histogenese der Riesenzellen. Dieses Archiv Bd. 75. 1879.

nung von solchen Riesenzellen Veranlassung geben können. Der Hinweis auf die Anwesenheit solcher Gebilde in verkäsenden Lymphdrüsen etc. würde ja genügen, um eine solche Annahme zu widerlegen. Vielmehr bin ich der Ansicht, dass an Blut- und Lymphgefässen ganz ähnliche oder wenigstens vergleichbare Vorgänge sich vollziehen und deshalb dieselben Bilder entstehen können. — Bei dieser Gelegenheit sei darauf hingewiesen, dass bei den käsigen Entzündungsprozessen der Hoden ähnliche Veränderungen innerhalb der Hodenkanäle erfolgen. Gaule[1]) hat über dieselben im hiesigen Institut die eingehendsten Untersuchungen angestellt; auch Lübimow[2]) ist in dieser Beziehung zu denselben Resultaten gelangt. Bei aller sonstigen Verschiedenheit stimmen diese Prozesse darin überein, dass diese Form der Riesenzellen innerhalb präexistenter Kanäle entstehen und dass die zelligen Bestandtheile derselben nichts anderes sind, als das mehr oder weniger alterirte Wandepithel oder Endothel. Es erübrigt jetzt noch nachzuweisen, dass ausser der wandständigen Aufstellung der Kerne noch andere Erscheinungen, welche diese Riesenzellen darbieten, bei dieser Auffassung am ungezwungensten sich erklären. Ich muss mich aber zunächst darauf beschränken, nur die mit den Gallengängen in Beziehung stehenden Vorgänge in den Kreis der Erwägung zu ziehen, obgleich in mancher Richtung für die innerhalb der Blut- und Lymphgefässe entstehenden Riesenzellen dieselben Gesichtspunkte geltend gemacht werden könnten.

Langhans[3]) hat bereits darauf aufmerksam gemacht, dass bei sehr vielen Riesenzellen eine mantelartige Umhüllung vorhanden sei. Bezüglich der Entstehung derselben erörtert er zwei Möglichkeiten; entweder sie seien von den Riesenzellen selbst durch Ausscheidung gebildet worden oder von der Umgebung her auf die Riesenzellen abgelagert. Von der Existenz dieser sogenannten Mäntel sich zu überzeugen, ist in der That nicht schwer. Dieselben sind bald homogen, bald mehr feinstreifig oder aber von rundlichen und länglichen Kernen durchsetzt. Der ganzen Erschei-

[1]) Gaule, Anatomische Untersuchungen über Hodentuberculose. Dieses Archiv Bd. 49. 1877.

[2]) Lübimow, l. c.

[3]) Langhans, l. c.

nung und der Lagerung der Zellen zu diesen Mänteln nach zu schliessen, haben wir es mit der Wand der Gallengänge zu thun, welche zuweilen nur wenig verändert sind, in anderen Fällen aber eine mehr oder weniger beträchtliche Verdickung und gleichzeitig eine Infiltration mit Zellen erfahren. Dass solche Wandveränderungen vorkommen, lehrt die Untersuchung grösserer Gallengänge, die nicht selten bedeutend verdickt und zellig infiltrirt erscheinen, während der epitheliale Belag und der Inhalt dieselben Umwandlungen eingehen, wie sie an den kleineren neugebildeten Gallengängen beschrieben wurden. Die Querschnitte solcher Kanäle können sehr leicht für miliare Tuberkel gehalten werden. Die veränderte Wand erscheint als rundliches Knötchen, der Inhalt als Riesenzelle. Durch die Anfertigung von Serienschnitten lässt sich aber der Beweis führen, dass man es mit Querschnitten solcher Kanäle zu thun hat. Dass diese Vorgänge den sogenannten peribronchitischen und perispermatophoritischen Prozessen vollständig analog sind, bedarf wohl keiner besonderen Beweisführung.

Von verschiedenen Beobachtern ist auf die eigenthümliche Form vieler Riesenzellen aufmerksam gemacht. Auch in den Tuberkeln der Leber trifft man sehr lange, verzweigte und verästigte Gebilde (Fig. 5). Ich meine damit nicht die scheinbar mit Ausläufern versehenen (Fig. 3) Zellen, sondern jene in zwei gleich dicke Fortsätze sich theilenden Gebilde (Fig. 5). Auch diese an und für sich räthselhaften Formen finden eine, wie mir dünkt, sehr einfache Erklärung, wenn man die oben geschilderten Neubildungen von Gallengängen und die an ihnen erfolgenden weiteren Veränderungen berücksichtigt. Dasselbe gilt von der oft grossen Zahl von Riesenzellen, welche man in einem miliaren Tuberkel wahrnimmt, sowie von dem sogenannten epithelioiden Charakter der Zellen, der wenigstens in diesen Fällen ein wirklich epithelialer ist.

Was die Häufigkeit des Vorkommens der Riesenzellen anbelangt, so pflegte man eine Zeitlang dieselben in dem Sinne für pathognomonisch zu halten, dass man sich nicht nur keinen Tuberkel ohne Riesenzellen vorstellen konnte, sondern auch aus der Anwesenheit einer Riesenzelle auf diejenige eines Tuberkels zu schliessen sich berechtigt hielt. Mit vollem Recht hat man den letzteren Standpunkt aufgegeben; aber auch die erst erwähnte An-

schauung erweist sich als unhaltbar. Von den Fällen ganz abgesehen, in denen man mehr fibröse Umwandlung der Tuberkel verfolgt und in welchen Riesenzellen gewöhnlich fehlen, werden diese sehr häufig auch dann vermisst, wenn die charakteristische käsige Metamorphose eingetreten ist. Die oben mitgetheilte Tabelle giebt in dieser Beziehung ganz interessante Aufschlüsse.

Ich will diesen Bericht nicht abschliessen, ohne noch auf eine, wie ich glaube, interessante, das Vorkommen lymphatischen Gewebes in der Leber betreffende Thatsache hingewiesen zu haben. Wie oben bereits erwähnt wurde, habe ich bei einer grösseren Zahl von Leichen die Leber untersucht. Das Material war Leichen jeden Alters von den ersten Lebenstagen bis zu den spätesten Lebensjahren entnommen; auch die Todesursachen waren die verschiedenartigsten gewesen. Um mir zunächst ein Urtheil über die Anordnung des lymphatischen Gewebes unter normalen Verhältnissen zu verschaffen, untersuchte ich die Leber von kindlichen und erwachsenen Individuen, welche plötzlich gestorben waren, sowie von Thieren. — Bei Kaninchen und Hunden findet man fast regelmässig in den interacinösen Bindegewebszügen um die Gallengänge herum Anhäufungen von rundlichen Zellen, die nicht selten durch ihre ziemlich deutliche Begrenzung und die rundliche Form als kleinere und grössere Knötchen[1]) sich darstellen. Ganz ähnliche Verhältnisse traf ich bei Kindern und jugendlichen Individuen. In den späteren Lebensperioden dagegen macht sich eine gewisse Unbeständigkeit in dem Vorkommen des lymphatischen Gewebes der Art geltend, dass bei den einen Individuen solche Anhäufungen in grösserer, bei den anderen nur in spärlicher Zahl vorhanden sind. Gänzlich vermisst habe ich sie nur in den spätesten Lebensjahren. In ihrer ganzen Erscheinung zeigen diese Gebilde eine grosse Uebereinstimmung mit den in den Lungen beschriebenen lymphatischen Knötchen. Die Zusammensetzung aus lymphoiden Zellen, die spärliche zwischen diesen gelegene reticulär angeordnete Intercellularsubstanz ist dieselbe. Auch betreffs deren Beziehung zum Lymphgefässsystem gilt dies. Ihre Lagerung in den Scheiden der Zellengänge, sowie der Blutgefässe darf wohl in diesem Sinne gedeutet werden. Dafür

[1]) Sanderson erwähnt (Recent researches on tuberculosis. Edinbourgh medical Journal Bd. XV. 1870) dieser Knötchen. Das Original (Report of the medical Officer of the Privy Council) ist mir leider nicht zugängig.

spricht aber meines Erachtens noch ein anderer Befund. Ich habe nehmlich wiederholt die Zellen dieser Knötchen mit gelbem, grünem und schwarzem Pigment gefüllt gesehen. Das gelbe Pigment traf ich in Fällen von chronisch venöser Hyperämie, die mit starker Pigmentbildung verliefen, den grünen Farbstoff bei länger dauerndem Icterus. Die interessanteste Erscheinung ist der Gehalt dieser Zellen an schwarzem Pigment, das in Anbetracht seiner Eigenschaften nicht nur, sondern auch der Art seiner Verbreitung im Körper nach als anthracotischer aufgefasst werden muss. Es handelte sich in diesen Fällen um hochgradige schwarze Pigmentirung der Lungen, Bronchialdrüsen, der mesenterialen Drüsen und der Milz; ja in einem Falle war das Pigment in grösserer Menge auch im Knochenmark abgelagert. Was das Verhalten der lymphatischen Knötchen in der Leber in diesen Fällen anbelangt, so will ich nur erwähnen, dass die lymphoiden Zellen mit dem Pigment in dichter Weise erfüllt waren, ganz ähnlich den entsprechenden lymphatischen Gebilden in der Lunge. Es stimmen diese Beobachtungen über das Vorkommen solchen Pigmentes in der Leber mit den Mittheilungen Soyka's[1]) vollkommen überein. Für uns sind diese Wahrnehmungen insbesondere insofern interessant, als die geschilderten Zustände der Pigmentirung unsere Anschauung über die Beziehung der lymphatischen Knötchen zum Lymphgefässsystem, sowie über deren Bedeutung als kleinste lymphatische Organe zu stützen geeignet sind.

Das Urtheil über das Vorkommen dieser lymphatischen Knötchen unter pathologischen Bedingungen wird zwar dadurch etwas erschwert, dass dieselben schon unter normalen Verhältnissen bezüglich der Häufigkeit ihres Vorkommens einem Wechsel unterworfen sind. Dennoch glaube ich auf Grund meiner bisherigen Untersuchungen dahin mich aussprechen zu dürfen, dass bei verschiedenen acuten und chronischen Erkrankungen eine Vergrösserung und Vermehrung dieser Gebilde nachweisbar ist. Wagner[2]) hat schon vor längerer Zeit mitgetheilt, dass bei Variola kleine lymphatische Knötchen in der Leber vorkommen, eine Beobachtung,

[1]) Soyka, Ueber die Wanderung corpusculärer Elemente im Organismus. Prag. med. Wochenschrift 1878.

[2]) Wagner, Lymphatische Neubildungen in der Leber und Milz. Arch. d. Heilkunde Bd. 1864.

die von Maier[1]) bestätigt worden ist. Ich kann dem hinzufügen, dass auch bei Scarlatina und Morbillen eine Vermehrung der lymphatischen Knötchen in der Leber beobachtet ist, ebenso in einigen Fällen von croupöser und diphtheritischer Affection des Kehlkopfes bei gleichzeitiger Schwellung der Darmfollikel und mesenterialen Drüsen, welche letztern schon von Maier[2]) gesehen worden sind. Dass bei Typhus miliare Lymphome in der Leber keine seltenen Erscheinungen sind, ist eine seit den Untersuchungen Friedreich's[3]) und Wagner's[4]) wohlgekannte Thatsache; es liegt nahe, sie als Producte der Hyperplasie der normalen lymphatischen Knötchen zu betrachten. Ebenso die bei Leukämie vorkommenden miliaren lymphatischen Neubildungen. Dass auch bei scrofulösen Prozessen solche Gebilde in grösserer Zahl auftreten können, ist oben bereits angeführt worden. Will man aus diesen Erfahrungen einen Schluss ziehen auf die Bedeutung des Auftretens dieser Gebilde, so würde man zu dem Resultat gelangen, dass sie namentlich bei Infectionskrankheiten und Prozessen, welche mit der Neubildung lymphatischen Gewebes verknüpft sind, auftreten. Es wäre damit in doppeltem Sinne eine Beziehung zu den tuberculösen Prozessen hergestellt.

Erklärung der Abbildungen.

Tafel XV.

In Fig. 1 ist ein Schnitt durch einen miliaren Tuberkel der Leber abgebildet, der neugebildete Gallengänge in grosser Zahl enthält. Vergr. 140 : 1.

Fig. 2. Während in den Randpartien des miliaren Tuberkels (links) noch deutliche Gallengänge gelegen sind, finden sich in den mittleren verkästen Abschnitten (rechts) Riesenzellen, in den dazwischen befindlichen Partien aber Uebergangsformen. Vergr. 220 : 1.

Fig. 3. In den Randpartien des miliaren Tuberkels (rechts) sind auch hier Gallengänge, in deren unmittelbarer Nachbarschaft Riesenzellen gelegen. Vergr. 220 : 1.

Fig. 4 zeigt den peripherischen Abschnitt eines tuberculösen Conglomeratknotens, der Querschnitte von Gallengängen und Riesenzellen enthält. Vergr. 140 : 1.

In Fig. 5 ist das Centrum eines miliaren Tuberkels dargestellt, in welchem ein langgezogenes röhrenförmiges Gebilde mit wandständig angeordneten Kernen gelegen ist. Vergr. 350 : 1.

[1]) R. Maier, Bericht d. naturforschenden Gesellsch. in Freiburg i. Br. Bd. IV. 1866.
[2]) R. Maier, Croupöse Entzündung der Respirationswege. Arch. d. Heilkunde Bd. VI. 1865. — Allgemeine pathologische Anatomie. S. 340 etc. 1871.
[3]) Friedreich, Ein neuer Fall von Leukämie. Dieses Archiv Bd. XII. 1857.
[4]) Wagner, Beitrag zur pathologischen Anatomie der Leber bei Abdominaltyphus. Arch. d. Heilkunde Bd. I. 1860.

XXI.

Ueber Lupus und Tuberculose, besonders der Conjunctiva.

Von Dr. Paul Baumgarten,
Privatdocenten und Prosector am pathologischen Institut zu Königsberg i. Pr.

(Hierzu Taf. XVI.)

Während der lupöse Prozess an der äusseren Haut äusserst häufig und genau studirt worden ist, liegen über den relativ weit seltneren und schwerer operativ zugänglichen Lupus der Schleimhäute verhältnissmässig nur wenige eingehende anatomisch-histologische Untersuchungen vor. Eine in neuester Zeit unter Langhans' Leitung verfasste Abhandlung von Rosalie Idelson[1]) hat die bisher publicirten Fälle von Lupus der Schleimhäute des Digestions- und Respirationstractes zusammengestellt und um einige eigne neue, histologisch sehr ausführlich analysirte, vermehrt. In dieser Arbeit sind auch die Resultate der anatomischen Forschung hinsichtlich der naheliegenden Frage nach den Beziehungen zwischen Lupus und Tuberculosis der Schleimhäute verwerthet worden. Was speciell den Conjunctivallupus betrifft, so haben in neuerer Zeit J. Neumann[2]) und Alf. Laskiewicz[3]) die wenigen bisher in der Literatur verzeichneten einschlägigen Fälle gesammelt; in den Arbeiten dieser Autoren[4]) finden wir auch genaue mikroskopische Untersuchungen der ihnen hierzu disponiblen (J. Neumann 1, Laskiewicz 2) Fälle, während ich solche in den früheren Beschreibungen lupöser Conjunctivalaffectionen vermisse.

[1]) Ueber Lupus der Schleimhäute. Inaug.-Diss. Bern 1879.

[2]) Ueber primäre lupöse Erkrankung des Auges von Prof. J. Neumann in Wien. Sep.-Abdruck aus der Wiener med. Presse. 1877. No. 2—3.

[3]) Ueber Lupus der Conjunctiva und Cornea etc. von Dr. Alfred Laskiewicz. (Mittheilungen aus der Augenklinik des Herrn Prof. v. Arlt in Wien.) Sep.-Abdruck aus der Allg. Wiener med. Zeitung. 1877. No. 7—37.

[4]) Die genauere Kenntnissnahme derselben verdanke ich der, auf meine Bitte erfolgenden, gütigen Zusendung der Separatabdrücke, wofür ich den Herren Verfassern hierdurch nochmals meinen ergebensten Dank ausspreche.

Die Spärlichkeit des vorliegendan Materiales dürfte es rechtfertigen, wenn ich heute die Ergebnisse der histologischen Investigation eines Beispieles von Bindehautwolf ausführlicher darlege, um so mehr als dieselben zu den Resultaten J. Neumann's und Laskiewicz's eine willkommne Ergänzung liefern, indem sie auch über die lupösen Veränderungen im Tarsus Auskunft ertheilen.

Zuvörderst gebe ich die nöthigen Notizen aus der Krankengeschichte, für deren Ueberlassung ich Herrn Prof. Julius Jacobson zu bestem Danke verpflichtet bin.

Die 24 Jahre alte Pat. hat als Kind an angeschwollenen Halslymphdrüsen gelitten. Bis zum 10. Lebensjahre ist sie sonst vollkommen gesund gewesen, namentlich hat sie irgendwelche Augenkrankheiten bis dahin nicht gehabt. Im 10. Lebensjahre bekam sie, ohne ersichtliche Ursache, einen Ausschlag, der in Form von dichtgestellten Bläschen das ganze Gesicht, mit Ausnahme der Stirn, bedeckte. Gleichzeitig mit dem Auftreten des Exanthems schwollen der Pat. beide Augen zu und schmerzten. Allmählich, im Laufe eines Jahres, bildete sich der Ausschlag zu einem Schorfe um, der sich später ablöste. Mit dem Abfallen des Schorfes konnte die Kranke die Augen wieder besser öffnen; indessen bemerkte sie hiernach eine bedeutende Abnahme ihres Sehvermögens. Ein halbes Jahr später bildete sich in der rechten Wange ein harter Knoten von Erbsengrösse, der sich röthete und wuchs, schliesslich aufbrach und sich allmählich über einen grossen Theil der rechten Wange verbreitete. Die geschwürigen Stellen eiterten stark, schmerzten aber nicht. Das Augenleiden erfuhr während dieser Zeit abwechselnd bald Verbesserungen, bald Verschlimmerungen. — Im 16. Lebensjahre war die geschwürige Affection der rechten Wange geheilt, brach aber ein halbes Jahr später wieder auf. Drei Jahre hiernach gesellte sich dazu ein „Ausschlag" an den Nasenlöchern und eine, derjenigen auf der rechten Backe ähnliche Knötchenbildung auf der linken Wange. Im Jahre 1877 suchte Pat., dieses ihres Hautleidens halber, Hülfe in der hiesigen chirurgischen Klinik; daselbst begann das Augenübel, welches in den letzten Jahren sich nur wenig bemerkbar gemacht hatte, wieder stärker hervorzutreten. Die Augen thränten sehr heftig, in den Augenwinkeln stellte sich Eiterausfluss ein, die Augenlider waren stellenweise auf Druck schmerzempfindlich. Im Sommer 1877 besuchte daher die Kranke, als Patientin der chirurgischen Klinik, die hiesige Augenpoliklinik, woselbst sie täglich gebeizt wurde. Im August 1877 wurde sie aus der chirurgischen Klinik als geheilt entlassen. Im Herbste 1878 ging die Narbe der rechten Wange von Neuem auf, verheilte aber angeblich in 3 Tagen; der Zustand an den Augen jedoch verschlechterte sich wieder und das Sehvermögen nahm bis zu ihrer jetzigen Aufnahme in die ophthalmologische Poliklinik von Tag zu Tag ab.

Status praesens am 14. Februar 1879. Beide Augen sind in hohem Grade lichtscheu und thränen während der Untersuchung heftig.

Rechtes Auge: Die Lider sind nicht geschwollen, am freien Lidrande etwas geröthet. Das obere Lid ein wenig ectropionirt; auf der Haut daselbst treten die

oberflächlichen Venen deutlich hervor. Die Cilien des oberen wie des unteren Lides glanzlos, an Zahl verringert und büschelförmig verklebt. Die Bindehaut beider Lider leicht hyperämisch, sonst ohne besondere Veränderungen. Die Conjunctiva bulbi zeigt eine weitmaschige, ziemlich starke Injection. Ciliarinjection mässig; auf der Cornea einige oberflächliche, wenig dichte Maculae; im unteren äusseren Quadranten der Hornhaut sind einzelne superficielle, radiär zum Limbus verlaufende Gefässe zu sehen. Humor aqueus klar; Pupille reagirt ziemlich schwach. Iris von braungelber Farbe. Bulbus von normaler Spannung und nicht schmerzhaft auf Druck.

Linkes Auge: Die Haut des oberen Lides schwach diffus geröthet und in mässigem Grade geschwellt; es hängt bei gradeaus gerichtetem Blick über den grössten Theil der Cornea herab. Der an die Cilien angrenzende Theil ist in geringem Grade ödematös, während der übrige tarsale Abschnitt eine mehr derbe Verdickung darbietet. Die äussere und namentlich die innere Kante des intermarginalen Theiles abgeschliffen; an der Basis der z. Th. fehlenden Wimperhaare feine Schüppchen. Die Wimpern selbst trocken, glanzlos. Das untere Lid liegt dem Bulbus auffallend fest an, seine Wölbung ist fast ganz geschwunden, es stellt eine fast plane Platte dar. Der äussere Rand ist hier fast vollkommen verloren gegangen, Wimpern sind nur noch wenige vorhanden. Die innere Kante ist etwas deutlicher. Lidspalte leicht verengt. Die Haut des unteren Lides, welches etwas ectropionirt erscheint, ist nicht wesentlich verändert, sie geht ohne scharfe Grenze über in die anstossende geröthete und leicht excorlirte Wangenhaut. — Die Gegend über dem Thränensack ist geröthet und geschwollen und bei Druck auf denselben entleert sich etwas Secret. Empfindlichkeit besteht dabei nicht. — Die Bindehaut des unteren Lides ist diffus geröthet, nicht durchscheinend, sammtartig; ungefähr an der Grenze des äusseren und mittleren Dritttheiles befindet sich ein oberflächlicher ungefähr halbmondförmig gestalteter Defect. Derselbe beginnt am inneren Rande des intermarginalen Theiles und hat daselbst eine Breite von ca. 10 Mm.; seine grösste Höhe beträgt 6—7 Mm. Der Grund des Defectes erscheint im Gegensatz zu der hochrothen Schleimhaut der Nachbarschaft, graulich mit Beimischung eines schwach gelblichen Farbentones, dabei ist er glatt, unregelmässig spiegelnd, nur im inneren Abschnitt des Ulcus zeigen sich einige schwach prominirende grauröthliche Knötchen. Die umgebende Mucosa ist in geringem Grade nach dem Defect hingezogen und gefaltet. Die Uebergangsfalte ist geröthet und scheint etwas verkürzt zu sein. — Die Conjunctiva tarsi des oberen Lides stellt eine ziemlich gleichmässig hochrothe, sammtartige, ganz undurchscheinende verdickte Membran dar, der äussere Abschnitt derselben ist stärker geschwollen, als der innere; in letzterem sieht man eine, mit kurzen strahligen Ausläufern versehene, horizontal verlaufende Narbe; im äusseren Abschnitt, ungefähr an der Grenze des mittleren und äusseren Dritttheils, ein oberflächliches, unregelmässig dreieckig begrenztes Ulcus, das in der Nähe der inneren Kante des intermarginalen Theiles beginnt, daselbst eine Breite von 4—5 Mm. hat und dessen Spitze in der Nähe des oberen Tarsalrandes liegt.

Die Verhältnisse am linken Bulbus oculi gleichen denen am rechten in allen wesentlichen Punkten. — Die Gesichtshaut der Kranken ist durch vielfache, mehr oder minder tiefe und breite Narben stark entstellt. Die Nasenknorpel sind beiderseits vollständig geschwunden.

Nach den geschilderten klinischen Vorlagen wurde von Herrn Prof. Julius Jacobson die Diagnose auf Lupus des linken oberen und unteren Augenlides gestellt. Da, wie im Folgenden ausführlich begründet werden wird, die Resultate der mikroskopischen Untersuchung mit dieser Diagnose völlig im Einklang standen, so möchte ich gleich an dieser Stelle zur Casuistik des Falles bemerken, dass derselbe, den Befunden des Status praesens nach, zweifellos in die Categorie der selbständigen i. e. nicht direct von der Haut aus fortgepflanzten — lupösen Conjunctivalerkrankungen gehört. Die etwaige Möglichkeit eines continuirlichen Fortschreitens der Affection von der Nasenschleimhaut aus, durch den Ductus nasolacrimalis hindurch, ist vor Allem deshalb auszuschliessen, weil es grade die temporalen Hälften der Conjunctiven waren, die die specifischen Veränderungen darboten. Dagegen ist, nach den Daten der Krankengeschichte, nicht anzunehmen, dass der vorliegende Fall ein wirklich „primärer" Conjunctivallupus war, dessen Vorkommen zuerst von v. Arlt bewiesen und in neuester Zeit namentlich von J. Neumann durch ein sprechendes Beispiel (l. c.) bezeugt worden ist.

Ich lasse nun die Ergebnisse der histologischen Untersuchung folgen, welche sich auf das grosse Ulcus des linken unteren Augenlides beziehen. Die den genannten geschwürigen Defect einschliessende Stelle wurde von Herrn Prof. Julius Jacobson zugleich mit dem kranken Tarsusboden excidirt und kam unmittelbar darauf in meine Hände. Da von der frischen Exploration wenig bestimmte Aufschlüsse zu erwarten waren, wurde das Object sofort in Alcohol absol. zur Erhärtung gebracht.

Ich glaube dem Leser am besten ein anschauliches Bild von der Natur und der histologischen Entwickelung der vorliegenden Schleimhauterkrankung zu geben, wenn ich eine ausführliche objective Beschreibung derjenigen mikroskopischen Durchschnitte liefere, welche durch die Mitte des ulcerösen Substanzverlustes in sagittaler Richtung gelegt worden waren[1]). Die Musterung solcher Präparate

[1]) Man vergl. hierzu gefälligst die Abbildung Fig. 1 (die bereits in der Abhandlung von Jacobson jun., v. Gräfe's Arch. XXV, 2, S. 131—176, nach einem derartigen meiner Präparate angefertigt, vorhanden ist). Leider sind von dem Zeichner die von den lupösen Wucherungen umschlossenen Meibom'schen Drüsen daselbst nur sehr undeutlich wiedergegeben; ich hoffe, dass die beigefügte Zeichnung Fig. 3 diesen Mangel ergänzen werde.

bei schwachen Vergrösserungen ergiebt, dass die pathologischen Veränderungen ganz allmählich, von dem einen Ende aus nach dem anderen hin, aus den unscheinbarsten Anfängen bis zu massigster Entfaltung anwachsen. Unsere Schnitte zeigen uns an ihrem einen Rande (t g) den Grenzbezirk des Tarsus gegen das lockere, submucöse Zellgewebe der Uebergangsfalte, sammt den darauf gelegenen Schleimhautschichten. In den äussersten Partien dieses Bezirks erscheint die Structur und Configuration der Theile normal, abgerechnet vielleicht eine gewisse Dickenzunahme der Tunica propria conjunctivae, verbunden mit einer entsprechenden Verlängerung ihrer drüsigen Einsenkungen. Betrachten wir gesondert die Verhältnisse der Mucosa einerseits, die des Tarsus andererseits und fassen wir zunächst die Veränderungen der eigentlichen Schleimhaut in's Auge, so ist zu constatiren, dass, je mehr wir uns der Mitte der Präparate (tm) nähern, das lymphoide Stroma der Tarsalbindehaut mehr und mehr anschwillt; die papillenartigen Vorsprünge erreichen das 5—6fache des normalen Höhendurchmessers; innerhalb der diffusen, lymphadenoiden Structur treten (wie stärkere Vergrösserungen mit Sicherheit feststellen) Riesenzellen mit wandständigen Kernen entweder vereinzelt oder mit ein- bis mehrkernigen, epithelähnlichen Zellen zu Häufchen gruppirt [1]), auf. In dem Maasse, als der Papillarkörper wächst, verlängern sich auch die drüsigen Einstülpungen; neben ihren vergrösserten Längsschnitten sind jetzt auch reichliche Querschnitte [2]) in Sicht. — Die derart veränderten Schleimhautschichten gehen schliesslich in eine Zone über, deren Niveau flachbuchtig eingesunken erscheint: in die Zone der geschwürigen Defectbildung [3]). Oberflächenepithel und Drüsenlängs- und -querschnitte fehlen hier vollständig; eine diffuse kleinzellige Wucherung, welche bei stärkeren Vergrösserungen alle Charaktere eines gefässreichen Granulationsgewebes darbietet, beherrscht das Terrain; stellenweise sind in dieses Gewebe in ziemlich regelmässigen Abständen theils rundliche, theils längliche oder keulenförmige vielkernige Protoplasmamassen, fast durchweg von dem Typus der Langhans'schen Riesenzellen, eingewebt; innerhalb der mit Riesenzellen ausgestatteten

[1]) Vergl. Fig. 1 bei r z und r z t.

[2]) d q der gleichen Figur.

[3]) Die Abbildung Fig. 1 enthält nur einen kleinen Theil dieser Zone; die Lage derselben ist durch das Fehlen der drüsigen Bildungen erkennbar.

Territorien vermisst man jede Andeutung von Gefässen, während solche in den dicht angrenzenden Wucherungen, durch natürliche Injection sehr deutlich gekennzeichnet, reichlich hervortreten: man erhält unwillkürlich den Eindruck, als seien in den gefässlosen Partien die Gefässe durch die Riesenzellen vertreten. — Die Zellkerne sind allenthalben, auch in den nicht vascularisirten Strecken, intensiv tingirt und von scharfen Contouren begrenzt, das Zellprotoplasma fast durchweg normal: nur in den oberflächlichsten Zelllagen erscheint es zuweilen körnig getrübt oder von Fettmolecülen durchsetzt; daneben finden sich daselbst auch Spuren von freiem, fettig-körnigem Detritus, die, gleich den degenerirenden Zellen in feinstfasrig geronnener, in Kernfärbemitteln farblos bleibender Grundsubstanz eingebettet sind. An einigen der, die tiefsten Stellen des Geschwürsgrundes enthaltenden Schnitte treten ausser den genannten Regressivproducten noch grosse runde Klumpen fettartiger Substanz zu Tage, deren Standort aber nicht mehr die Mucosa oder Submucosa, sondern bereits das Tarsusgewebe ist. — Wenden wir uns nunmehr zu den Veränderungen im Lidknorpel, so ergiebt sich, dass die ersten Manifestationen derselben ungefähr correspondiren mit den Erkrankungsanfängen des conjunctivalen Bindegewebes. In dem, diesen entsprechenden, Tarsalbezirke erscheint, mit Ausnahme vielleicht einer gewissen Vermehrung[1]) der Lymphzellen in den „periacinösen Zonen“ (Fuchs) Alles normal. Die dieser Abhandlung beigegebene Fig. 3 zeigt uns, wie sich diese geringen und indifferenten Zellenvermehrungen nach und nach zu intensiven und eigenartigen Wucherungsphänomenen steigern. Während anfangs die neugebildeten Zellen in mehr gleichmässigen Zügen dem Verlaufe der die Drüsen (M Dr) umspinnenden Nutritialgefässe und demjenigen der übrigen Capillaren des Tarsus (g f) folgen, sammeln sie sich bei l k zu unregelmässig rundlichen oder ovalen oder dreieckigen Heerden, in deren Bereich die Structur der Gefässe mehr und mehr undeutlich wird oder sich wohl auch ganz verliert; je mehr dies letztere der Fall ist und je umfangreicher und dichter die heerdartigen Wucherungen werden, desto reichlicher werden in ihnen echte Langhans'sche Riesenzellen

[1]) Fuchs (Ueber das Chalazion und über einige seltenere Lidgeschwülste, v. Gräfe's Archiv Bd. XXIV. 2. S. 121—168) hat mit Recht hervorgehoben, dass sich die von ihm sog. periacinöse Zone schon de norma durch ihren Lymphzellenreichthum vor dem übrigen Tarsusgewebe auszeichnet.

sichtbar; doch enthalten auch schon solche Zellhaufen diese Gebilde zahlreich und in typischer Ausbildung, welche stellenweise noch von wohlerkennbaren Gefässen durchsetzt sind (1 k'). Was die Grundsubstanz in unseren Proliferationsheerden anlangt, so besteht dieselbe anfangs einfach aus dem comprimirten und rareficirten intercellularen Substrat der ursprünglichen Tarsustextur; in dem Maasse als die Zellwucherung zunimmt, verschwindet dasselbe mehr und mehr und schliesslich wird die Zwischensubstanz nur noch durch feine Fäserchen repräsentirt, die zum Theil noch Resten des präexistirenden Gewebes angehören mögen, grösstentheils wohl aber den Ausläufern neugebildeter Zellen entsprechen. Was diese letzteren betrifft, so stellt sich die Majorität derselben in der Formation der ein-, relativ grosskernigen protoplasmaarmen Lymphkörper dar, den zweiten zelligen Hauptbestandtheil bilden die Langhans'schen Riesenzellen mit oder (meist) ohne Ausläufer; ausser den genannten Elementen findet man aber an gut geschüttelten Präparaten die Epitheliod- und Endotheliodzellen, sowie die Faserzellen (Fibroblasten) auf, wie sie in der gleichen Anordnung in keinem Granulationsgewebe fehlen, und (mit den Gefässen zusammen) das eigentliche gewebige Gerüstwerk desselben bilden. — Während die eingehend geschilderten pathologischen Producte in der Umgebung der Meibom'schen Drüsen sich entwickeln, verhalten sich diese, wie gleichfalls unsere Fig. 3 belegt, grösstentheils entweder ganz passiv oder bieten höchstens durch schnellere Vermehrung ihrer Enchymzellen [1]) oder durch Bildung seitlicher knospenartiger Auswüchse [2]) Zeichen hyperplastischen Wachsthums; nur an

[1]) Innerhalb des normalen Acinus ist, wie Fuchs (l. c.) richtig bemerkt, in der Regel nur die an der Peripherie gelegene Zellenlage gänzlich fettfrei; wenn wir 2 oder mehr unverfettete Zellenschichten finden, wie dies in den, von den bindegewebigen Wucherungen umschlossenen Drüsenkörpern manchmal der Fall ist, so müssen wir diese Erscheinung entweder auf ein abnormes Ausbleiben der Verfettung oder auf einen rascheren Nachwuchs junger Drüsenelemente zurückführen. Die letztere Erklärung ist wohl die näherliegende und demnach oben verwerthet.

[2]) Hierzu muss bemerkt werden, dass auch in ganz normalen, namentlich jugendlichen Lidern, nicht selten derartige Drüsensprossungen vorkommen; es ist deshalb für unseren Fall nicht leicht, über ihre pathologische Bedeutung in's Klare zu kommen. Doch waren sie hier wohl reichlicher, als ich sie sonst an normalen Lidern gesehen.

einigen sehr wenigen Acinis und zwar grade an solchen, die nur relativ geringe Symptome periadenitischer Wucherung darbieten, treten Veränderungen hervor, wie sie unsere Fig. 4 exemplificirt, und welche auf den ersten Blick die Vorstellung erwecken können, als haben sich die peripherischen Drüsenzellen selbst zu Riesenzellen umgebildet. —

Je näher wir der, dem geschwürigen Defect der Conjunctiva entsprechenden Stelle des Tarsus kommen, desto mehr rücken die mit Riesenzellen ausgestatteten zelligen Heerde (die sich übrigens nicht ausschliesslich im Umfang der Tarsaldrüsen, sondern auch frei im Bindegewebe des Lidknorpels finden) aneinander und confluiren schliesslich zu grösseren zusammenhängenden Infiltraten; das Zusammenfliessen wird häufig vermittelt durch mehr oder minder dichte Zellenschwärme, welche der Bahn der, zwischen den circumscripten Einzelheerden gelegenen Gefässreiser folgen, so dass die Configuration der Tarsusneoplasien stellenweise das Aussehen eines Netzwerkes mit vielfachen knotigen Anschwellungen erhält. Hier, im Bereiche dieses offenbar ältesten Abschnittes der Neubildung, machen sich an einzelnen Partien der Infiltrate, auch an solchen die noch den Charakter ziemlich scharf umschriebener Heerdwucherung tragen, Structurerscheinungen geltend, die durch Fig. 5 meiner Abhandlung wiederzugeben versucht sind; sie bestehen darin, dass neben den Lymphoid- und Riesenzellen, welche die jüngeren Heerdchen fast allein zu constituiren scheinen, in grosser Zahl Spindelzellen auftreten, welche in vielfach einander durchflechtenden Zügen sich anordnen und wohl auch in concentrischen Touren um obliterirte Gefässchen (g g) gruppirt sind.

Wir haben nun noch das Verhalten der Drüsen in diesen stärkst erkrankten Theilen des Tarsus zu besprechen; dieselben werden innerhalb der üppig fortschreitenden bindegewebigen Wucherungen mehr und mehr unkenntlich: ihr Umfang nimmt ab, die Drüsenzellen werden kleiner und kleiner, so dass sie immer schwerer zu unterscheiden sind von den Elementen der gegen sie andrängenden Neoplasie des tarsalen Zellstoffes; die im Centrum der Acini gelegenen Epithelien verfallen der Fettmetamorphose und zwar so vollständig, dass schon im Innern der Drüsenbeeren grosse freie Talgklumpen zu liegen kommen[1]). Diese freien Talgklumpen sind

[1]) Fuchs giebt (l. c.) mit Recht an, dass in der Regel der Acinus zwar fettig

schliesslich die einzigen Merkmale der einstigen Existenz Meibom'scher Drüsen im Bereiche der stärkst erkrankten Theile des Lidknorpels; wir begegneten diesen Talgklumpen schon im Grunde der geschwürigen Zerstörung der Conjunctiva, ein Zeichen, dass die Ulceration daselbst bereits stellenweise den Tarsus penetrirt hatte. —

Die im Voranstehenden in Bau und Entwickelung näher beschriebenen Neubildungen des Palpebralknorpels hängen nun, soweit sie nicht, wie eben erwähnt, direct an die freie Oberfläche grenzen, mit den Zellinfiltrationen der Mucosa entweder durch mehr diffuse kleinzellige Wucherungslager zusammen oder sie sind mit denselben durch oft verästigte Zellstrassen verbunden, in deren Innern sich meist die, der oberen Tarsusgrenze und der Submucosa angehörenden, grösseren und kleineren Gefässe nachweisen lassen. Eine Wucherung der Intima konnte ich an den eingeschlossenen grösseren Gefässstämmen nicht oder nur in sehr geringen Graden wahrnehmen. —

Wir würden uns nur der Wiederholung schuldig machen, wollten wir jetzt, nachdem wir die mikroskopischen Verhältnisse an Sagittalschnitten studirt haben, auch diejenigen ausführlicher schildern, welche sich uns auf in frontaler Richtung durch das Ulcus angelegten Präparaten darstellen; hervorzuheben möchte hierbei nur der Umstand sein, dass der Wucherungsprozess nach den beiden Seiten zu in der Schleimhaut entschieden weiter Platz gegriffen hat, als im Tarsus, ein Factum, welches durch die Priorität der Conjunctivalerkrankung gegenüber derjenigen des Lidknorpels seine Erklärung findet.

Fassen wir nach dieser Kenntnissnahme der histologischen Erscheinungen, die vorgefundenen Veränderungen hinsichtlich ihrer pathologisch-anatomischen und nosologischen Bedeutung in's Auge, so dürfte leicht festzustellen sein, dass dieselben in jeder Beziehung mit dem anatomischen Substrat typischer Lupusformen übereinstim-

degenerirte Epithelien, aber kein freies Fett enthält; die obengenannte Erscheinung rührt höchstwahrscheinlich davon her, dass die kleinen Ausführungsgänge der Acini durch die Bindegewebswucherungen comprimirt werden, demzufolge die centralen, gelockerten Acinusepithelien nicht austreten können und schon im Leib des Acinus selbst in freie Fettmassen sich auflösen. (Eine etwas andere Erklärung giebt Fuchs für die gleiche Erscheinung beim sog. Chalazion.)

men. Das Wesentliche beim Lupus ist, wie bekanntlich Virchow[1]) zuerst klargelegt hat und wie von Auspitz[2]) ab fast alle späteren Untersucher es bestätigt haben, ein granulirender Vorgang im Bindegewebe, der zur Bildung kleiner, anfangs getrennter, später zu grösseren zusammmenhängenden Infiltraten confluirender Granulationsheerde, der sog. Lupusknötchen, führt. Friedländer[3]) zeigte später, dass in diesen Granulationsmassen constant Langhans'sche[4]) Riesenzellen, sowie Nester epithelioder und Riesenzellen, zu finden sind, so dass die histologische Structur der Lupuswucherungen eine sehr grosse Aehnlichkeit, ja stellenweise Identität mit frischen (unverkästen) tuberculösen Neubildungen darbietet[5]).

[1]) Geschwulstwerk. II.

[2]) Sitzungsberichte der K. K. Gesellsch. d. Wiener Aerzte. 1864.

[3]) Dieses Archiv Bd. 60. — Ich möchte hierbei bemerken, dass bereits Förster (pathol.-histol. Atlas) das regelmässige Vorkommen vielkerniger Protoplasmamassen beim Lupus, die er mit den Riesenzellen der Sarcome etc. analogisirt, angegeben hat.

[4]) Ich habe schon in früheren Arbeiten fast immer dieses Epitheton gebraucht, wenn es sich darum handelte, die Riesenzellen mit ausschliesslich wandständiger Anordnung der Kerne denen mit diffuser Kernlagerung gegenüberzustellen. Neuestens hat Weigert (Zur Lehre von der Tuberculose etc., dieses Archiv Bd. 77) den Vorschlag gemacht, die ersteren, die er für wesentlich verschieden von den letzteren hält, stets mit dem nichts präjudicirenden Beiwort „der Langhans'schen" zu bezeichnen. Ich kann mich diesem Vorschlag nur anschliessen, möchte aber dazu bemerken, dass eine generelle histologische Verschiedenheit nach meiner Meinung zwischen beiden in Vergleich stehenden Bildungen nicht besteht. Es giebt entschieden morphologische Zwischenstufen zwischen beiden Formationen; in Sarcomen kommen Tuberkelriesenzellen, in Tuberkeln Sarcomriesenzellen vor; durch einen und denselben mechanischen Reiz (kleinste indifferente Fremdkörper) lässt sich, wie ich zeigen konnte (Centralbl. f. m. Wissensch. 1878. No. 13), bald die eine, bald die andere Varietät erzeugen u. s. w. Ich werde auf diese Controverse bei anderer Gelegenheit noch ausführlicher eingehen.

[5]) Die Angaben Friedländer's sind seither fast allseitig bestätigt worden. Essig allein erhielt abweichende Befunde, indem er nur in 2 Fällen (von 15) „Riesenzelltuberkel" auffinden konnte. Essig arbeitete jedoch mit älteren Sammlungspräparaten, von denen noch dazu mehrere sicher keine wahren Lupusbildungen waren, so dass das Resultat seiner Untersuchungen, meines Erachtens, zu keinen Schlüssen gegen Friedländer's Darstellung verwerthet werden kann. Ich möchte dies besonders Birch-Hirschfeld gegenüber hervorheben, welcher (Lehrbuch S. 190 u. 646), gestützt auf die Essig'schen Erhebungen, die „Tuberkelknötchen" des Lupus als inconstante accessorische

Auspitz (l. c.), Kaposi (Virchow's Handb. der spec. Pathol.), O. Simon (Hautkrankh., Berlin 1873), Essig (Archiv der Heilkunde, XV), Ed. Lang (Wiener med. Jahrb. 1875) und namentlich Thoma (dieses Archiv Bd. 65) waren es sodann, welche die räumlichen Beziehungen der beginnenden Lupusinfiltrate zu den Blutgefässen betonten. Dass die epithelialen Gebilde bei dem uns beschäftigenden Prozesse in Mitleidenschaft gerathen können, hatte bereits Virchow hervorgehoben. Die Beobachtungen und Untersuchungen von Rindfleisch[1]), Waldeyer[2]), Busch[3]), Friedländer[4]), Essig[5]), Lang[6]), Thoma[7]), Stilling[8]) u. A. haben dann weiterhin die grosse Häufigkeit und Ausbreitung formativer epithelialer Veränderungen beim Hautwolf nachgewiesen. Rindfleisch ersah in ihnen sogar die primären und essentiellen Erscheinungen, indem er bis vor Kurzem den Satz vertrat: „Der eigentliche Lupusknoten ist ein Adenom der Talg- und Schweissdrüsen", während alle anderen Autoren die Epithel- und Drüsenwucherungen als accidentelle und mehr oder minder irrelevante Phänomene betrachten. Insbesondere hat Friedländer dieselben unter die Rubrik seiner „atypischen Epithelwucherungen" gebracht, die er als sehr verbreitete, zu Entzündungs- und Neubildungsvorgängen aller Art secundär hinzutretende Bildungen auffasst. — Die von uns soeben objectiv geschilderten Präparate führen uns die genannten anatomischen Kriterien sämmtlich vor das Auge: eine mit reichlichen Langhans'schen Riesenzellen versehene Granulationsgewebswucherung repräsentirt die Hauptmasse der pathologischen Producte;

Gebilde aufzufassen geneigt ist. Die späteren Specialuntersucher des Lupus haben stets (Lang, Colomiatti, R. Idelson, Stilling) oder fast stets (Thoma) Langhans'sche Riesenzellen resp. „Riesenzelltuberkel" in den Lupusproducten nachweisen können. Ich selbst habe in den zahlreichen Fällen von echtem Lupus, die ich zu untersuchen Gelegenheit hatte, die genannten Formationen nie vermisst.

[1]) Lehrbuch der pathol. Gewebelehre.

[2]) Dieses Archiv Bd. 55. S. 99.

[3]) Verhandlungen des 1. deutschen Chirurgencongresses. 1872. S. 120—122. ref. Centralblatt. 1872. S. 886.

[4]) l. c. u. Ueber Epithelwucherung u. Krebs. Strassburg 1877.

[5]) l. c. [6]) l. c. [7]) l. c.

[8]) Einige Beobachtungen zur Anatomie und Pathologie des Lupus. Deutsche Zeischrift für Chirurgie. 1877. S. 72.

die Entstehung der grösseren zusammenhängenden Infiltrate durch Confluenz circumscripter tuberkelähnlicher Heerdchen ist, wenigstens im Tarsus, sehr deutlich zu verfolgen; daselbst ist auch der perivasculäre Charakter der initialen Proliferationen klar gekennzeichnet; schliesslich fehlen auch nicht die Hyperplasien des Epithels und der drüsigen Bildungen. Stellen wir für unseren Fall die Frage nach dem gegenseitigen Verhältniss zwischen Bindegewebs- und Epithelwucherungen, und der Bedeutung der letzteren für den Gesammtprozess, so dürfte sich dieselbe dahin beantworten lassen, dass die Proliferationen der epithelialen Gebilde eine nur unwesentliche und secundäre Rolle bei den pathologischen Vorgängen im Lidgewebe spielen. Wir sehen zwar mit den Wucherungen des conjunctivalen Zellstoffes resp. des Corpus papillare conjunctivae Hand in Hand gehen eine Vergrösserung und Verlängerung[1]) der drüsigen Einsenkungen[2]); dieser Erscheinung begegnen wir jedoch in einer grossen Zahl der differentesten Conjunctivalerkrankungen[3]), so dass derselben eine charakteristische Bedeutung für den Prozess, bei dem sie gefunden wird, unmöglich zugeschrieben werden kann. Ob sie als ein primärer oder secundärer Act zu betrachten sei, lässt sich freilich aus der Thatsache ihres verbreiteten Vorkommens nicht entscheiden; die allgemeine theoretische Erwägung[4]) sowohl, als auch das Factum der Nichtconstanz des in Rede stehenden Phänomens bei nosologisch gleichartigen conjunctivalen Prozessen[5]) sprechen

[1]) Eine wirkliche Neubildung schlauchförmiger Drüsen habe ich nicht constatiren können. Dass durch das etwas häufigere Vorhandensein drüsiger Querschnitte auf den Verticalschnitten durch die hyperplastische Conjunctiva, gegenüber solchen durch die normale, eine derartige Neubildung nicht bewiesen wird, hat bereits Jacobson (l. c. S. 15) auseinandergesetzt.

[2]) Hierunter verstehe ich sowohl die Componenten des Stieda'schen Rinnensystems, als auch die echten schlauchförmigen Drüsen der Conjunctiva; vergl. hierüber meinen Aufsatz „Ueber die tubulösen Drüsen und die Lymphfollikel in der Lidconjunctiva des Menschen". von Gräfe's Archiv Bd. XXVI. 1.

[3]) cf. J. Jacobson's citirte Arbeit; Laskiewicz (l. c.) sah die gleichen epithelialen Hyperplasien in zwei Fällen eigenthümlicher Conjunctivalerkrankung, die weder Trachom noch Lupus, noch Tuberculose waren.

[4]) Rindfleisch, Lehrb. der pathol. Gewebelehre, Anomalien der Schleimhäute; Cohnheim, Vorlesungen über allg. Pathologie, Capitel Regeneration und Hypertrophie.

[5]) So fehlt nach Iwanoff, Berlin, J. Jacobson jun., die Wucherung der drüsigen Gebilde beim Trachom in einer gewissen Quote der Fälle; Sä-

jedoch dafür, dass auch die von uns vorgefundenen Epithelhyperplasien der Conjunctiva als durch die nutritiven und formativen Anomalien des gefässhaltigen Nährbodens inducirte Folgezustände zu erachten seien. Dass dieselben einen wesentlichen Factor der pathologischen Producte in unserem Fall nicht bildeten, wird auch dadurch belegt, dass sie an der Stelle der intensivsten Entwickelung der letzteren — in Rand und Grund der Geschwürsbildung — durchweg vollständig fehlten[1]). — Directer noch als für die Conjunctiva, lässt sich für den Tarsus die secundäre und untergeordnete Bedeutung der glandulären Proliferationen erweisen. Die grösste Mehrzahl der Meibom'schen Drüsen verhält sich, wie wir sahen, den umspinnenden Granulationsbildungen gegenüber, ganz passiv, nur einzelne von ihnen bieten Anzeichen homöoplastischer Wucherung[2]) (s. S. 403); dies letztere ist immer aber erst dann der Fall, wenn die periacinösen Gewebsproducte bereits einen vorgeschritteneren Grad der Ausbildung erreicht haben. Wie aber lassen sich mit unserer Auffassung diejenigen Bilder vereinen, welche, wie bereits in der objectiven Darstellung hervorgehoben (s. S. 404), den Eindruck machen, als haben sich die peripherischen Acinusepithelien direct in Riesenzellen umgewandelt? Liegt hier nicht ein entscheidendes Zeugniss einer ganz essentiellen Betheiligung der Meibom'schen Drüsenkörper an der Bildung der pathologischen Producte vor? Ich glaube dies verneinen zu dürfen. Die Annahme einer

misch stellt sie für das eigentliche Trachomkorn sogar gänzlich in Abrede; in dem einen Fall von Lupus conjunctivae, den Laskiewicz beschreibt, waren die epithelialen Wucherungen nur sehr gering ausgesprochen u. s. w.

[1]) Wir müssen annehmen, dass die hyperplastischen Drüsenstränge durch den Druck der entzündlichen Wucherungen spurlos zum Verschwinden gebracht werden. Der Meinung, dass die in Geschwürsrand und -grund vorhandenen Riesenzellen Derivate untergehender Drüsenschläuche seien, begegne ich dadurch, dass diese Riesenzellen in genau der gleichen histologischen Prägung in den Interstitien zwischen je zwei drüsigen Einsenkungen zu finden sind und dass nirgends Uebergänge von Drüsendurchschnitten zu den wirklichen gigantocellularen Körpern vorkommen: beide Bildungen sind für den einigermaassen Geübten immerdar leicht auseinander zu halten.

[2]) Weit stärkere Manifestationen solcher Wucherungen scheint Fuchs (l. c.) beim Chalazion gesehen zu haben; ich vermag aber auch in ihnen nichts anderes, als Analoga der secundären atypischen Epithelwucherungen Friedländer's zu erblicken. Einen sicheren Beweis für den „primären" Charakter, welchen der Autor ihnen vindicirt, vermisse ich wenigstens.

Entstehung Langhans'scher Riesenzellen aus Enchymzellen von Drüsen begegnet von vornherein starken Zweifeln, insofern, als die besten Untersucher den Bindegewebsgefässapparat als die ausschliessliche Keimstätte dieser Körper anzusehen geneigt sind. So hat z. B. Langhans selbst bei seinen grundlegenden Untersuchungen einen genetischen Zusammenhang zwischen Drüsenepithel und Riesenzellen nicht zu ergründen vermocht[1]). Dem gegenüber hat allerdings in neuerer Zeit Ed. Lang[2]) die Ansicht zu stützen versucht, dass die uns beschäftigenden vielkernigen Gebilde durch einen Verschmelzungsprozess absterbender Zellleiber aller Art, in specie auch nekrobiotischer Drüsenepithelien zu Stande kämen. Es ist hier nicht der Ort, in eine ausführliche Discussion dieser Lang'schen Anschauung einzutreten; ich bemerke nur, dass es mir schwer verständlich ist, wie ein pathologischer Histolog von Fach diese wunderbar fein und regelmässig organisirten, mit allen Eigenschaften lebenden kernhaltigen Protoplasmas ausgestatteten Gebilde[3]) mit Klumpen zusammengebackener, nekrotisch untergehender Zellindividuen identificiren kann.

[1]) Ausdrücklich opponirt auch R. Idelson in ihrer citirten unter Langhans' Leitung verfassten Arbeit der Ansicht von Stilling (l. c.), welcher die Riesenzellen mit wandständigen Kernen beim Lupus aus Durchschnitten durch umgewandelte Drüsenschläuche herleitet. Doch muss ich insofern Stilling Idelson gegenüber in Schutz nehmen, als ersterer nicht die Identität solcher Drüsendurchschnitte mit wirklichen Riesenzellen behauptet. Mit seiner Annahme freilich, dass die wahren Riesenzellen des Lupus durch central gelagerte, und nur die „Pseudoriesenzellen" desselben durch randständige Kerne ausgezeichnet seien, steht, wie Idelson mit Recht betont, Stilling vollkommen isolirt da.

[2]) l. c. und Vierteljahrsschrift für Dermatologie und Syphilis, 1874, 2. u. 3. Heft, S. 368: Ueber die Bedeutung der sog. Riesenzellen im Lupus.

[3]) Wenn Lang es vorzieht, die von Friedländer an den Lupusriesenzellen nachgewiesenen amöboiden Bewegungen „gleichsam als die letzten Zuckungen des im Absterben begriffenen Zellenconglomerates" zu betrachten, so lässt sich diese phantasiereiche Erklärungsweise freilich schwer direct widerlegen; denn wer vermag es dem Protoplasma anzusehen, aus welchen Motiven es zuckt? Genug, dass es zuckt, also „lebt". Wenn aber Lang annimmt, dass das sog. Protoplasma der Riesenzellen aus den zusammengesinterten Leibern nekrotischer Zellen besteht, innerhalb deren sich nur die Kerne, als die widerstandsfähigsten Theile, lange Zeit erkennbar erhalten, so befindet sich diese Interpretation in vollem Widerspruch mit der Thatsache, dass gerade der Kernschwund resp. die Functionsunfähigkeit der Kerne das erste nachweisbare morphologische Kriterium ist, wodurch sich das prämortale Absterben der Zellen kund giebt. (Vergl. Weigert, dies. Arch. Bd. 79: Die pathologischen Gerinnungsvorgänge.)

Was für mich einzig und allein nach Vorlage der Lang'schen und unserer eignen heutigen Beobachtungen in Erwägung kommen kann, ist die Frage, ob unter gewissen Verhältnissen wucherndes[1]) Drüsenepithel die Langhans'sche Riesenzellformation hervorbringen könne? Die Lang'schen Darstellungen und Abbildungen liefern auch hierfür keine sicheren Beweise; und was unsere oben erwähnten Bilder betrifft, welche für das Vorkommen eines derartigen Modus der Riesenzellenbildung zu plaidiren schienen, so hat mich ein genaueres Studium der bezüglichen Stellen auf feinsten Durchschnitten (Fig. 4) zu dem Resultat geführt, dass die fraglichen vielkernigen Zellkörper höchst wahrscheinlich nicht von den Acinusepithelien, sondern von den subepithelialen Bindegewebszellen resp. von den Elementen des subepithelialen Endothelhäutchens der Meibom'schen Drüsen[2]) abstammen. Dafür, dass diese Art der Interpretation die richtige ist, spricht meines Erachtens einerseits der innige textuelle Zusammenhang, welcher z. B. auf Fig. 4 zwischen der Riesenzellgruppe rechts unten und dem umgebenden Bindegewebe besteht, während andererseits daselbst eine scharfe (durch die Linie Ap gekennzeichnete) Grenze zwischen Acinusinhalt und Riesenzellen sich geltend macht, und an den Drüsenzellen selbst keine Spur einer, Tendenzen zur Riesenzellbildung bekundenden, Metamorphose ersichtlich ist[3]). Die

[1]) Ich stimme hierbei Beneke (Marburger Sitzungsberichte, 1876, No. 8) vollkommen bei, wenn er sagt, dass es ihm gleichgültig erscheine, ob bei dem Proliferationsprozess, welcher die Riesenzelle erzeugt, eine oder mehrere Zellen betheiligt seien. Mag immerhin ein Zusammenfliessen von Zellen bei der Bildung der in Rede stehenden Formationen stattfinden — immer muss, so urtheile ich, ein Wucherungsvorgang der constituirenden zelligen Elemente vorausgegangen sein: denn in keinem Drüsen- oder capillaren Gefässrohr präexistirt auf gegebenem Raum die grosse Zahl ovoider Kerne, welche wir im Leibe der Langhans'schen Riesenzelle vorfinden.

[2]) Von der Existenz eines derartigen Endothelhäutchens, für welches, meines Wissens, Fuchs (l. c.) zuerst eingetreten ist, glaube auch ich mich überzeugt zu haben: ich sah nicht selten auf feinen gut gefärbten Präparaten einen Saum platter endothelialer Kerne der Innenfläche der Membrana propria der Drüsenacini anhaften. — Jedenfalls dringen constant an vielen Stellen die Bindegewebszellen bis dicht an die peripherische epitheliale Zellenlage heran. Fuchs hat neuestens (Zur Anatomie der Blut- und Lymphgefässe der Lider, v. Gräfe's Archiv Bd. 24, 3) das betreffende Endothelhäutchen als einem periacinösen Lymphraum angehörig nachgewiesen.

[3]) Vergl. Erklärung der Abbildungen.

isolirte Riesenzelle RZ liegt allerdings zweifellos zum grössten Theile intraacinös; aber was hindert daran, anzunehmen, dass eine periacinös gebildete Protoplasmamasse das weiche nachgiebige Substrat verfetteter Acinusepithelien vor sich her drängt, und allmählich an deren Stelle tritt? Irgend wie directere Anhaltspunkte für eine epitheliale Entstehung des vielkernigen Zellkörpers (Kernwucherung der benachbarten Epithelien oder dergl.) vermissen wir hier wie überall; fehlen aber diese und lässt sich die Lage der Bildung RZ z. B., leicht auch ohne die Annahme einer epithelialen Genese erklären, so fällt jeder Grund fort, unsere „Acinusriesenzellen" als Producte des Epithels zu proclamiren[1]).

Wir waren zu voranstehenden Erörterungen, deren etwas breitere Ausführung man mit der Wichtigkeit der Riesenzellenfrage entschuldigen möge, gelegentlich der Fragestellung nach dem gegenseitigen Verhältniss zwischen Bindegewebs- und Epithelwucherungen in dem uns vorliegenden Falle, geführt worden. In ersteren hatten wir überall die dominirenden Erscheinungen der pathologischen Prozesse erkannt; die letzteren mussten wir in das Gebiet der indifferenten secundären Epithelproliferationen verweisen; eine Bethei-

[1]) In neuerer Zeit hat de Vincentiis (Della struttura e genesi del Chalazion, Napoli 1875, ref. nach Fuchs, l. c.) die Riesenzellen des sog. Chalazion (einer Affection, deren anatomische Producte offenbar eine grosse Aehnlichkeit mit dem Substrat unserer lupösen Liderkrankung besitzen) sammt und sonders für Abkömmlinge der Epithelien der Meibom'schen Drüsenkörner erklärt. Bereits Fuchs hat auf Grundlage seiner eigenen eingehenden Untersuchungen über die genannte Lidgeschwulst gegen die Richtigkeit dieser de Vincentiis'schen Ansicht Einspruch erhoben, indem er für die Majorität der Riesenzellen deren Ursprung aus den bindegeweblgen Theilen des Lidknorpels nachweisen konnte. Indessen meint Fuchs doch, für einzelne derselben ein Hervorgehen aus den Elementen der Drüsen annehmen zu müssen und beruft sich dabei auf Bilder, wie sie seine Fig. 6 repräsentirt. Doch sind die dort gezeichneten, als in der Entstehung begriffene Riesenzellen gedeuteten Bildungen so wenig sicher als solche charakterisirt, dass ich mich nicht entschliessen kann, in ihnen ein entscheidendes Zeugniss der bestrittenen Annahme der epithelialen Abstammung veritabler Riesenzellen zu erblicken. — In neuester Zeit hat Cornil (Journal de l'Anatomie publié par Robin, Mai-Juin 1880) die Ansicht ausgesprochen, dass bei der Tuberculose der Trachealschleimhaut Tuberkelriesenzellen aus wuchernden Drüsenepithelien hervorgehen können. Einen stricten Beweis für seine Angabe liefert aber auch dieser Autor nicht.

ligung der Drüsenzellen an der Bildung der vielkernigen Protoplasmamassen liess sich nicht constatiren. In den neoplastischen Substraten des Bindegewebes hatten wir alle diejenigen anatomischen Kriterien vereinigt gefunden, welche gegenwärtig für die Anerkennung einer pathologischen Neubildung als Lupusproduct vom histologischen Standpunkt aus gefordert werden.

Nach dieser Feststellung der anatomischen Uebereinstimmung unserer Liderkrankung mit den Charakteren der Lupusneubildung im Allgemeinen, dürfte es von Interesse sein, die Befunde unseres Paradigmas mit denjenigen in den anderen Fällen von Lupus conjunctivae zu vergleichen. Es liegen, wie erwähnt, nur in den 3 Beispielen, die J. Neumann und A. Laskiewicz publicirt haben, genauere histologische Schilderungen vor, und zwar beziehen sich diese allein auf das Verhalten der Bindehaut, nicht auch, wie in unserem Falle, auf dasjenige des miterkrankten Tarsus. Bezüglich der conjunctivalen Veränderungen besteht nun eine solche Harmonie in den wesentlichen objectiven Untersuchungsresultaten, dass es überflüssig erscheint, die etwa vorhandenen irrelevanten Differenzen gesondert zu besprechen, vielmehr veranlasst mich die erwähnte Congruenz der bisher über den Lupus conjunctivae vorliegenden anatomischen Angaben, eine histologische Parallele zu ziehen zwischen den Producten des Conjunctivallupus einerseits und denen der Conjunctivaltuberculose andererseits, von welcher letzteren Affection grade ich in der Lage war, mehrere sehr prägnante Beispiele genauer zu studiren[1]). Eine derartige vergleichende ana-

[1]) Ausser den von mir neulich (v. Gräfe's Archiv 24, 3) beschriebenen Fällen von Conjunctivaltuberculose kam folgender, ganz sicher hierher zu rechnender Fall in der Klinik des Herrn Prof. Julius Jacobson zur Beobachtung. Es handelte sich um ein ovales, mit seiner Längsaxe parallel mit dem Lidrande verlaufendes, ungefähr in der Mitte der Conj. tarsi des rechten Auges befindliches Geschwür mit flach erhabenen, leicht ausgefressenen Rändern und graugelblichem Grunde bei einem 7½jährigen zarten, aber übrigens nicht nachweisbar tuberculösen Mädchen. Während der klinischen Beobachtung entwickelte sich im äusseren unteren Abschnitt der Conjunctiva bulbi des gleichen Auges eine 2—3 Mm. lange, ca. 1 Mm. hohe faltenartige Excrescenz von grauröthlicher bis grauweisser Farbe und etwas opakem Aussehen. Herr Prof. Jacobson trug sowohl die geschwürige Stelle als auch die polypenartige Erhebung ab und überliess mir das Material zur mikroskopischen Untersuchung. Diese ergab: Rand und Grund des Geschwürs von echten

tomische Betrachtung dürfte einerseits von Werth sein in Hinsicht auf den noch schwebenden Streit über Identität oder Nichtidentität von Lupus und Haut- resp. Schleimhauttuberculose überhaupt, andererseits vielleicht auch practisch ein gewisses Interesse bieten insofern, als Fälle von primären Conjunctivallupus vorkommen, die gewiss unter Umständen makroskopisch und klinisch schwer von (anscheinend) primärer Conjunctivaltuberculose zu unterscheiden sein möchten. Der angestellte Vergleich führte zu folgenden Resultaten.

In allen meinen Beispielen von Tuberculose der Conjunctiva konnte ich an den mit Riesenzellen ausgestatteten zelligen Heerden die Zeichen derjenigen Veränderung nachweisen, welche in früherer Zeit, ehe Virchow's Untersuchungen die pathognostische Bedeutung derselben einschränkten, als ein ausschliessliches und deshalb absolut specifisches Kriterium tuberculöser Erkrankung galt — der Verkäsung. Für Baillie, Bayle und Laennec hatte der Begriff des „Käsigen" einen ganz bestimmten anatomischen Inhalt und angesichts des jetzigen Standes unserer Kenntnisse dürfte die Behauptung nicht zu gewagt erscheinen, dass sich namentlich der letztere Autor de facto wohl nur selten getäuscht hat, wenn er die Tuberculose da annahm, wo er die von Baillie und Bayle als scrophulös resp. tuberculös bezeichnete käsige Materie auffand. Späterhin wurde freilich die obige Bezeichnung sehr viel allgemeiner und weniger scrupulös angewendet, und auch heutzutage werden eine Reihe sehr verschiedenartiger Zustände unter dieselbe subsumirt. So rubriciren z. B. manche Autoren die Prozesse der Zellverfettung und -Atrophie unter den Begriff der „Verkäsung", während doch durch diese Prozesse allein niemals ein Product geschaffen werden kann, das Bayle's tuberculöser Materie gliche. Ganz allgemein wird beispielsweise ferner von einem „käsigen" Eiter der Kaninchen gesprochen und einzelne Forscher (Rindfleisch u. A.) sind sogar

Tuberkeln (mit Langhans'schen Riesenzellen und Schüppel'schen Epithelioidzellen) durchsetzt; gegen das Centrum des Defects hin zeigen die Heerde die charakteristische käsige Nekrobiose. Die gleichen Bildungen finden sich auch im Gewebe der jungen polypösen Excrescenz; auch an ihnen ist, fleckartig im Centrum beginnend, Verkäsung des Gewebes nachzuweisen. Bezüglich der Einzelheiten darf ich auf die ausführliche Beschreibung meines zweiten Falles verweisen, da hier, von der conjunctivalen Excrescenz abgesehen, histologisch fast identische Verhältnisse vorlagen (vergl. Fig. 2 dieser Abhandlung, welche Präparaten eben dieses Falles entnommen ist).

der Meinung, dass diese käsige Beschaffenheit des Kaninchenеiters als der Ausdruck einer, mit der scrophulösen Diathese des Menschen vergleichbaren, Constitutionsanomalie der genannten Thiere anzusehen sei. Da, wie bereits Waldenburg[1]) nachgewiesen, bei den genannten Thieren jeder einfache traumatische Abscess für gewöhnlich den käsigen Charakter annimmt, so müssten demnach fast sämmtliche Kaninchen als „scrophulös" betrachtet werden. Nun lehrt aber die genauere Untersuchung, dass besagter Eiter, entgegen der gewöhnlichen Annahme, in der Mehrzahl der Fälle hinsichtlich seiner zelligen Bestandtheile ganz normal ist und sich von dem pus bonum ac laudabile der Menschen nur durch einen geringeren Gehalt an Exsudatwasser unterscheidet, welcher nicht etwa das Resultat einer nachträglichen Wasserentziehung, sondern, wie Stricker[2]) bereits angegeben, die Folge einer von vornherein geringen Wasserabgabe seitens der Gefässe ist. Daraus ergiebt sich, dass dieser einfach wasserarme Eiter, der allseitig „käsig" genannt wird, nichts gemein haben kann mit Baillie's scrophulöser (käsiger) Materie, die derselbe selbst sehr wohl von „dickem Eiter" zu trennen wusste. Treffen wir solchen Eiter, wie beim Kaninchen, beim Menschen, so handelt es sich dann allerdings niemals um normalen Eiter; ja man kann sogar behaupten, dass derselbe hier vorzugsweise das Product scrophulöser resp. tuberculöser Entzündungsformen ist. Indessen darf man doch nicht verkennen, dass, wie Virchow immerdar mit Recht betont hat, eine derartige Beschaffenheit des Menscheneiters auch durch ganz zufällige, locale Einflüsse bedingt sein kann, und an sich ist klar, dass selbst der normalste Eiter des normalsten Menschen, wenn er in grösseren Mengen im Gewebe liegen bleibt, sich eindicken und degeneriren muss. Aber auch der sogenannte käsige Eiter des Menschen, er mag entstanden sein, auf welche Weise er wolle, ist anatomisch gänzlich verschieden von dem Product der Tuberkelverkäsung, und es zeugt meines Erachtens nur von gerechtem historischem Sinn und richtigem anatomischem Tact, und wohl nicht, wie Waldenburg meint, von übertriebener Skepsis, wenn Louis sich weigerte, anzuerkennen, dass die „tuberculöse" Materie jemals aus

[1]) Die Tuberculose. Berlin 1869. S. 167.

[2]) Stricker, Pathologie. II. S. 388; über das Verhalten der Eiterkörper im sog. käsigen Kaninchеneiter äussert sich Stricker nicht.

eingedicktem Eiter entstehen könne.[1]) Freilich kann es keinem Zweifel unterliegen, dass ein der tuberculösen Gewebsverkäsung analoger Vorgang auch im Gefolge anderer, nicht tuberculöser, krankhafter Prozesse auftritt und dass demnach Virchow vollständig berechtigt war, die Specificität der „tuberculösen" Materie zu läugnen. Wenn auch, wie ich Weigert[2]) zustimme, der Ursache nach verschieden, und in ihren ferneren Schicksalen different, stellen doch schon die Nekrosen der nichthämorrhagischen Infarcte und die infarctähnlichen Nekrosen bösartiger Geschwülste morphologisch-histologisch vergleichbare Zustände dar und gar nicht wüsste ich, für sich betrachtet, die käsige Metamorphose der Gummigewächse von dem Prozess der Tuberkelverkäsung zu unterscheiden. Nichtsdestoweniger erhält die käsige Gewebsnekrobiose dadurch einen so hohen diagnostischen Werth für die Tuberculose, dass sie den constanten[3]) Ausgang jedweden tuberculösen Infiltrates bildet, und weil sie bei den gewöhnlichen, im weitesten Sinne des Wortes einfach traumatischen, chronisch-interstitiellen (granulirenden) Entzündungsformen, mögen dieselben im Uebrigen noch so tuberkelähnliche Producte liefern[4]), so gut wie niemals vorkommt.

Angesichts der grossen Bedeutung, welche die käsige Gewebsnekrose für die Diagnose des Tuberkels und der Tuberculose hat, dürfte es sich nun fragen, ob und wodurch wir im Stande seien,

[1]) Vergl. Waldenburg, Die Tuberculose etc. S. 88.

[2]) Die pathologischen Gerinnungsvorgänge. Dieses Archiv Bd. 79.

[3]) Bekanntlich trägt Virchow Bedenken, anzuerkennen, dass die Verkäsung der nothwendige Ausgang der Tuberculose ist. „Denn man finde, sagt er, namentlich an serösen Häuten, zuweilen neben käsigen Knötchen andere, welche eine vollständige Fettmetamorphose durchmachen" .... (Geschwulstwerk, II, S. 645). Ob aber an solchen fettig degenerirten Tuberkeln nicht nachträglich doch noch die käsige Starre Platz greifen könne, scheint mir eine Frage, die ich nicht ganz von der Hand weisen möchte. Uebrigens würde durch die Thatsache des gelegentlich vollständigen fettigen Zerfalls einzelner Tuberkelknötchen die Verkäsung als practisch-diagnostisches Kriterium der Tuberculose nicht hinfällig werden, da, wie Virchow's eigne Angabe lehrt, neben den pure fettig degenerirten immer auch „käsige" Knötchen vorhanden sind.

[4]) Ich zeigte z. B. dass man durch Einbringung kleinster indifferenter Fremdkörper in's Gewebe allerdings sog. Riesenzelltuberkel, nicht aber solche, die in Verkäsung übergehen, erzeugen könne. (Centralbl. f. m. Wissensch. 1878. No. 13.)

dieselbe jeder Zeit zu erkennen resp. sie von den Zuständen der Verfettung und fettigen Atrophie einerseits, denen der Eintereindickung und -desorganisation andererseits, zu unterscheiden? Die geläufigen Handbücher und selbst die Specialwerke geben uns über diese Fragen keinen genügenden Aufschluss; erst in neuester Zeit hat Weigert[1]) den Begriff der „Verkäsung" schärfer als bisher formulirt und das Wesen derselben als eine Coagulationsnekrosis bezeichnet. Bei aller Anerkennung der Verdienste Weigert's in dieser Sache, kann ich doch nicht sagen, dass der Inhalt des Begriffes der Coagulationsnekrose das Wesen der tuberculösen Gewebsverkäsung vollständig decke. Denn wenn nach des Autors eigener Definition die Coagulationsnekrose zu denjenigen Erkrankungen gehört, bei welchen protoplasmatische Körper mit Bildung einer geronnenen Masse absterben, so würde durch obigen Begriff ein Factor der käsigen Gewebsmetamorphose nicht charakterisirt sein, nehmlich die Ertödtung der Intercellularsubstanzen. Freilich ist Weigert nicht gemeint gewesen, die letztere leugnen zu wollen, er giebt vielmehr ausdrücklich an, dass bei der Tuberculose die Coagulationsnekrose, welche histologisch durch ein allmähliches Schwinden der Zellkerne gekennzeichnet ist, nicht blos an die neu auftretenden Zellen, sondern auch an die „Gewebe" geknüpft ist, welche letztere schliesslich mit den nekrotischen neugebildeten Zellen „in eine undefinirbare Detritusmasse verschmelzen", gleichwohl ist aber in seiner Definition der Verkäsung, wie jeder zugeben muss, dem Verhalten der Grundsubstanzen nicht Rechnung getragen. Im Allgemeinen wird man allerdings dann auf einen Tod der letzteren schliessen dürfen, wenn die ihr zugehörigen Gewebszellen abgestorben sind, und hierfür ist der von Weigert hervorgehobene Kernschwund gewiss ein treffliches Zeichen[2]). Da es jedoch

[1]) Zur Lehre von der Tuberculose etc. Dieses Archiv Bd. 77.

[2]) Dass die Kerne in nekrotischen Geweben noch vor dem Verschwinden der Zellcontouren undeutlich resp. unsichtbar werden, haben schon frühere Untersucher erwähnt (vergl. hierüber z. B. Guillebeau, Ueber die Histologie der hämorrhagischen Infarcte, Inaug.-Diss., Bern 1880). Auf die allgemeine Bedeutung des Vorganges hat aber erst Weigert hingewiesen. Ich habe schon vor dem Bekanntwerden der bez. Weigert'schen Arbeiten das von diesem Autor urgirte Verhalten der Gewebskerne als ein Kriterium benutzt, um zu entscheiden, ob ein Gewebe als nekrotisch anzusprechen sei, oder nicht (vergl. z. B. meine Org. des Thrombus, Leipzig 1877, S. 45, 47 u. 73).

nicht an jeder Stelle leicht ist, die Geschwulst- resp. Granulationszellen von den eigentlichen Stromazellen zu sondern[1]), da es ferner denkbar wäre, dass es schädigende Einflüsse gäbe, welche das Leben der Zellen, nicht aber das der Intercellularsubstanzen gefährdeten[2]), so dürfte es immerhin werthvoll sein, ein Kriterium zu besitzen, wodurch sich die Nekrobiosis der Zwischenmassen, noch vor deren moleculären Zerfall, als solche zu erkennen giebt. E. Neumann hat neuestens[3]) darauf aufmerksam gemacht, dass bei entzündlichen und verwandten Prozessen ein eigenthümlich verändertes Verhalten der Grundsubstanz des Bindegewebes auftritt, eine fibrinartige Metamorphose derselben, welche nach ihm in naher Beziehung steht zu dem von Cohnheim und Weigert formulirten Begriff der Coagulationsnekrose und welche histologisch besonders dadurch scharf charakterisirt ist, dass, bei Anwendung einer von Neumann selbst angegebenen Modification der Picrocarminfärbemethode, die Grundsubstanz intensiv gelb (statt farblos) erscheint. Angeregt durch diese Beobachtungen, glaube ich mich überzeugt zu haben, dass auch die innerhalb verkäsender Gewebstheile absterbende Intercellularsubstanz durch eine ähnliche Affinität zum Gelb der Picrocarminsolution ausgezeichnet ist, ohne damit die Identität dieser Nekrobiosis mit E. Neumann's „fibrinoider Degeneration" behaupten zu wollen, von der ohnehin ja Neumann annimmt, dass die von ihr betroffenen Gewebsmassen in einzelnen Fällen möglicherweise zur Norm zurückkehren, während eine solche Möglichkeit für die in Vergleich stehenden Zustände der käsigen Nekrotisirung, wie bekannt, ausgeschlossen ist.

Durch die genannten histologischen Kennzeichen, zusammengenommen mit dem charakteristischen makroskopischen Verhalten der Farbe und Consistenz, denke ich, werden wir jeder Zeit in der

[1]) Ich glaube, dass in den meisten geschwulstförmigen und chronisch-entzündlichen Neubildungen die Zellen des bindegewebigen Gerüstwerkes von den Geschwulst- resp. Granulationszellen zu differenziren sind. (Vergl. Heiberg, Zur Lehre von den Granulationen oder vom Akestom. Dieses Archiv Bd. 55. — Bizzozero, Ueber das Stroma der Sarcome. Wiener med. Jahrb. 1878. 4.)

[2]) Z. B. giebt bekanntlich Schüppel (dieses Archiv Bd. 56, S. 50) an, dass bei den Perisuchttuberkeln die käsige Metamorphose sich allein auf die zelligen Elemente, und nicht auch auf das Reticulum erstrecke.

[3]) Archiv für mikrosk. Anatomie Bd. XVIII: Die Picrocarminfärbung und ihre Anwendung auf die Entzündungslehre.

Lage sein, Verwechselungen der echten Gewebsverkäsung mit den Zuständen der Fettdegeneration und fettigen Atrophie oder der Tyrosis des Eiters zu vermeiden. Was die ersteren betrifft, so bleiben dabei die Kerne sehr lange tingirbar und in ihrer Form erhalten und der körnige Zerfall berührt hier allein die Zellen und nicht auch die Intercellularsubstanzen (Virchow). Was die letzteren angeht, so können hier, meines Erachtens, Confundirungen eigentlich nur mikroskopisch vorkommen, denn makroskopisch hat, wie Weigert neulich[1]) treffend bemerkte, „vertrockneter resp. „eingedickter" Eiter mit dem Käse gar keine Aehnlichkeit". Mikroskopisch kann freilich „ein käsig eingedickter miliarer Abscess genau ebenso aussehen, wie ein ganz und gar käsig gewordener Miliartuberkel" (Virchow); immerhin wird sich in den meisten Fällen der desorganisirte Abscess durch seine grössere innere Lockerheit[2]), durch den Mangel eines organischen Zusammenhanges seiner peripheren Theile mit dem umgebenden Gewebe[3]) auch auf

[1]) l. c.

[2]) Durch die Härtungsflüssigkeiten muss natürlich seine ursprüngliche Weichheit mehr oder weniger beträchtlich vermindert werden. — Theoretisch, auf dem Boden der Weigert'schen Auseinandersetzungen (Die pathol. Gerinnungsvorgänge, dieses Archiv Bd. 79) wäre es übrigens denkbar, dass ein miliarer Abscess schon durch vitale Einflüsse in einen Zustand übergeführt werden könnte, der ihn einem total käsig gewordenen Tuberkel bis zur morphologischen Ununterscheidbarkeit näherte. Ist es richtig, „dass alle im Organismus absterbenden Gewebe, die gerinnungsfähige (Eiweiss-) Körper enthalten, auch gerinnen müssen, wenn nicht etwas Anderes die Gerinnung hindert", so wäre der Fall möglich, dass ein im Gewebe liegen bleibender Abscess, dessen Elemente ja unter allen Umständen dem Tode verfallen sind, sich mit Hülfe durchtränkender fibrinogener Flüssigkeit in eine starre, wirklich käseartige Masse umwandelte. Thatsächlich tritt nun diese Erstarrung nicht ein und Weigert erklärt dies damit, dass das „Eitergift" als solches die Gerinnung verhindert. Mit dieser Hypothese harmonire die Thatsache, dass „Eiterkörperchen ihre Kerne beibehalten". Hierzu gestatte ich mir jedoch die Bemerkung, dass es gewisse (septische) Eiterungen giebt, bei denen in der That die Eiterkörper ihre Kerne einbüssen (mit Erhaltung des Zellleibes), ohne dass auch aus ihnen eine feste, fibrinähnliche Masse wird.

[3]) Bei der secundären Erweichung käsig erstarrter Gewebstheile bleiben fast immer feste, mit der benachbarten Textur organisch zusammenhängende Randpartien bestehen, ein Umstand, der selbstredend auch für die makroskopische Differentialdiagnose zwischen „käsig" eingedicktem Eiter und nachträglich erweichter verkäster Gewebssubstanz in Betracht kommt.

bistologischen Präparaten von einem total verkästen Tuberkel unterscheiden lassen.

Die voranstehenden Erörterungen hielt ich im Interesse der folgenden z. Th. kritischen Ausführungen für geboten, um meine Stellung bezüglich der Begriffsbestimmung und anatomischen Definirbarkeit der käsigen Gewebsveränderungen möglichst genau zu präcisiren.

Während, wie gesagt, die soeben besprochenen histologischen Kriterien der käsigen Nekrobiosis in allen Fällen von wirklicher Conjunctivaltuberculose, sogar an den zweifellos sehr jungen Heerden unseres 3. Beispieles (s. o. S. 414) mit aller Sicherheit nachzuweisen waren, fehlten dieselben auf sämmtlichen Präparaten des, in toto dissecirten Objectes von Conjunctivallupus. Auch aus den sehr ausführlichen objectiven Schilderungen von J. Neumann und Laskiewicz ist nichts zu entnehmen, was auf das Vorhandensein käsiger Zustände in ihren Exempeln von Bindehautwolf schliessen liesse[1]). Ausser diesem — auffälligsten — Unterschiede

[1]) In allen den genannten Fällen lagen offenbar länger bestehende, weitgediehene Veränderungen vor; namentlich liess in meinem Beispiel der tiefgreifende, geschwürige Zerfall, sowie die narbige Verdichtung der Tarsusneoproducte auf eine Bildung älteren Datums schliessen. Ueber die Zeit, innerhalb deren die ersten Zeichen der käsigen Nekrose an den menschlichen Tuberkeln sich einstellen, wissen wir freilich nur sehr wenig; dass sie schon sehr früh vorhanden sein können, dafür spricht mir eine sehr beweisende Erfahrung, die ich neulich an einem Recidiv nach Exstirpation eines tuberculösen Hodens machte. Hier war ein grosser Theil der miliaren Heerde bereits central verkäst, obwohl nach der bestimmten Angabe des klinischen Beobachters, des Herrn Prof. Schönborn, die Tuberkeleinlagerung in die betreffenden Gewebsbezirke (Unterhaut des Scrotums und angrenzendes Zwischenbindegewebe nahe gelegener Muskeln) höchstens seit 3 Wochen erfolgt sein konnte. Auch die Beobachtungen über Meningealtuberculose plaidiren für einen relativ sehr schnellen Eintritt der Verkäsung. Dass sie unter Umständen auch länger oder lange auf sich warten lässt, will ich damit nicht bestreiten. So meint Schüppel auf Grund zweier von ihm beobachteter Fälle dafür eintreten zu können, dass die Verkäsung an den Lymphdrüsentuberkeln gelegentlich Jahre im Rückstand bleiben könne. Ich halte jedoch die Beweiskraft der von Schüppel hierfür herangezogenen Fälle nicht für unantastbar. Soviel glaube ich auf Grund sehr zahlreicher einschlägiger Untersuchungen behaupten zu dürfen, dass in Rand und Grund tieferer tuberculöser Geschwüre die käsige Nekrose, an einer oder der anderen Stelle wenigstens, niemals vermisst wird.

ergab die vergleichende Untersuchung aber noch weitere Differenzen in der histologischen Structur und Geschichte der beiden Neubildungen, auf die ich die Aufmerksamkeit zu lenken, nicht für unwerth halte. — Die Formation des Schüppel'schen „Epithelioidzellentuberkels", die in den Fällen von wirklicher Conjunctivaltuberculose so ausgeprägt zur Erscheinung kam (vergl. Fig. 2), trat in den Producten des Conjunctivallupus eigentlich nirgends typisch zu Tage (vergl. die objectiven Schilderungen und die Abbildungen Fig. 1, 3 u. 5). Auch die bezüglichen Arbeiten von J. Neumann und Laskiewicz beschrieben nichts völlig Gleichwerthiges. — Dagegen waren die Riesenzellen in den Lupusknötchen meist in einer Massenhaftigkeit vertreten, die einen auffallenden Contrast bildete zu der Spärlichkeit, mit der sie innerhalb der wahren Tuberkelknötchen der Conjunctiva enthalten waren. So zeigt der kleine Lupusheerd, dessen Durchschnitt unsere Fig. 5 versinnlicht, allein 24—25 sichere Riesenzellen, während die Tuberkelfollikel meist nur ein, höchstens zwei bis drei derartige Gebilde einschlossen (vergl. Fig. 2). Vielfach begegnete man ferner in den Lupusknötchen Gefässen, die in den Tuberkelknötchen absolut nicht gefunden werden konnten. — In den älteren Partien der Lupusneubildung trat an einigen der discreten Heerdformationen eine Structurerscheinung hervor (vergl. S. 404), nach welcher ich in den specifischen Producten der Conjunctivaltuberculose vergeblich suchte: es machte sich eine vermehrte Bildung spindelförmiger Elemente bemerkbar, die so überhand nimmt, dass der ganze Heerd dadurch den Charakter eines jungen Narbengewebes gewinnt (vide Fig. 5). Schliesslich ist hervorzuheben, dass im Gegensatz zu den essentiellen Substraten der Conjunctivaltuberculose, die immer in Form deutlich von der Umgebung gesonderter, rundlicher Knötchen sich manifestirten, und selbst in den mehr zusammenhängenden Infiltrationslagern die Aggregation aus kleinen Unterknötchen nicht verkennen lassen, bei den Lupusproducten die miliare Bauform eine nur untergeordnete Rolle spielt: in der Mucosa und Submucosa bestanden, wie wir sahen, die lupösen Wucherungen, der Hauptsache nach, aus ganz diffusen, reichlich mit Riesenzellen versehenen kleinzelligen Wucherungen; im Tarsus war allerdings an den Grenzgebieten des Prozesses die heerdartige, tuberkelähnliche Structur ausgesprochen; die grösseren Wucherungsmassen daselbst boten jedoch nicht eigentlich das Aussehen con-

fluirter Tuberkel dar, sondern repräsentirten mehr die Configuration eines unregelmässig verflochtenen Netzwerkes mit aufgetriebenen Knotenpunkten. — Auch für fast alle der letztgenannten Momente finden wir in den oft herangezogenen Beschreibungen J. Neumann's und Laskiewicz's übereinstimmende Angaben, eine Uebereinstimmung, welche um so werthvoller ist, als beide Autoren auf die Frage nach den anatomischen Beziehungen zwischen Lupus und Tuberculose nicht eingegangen sind, sondern sich auf eine rein sachliche ausführliche Wiedergabe der histologischen Befunde beschränkt haben.

Es dürfte nunmehr nahe liegen zu untersuchen, ob die zwischen Conjunctivallupus und Conjunctivaltuberculose hervorgetretenen anatomischen Unterschiede eine allgemeinere Gültigkeit beanspruchen können, ob — und wie weit — sie geeignet sind, als cardinale histologische Differentialkriterien zwischen Lupus und Tuberculosis überhaupt betrachtet zu werden. Da ich in der Lage gewesen, den vulgären Hautlupus[1]) aus eigner Anschauung gründlich kennen zu lernen, da ich ferner seit Jahren die Tuberculose an fast allen von ihr betroffenen Organen eingehend studirt habe und auch die wirkliche Hauttuberculose in einigen Beispielen[2]) histologisch zu prüfen Gelegenheit hatte, so halte ich mich für berechtigt in die erwähnte Erörterung einzutreten. Analoge Unter-

[1]) Ich habe hierbei nur Material im Sinn, welches unter dieser Diagnose von competenten Chirurgen (den Herren Proff. Schönborn, Schneider und Burow) dem phathologischen Institute zugeführt wurde.

[2]) Dieselben betrafen meist secundäre, von tuberculösen Lymphdrüsen- resp. Gelenkerkrankungen fortgepflanzte, tuberculöse Hautaffecte. Einen Fall von autochthoner Hauttuberculose, der sich sowohl klinisch als makroskopisch-anatomisch gänzlich verschieden vom gewöhnlichen Hautwolf darstellte, publicirte ich vor Jahren im Archiv der Heilkunde, XV, 1874. In neuerer Zeit haben Chiari (Wiener med. Jahrb. 1877, und Vierteljahrsschr. für Derm. und Syph. 1879) und Jarisch (ibid.) Fälle von selbständigen tuberculösen Geschwüren der Haut beschrieben. (Bei Chiari, Wiener med. Jahrb. 1877, findet sich zugleich die Literatur über den bez. Gegenstand.) Chiari erklärt (secundo loco cit.) die Hauttuberculose für ein sehr seltenes Vorkommniss, spricht sich also hierdurch indirect gegen die Auffassung des Lupus als einer Hauttuberculose aus; Jarisch polemisirt vom klinischen Standpunkt, speciell auf Grundlage seiner eignen einzigen Beobachtung, gegen Friedländer's oben ausführlicher zu discutirende Anschauung, dass Lupus und Hauttuberculose identische Affectionen seien.

suchungen liegen bereits in den Arbeiten von Volkmann[1]), Colomiatti[2]) und Rosalie Idelson[3]) vor, auf welche wir in Folgendem wiederholt Bezug zu nehmen haben werden.

Ich glaube nun in der That, als Ergebniss meiner eignen vergleichenden Studien und einer kritischen Durchsicht des massenhaft vorliegenden einschlägigen Beobachtungsmateriales anderer Untersucher, den Satz hinstellen zu dürfen, dass die, zwischen Conjunctivallupus und Conjunctivaltuberculose zu Tage getretenen, soeben des Näheren geschilderten Differenzen im Grossen und Ganzen die typischen Unterschiede zwischen Lupus und Tuberculosis überhaupt repräsentiren. Bekanntlich hat Friedländer eine Unterscheidung zwischen den genannten beiden Krankheiten für unzulässig erklärt, weil seinen Untersuchungen zufolge der Lupus nichts anderes sei als eine „exquisite Hauttuberculose". Bereits in früheren Abhandlungen[4]) habe ich mich gegen diese Ansicht des verehrten Autors ausgesprochen und meine abweichende Meinung durch den Hinweis begründet, dass die, für die Tuberculose so charakteristische, Neigung zur Gewebsverkäsung den Producten des Lupus fehle. Die positive Grundlage dieser meiner Argumentation glaubte ich als eine nicht etwa nur durch die eignen, sondern auch durch die grosse Zahl der bisherigen fremden Untersuchungen ausnahmslos beglaubigte Thatsache ansehen zu dürfen[5]). Indessen waren mir damals doch

[1]) Ueber Lupus und Tuberculose. Berl. kl. Wochenschrift. 1875. No. 30.

[2]) Sulla natura e struttura del lupo volgare. Torino 1875. Centralbl. f. med. Wissenschaften. 1876. S. 525.

[3]) l. c.

[4]) v. Gräfe's Archiv Bd. 24, III (Tuberculose der Conjunctiva u. Tuberculose überhaupt) S. 192 und dieses Archiv Bd. 76 (Ueber ein Knochensarcom mit tuberkelähnl. Structur) S. 502.

[5]) Virchow (l. c.) hebt bei Gelegenheit der Discussion des „Lupus syphiliticus" ausdrücklich das Nichteintreten der Lupusproducte in die käsige Metamorphose hervor. Auspitz (l. c.) betont die grosse Dauerhaftigkeit und lange Lebensfähigkeit der Lupuszellen, wodurch sie sich wesentlich von den Zellen der tuberculösen und krebsigen Neubildungen unterscheiden sollen; Kaposi (l. c.) schildert Rückbildung und Geschwürsbildung beim Lupus im Wesentlichen wie Virchow und Auspitz; bemerkenswerth ist, dass dieser Autor der Persistenz des Fasernetzes zwischen den fettig degenerirenden Zellen im Grunde der Lupusgeschwüre (wenn auch ohne Gegenüberstellung der andersartigen Verhältnisse bei der Tuberculose) Erwähnung thut. Rindfleisch (l. c.) spricht von einer „eitrigen" Schmelzung der Lupus-

die Angaben von Volkmann (l. c.) und Thoma (l. c.) entgangen, welche das Vorkommen ausgedehnterer Verkäsungsprozesse beim Lupus behaupten. Bei der Wichtigkeit, welche diese Angaben für die uns beschäftigende Frage besitzen, sei es verstattet, dieselben etwas eingehender zu prüfen.

Was zunächst die Beobachtungen Thoma's betrifft, so finden sich unter den 18 Fällen, die der Autor untersucht hat, soviel ich sehen kann, nur 4, in denen das Vorhandensein verkäster Abschnitte durch die mikroskopische Untersuchung aufgedeckt wird. Die Bezeichnung „Verkäsung", wird von Thoma auf diejenigen retrograden Metamorphosen der Geschwulstzellen angewendet, welche auf gewissen Stadien der Entwickelung der Lupusproducte eintreten und die „durch fettige Degeneration und käsige Eindickung entweder zur Resorption oder zur Ulceration und endlich zur Vernarbung führen". Nun ist aber, wie ich oben ausführlicher zu begründen mir erlaubte, der Prozess der tuberculösen Gewebsverkäsung ein

knötchen, E. Wagner (Handb. der allg. Pathologie) notirt für die Fälle von Lupus exedens „Zerfall der neugebildeten Elemente, nachdem sie die Haut- oder Schleimhautoberfläche erreicht haben, wodurch Geschwüre entstehen, welche meist mit Krusten bedeckt sind und deren Grund aus der lupösen Masse besteht". J. Neumann (Lehrb. der Hautkrankheiten, 1870) bezeichnet den Lupus als eine zellige Infiltration der Cutis, welche ..... unter Verfettung und moleculärem Zerfall zur Schrumpfung oder Verschwärung des Hautgewebes führt. Friedländer (l. c.) selbst gesteht den Mangel eigentlicher Verkäsungsprozesse beim Lupus zu. Essig (l. c.) erwähnt nur in einem seiner Fälle das Vorhandensein wirklich verkäster Lupusknötchen und dieser war gerade ein solcher, bei welchem die Section des Menschen, von welchem das Präparat stammte, allgemeine Miliartuberculose ergeben hatte. Aus Lang's (l. c.) ausführlichen objectiven Schilderungen ist nichts zu entnehmen, was darauf hinweise, dass dieser Autor echte Verkäsung an den Lupusinfiltraten beobachtet habe. Birch-Hirschfeld (l. c.) sagt: Verkäsung ist übrigens an den Tuberkeln des Lupus nicht nachgewiesen. — Auch Rosalie Idelson (l. c.) constatirte in ihrer bald nachher erschienenen Abhandlung, dass beim Lupus „die Ulceration mehr direct durch Zerfall des Lupusgewebes zu einer feinkörnigen Masse, die an der Oberfläche der Ulcerationen abgesondert wird, erfolgt, als dadurch, dass eine festere, käsige Masse sich bildet, die erst später erweicht" und ferner: „so gross auch die lupösen Knötchen werden können, so habe ich doch niemals centrale Käseheerde in ihnen gesehen". — Es würde sich die Zahl der Belege noch vermehren lassen, doch glaube ich fast alle neueren bezüglichen auf eigene Untersuchungen gegründeten Angaben aufgeführt zu haben.

ganz anderer, als der, nach Thoma's Angaben, an den Lupuszellen eintretende Vorgang, so gern ich auch zugebe, dass die Endresultate beider in Vergleich stehender pathologischer Metamorphosen histologisch gelegentlich recht schwer von einander zu unterscheiden sein dürften. Wenn z. B. Thoma auf S. 306 sagt: „Ein Theil der rundlichen Zellgruppen ist in feinen molecularen Detritus verwandelt, also verkäst", so kann nicht geläugnet werden, dass auch echt verkäste Gewebstheile schliesslich in einen dichten feinen Moleculardetritus unkenntlich werden. Das gleiche morphologische Resultat kann selbstverständlich auch an zuvor eitrig eingeschmolzenen [1]), im Gewebe liegen bleibenden Lupuspartien zu Stande kommen. Kommt es darauf an, über Ursprung und Bedeutung dieser verschiedenen „Detritusmassen" klar zu werden, so muss man entweder die von mir oben besprochenen directen Unterscheidungsmerkmale in's Auge fassen, oder, falls diese nicht mehr anwendbar sind resp. zu keinem sicheren Resultate führen, sich zur Entscheidung der Frage an solche Stellen halten, die die bezüglichen Veränderungen in ihren Anfängen resp. in weniger weit vorgeschrittenen Graden repräsentiren. Thoma's, im Uebrigen äusserst genaue, Schilderungen sind grade in Betreff des „Käsigen" sehr kurz gehalten, so dass man nicht bestimmt sagen kann, was ihm vorgelegen habe; nach Thoma's eignem Ausspruch jedoch (S. 319 l. c.) zu schliessen, sind seine Käsemassen nur Depots von eingedicktem fettigen Zelldetritus gewesen [2]); jedenfalls geht aus der Beschreibung seiner Präparate nicht mit Sicherheit hervor, dass er diejenige histologische Erscheinung gesehen habe, die auch Virchow als das sicherste Kriterium des echten Tuberkels bezeichnet hat, nehmlich das zellige Knötchen mit der central beginnenden käsigen Gewebsnekrobiose, und bevor nicht dieses, fast in jedem Falle echter chronischer Tuberculose leicht aufzufindende Object [3]), als ein inte-

[1]) Die Thatsache des directen eitrigen Zerfalls der eigentlichen Lupusheerde findet in den Thoma'schen Beobachtungen keine bestimmte Bestätigung resp. nähere Erläuterung; gleichwohl kommt dieselbe sicher und zwar nicht allzu selten vor (vergl. später S. 431).

[2]) Wie denn überhaupt Thoma an keiner Stelle seiner Abhandlung die Identität von Lupus und Tuberculose direct behauptet, freilich auch ohne darin anzugeben, oder bestimmt erkennen zu lassen, wodurch sich beide histologisch unterscheiden sollen.

[3]) Es ist mir dasselbe fast in allen von mir untersuchten Fällen von wirklicher

grirender Bestandtheil der Lupusproducte zweifelsfrei demonstrirt worden ist, kann meines Erachtens nicht die Rede davon sein, dass beim Lupus ein der tuberculösen Gewebsverkäsung gleichwerthiger Vorgang Statt habe.

Von anderen Gesichtspunkten aus zu beurtheilen sind die Angaben von Volkmann. Der berühmte Kliniker giebt, so sehr er geneigt ist, die Friedländer'sche Auffassung zu stützen, zu, „dass es zahlreiche Fälle von manifester Haut- und Schleimhauttuberculose gebe, die klinisch ein anders gestaltetes Krankheitsbild liefern, als der Lupus". In diesen Fällen „zeige das Mikroskop miliare Knötchen, die zu ausgedehnter käsig-eitriger Schmelzung gelangen und deren absolute Identität mit den Miliartuberkeln innerer Organe, wie ihm scheine, nicht zu leugnen sei", während die vulgären Lupusknötchen davon, wenn auch „nicht allzu beträchtlich" verschieden seien. Unter diesen Verschiedenheiten hebt auch schon Volkmann die „sehr viel geringere Neigung zu regressiven Metamorphosen", d. h. doch wohl den Mangel eigentlicher Verkäsung beim Lupus, hervor. Volkmann trennt[1]) also klinisch und anatomisch die genuinen Lupusformen von der echten Haut- und Schleimhauttuberculose, meint aber, dass zwischen beiden Erkrankungen eine so grosse Verwandtschaft bestehe, dass sie gelegentlich in einander übergehen könnten. Diejenigen Fälle von Lupus, wo „heerdweise ausgedehntere Verkäsungen" vorkämen, wären z. B.

Haut- und Schleimhauttuberculose nachzuweisen gelungen (vergl. z. B. mein im Archiv der Heilkunde 1874 beschriebenes Beispiel von „Tuberculose der Haut"). Auch Chiari (l. c.) fand in den von ihm explorirten echt tuberculösen Hautgeschwüren die zelligen Knötchen vielfach im Zustand der „käsigen Nekrose". Vergl. auch die sogleich oben zu erwähnenden Beobachtungen von R. Volkmann.

[1]) Hierdurch unterscheidet sich Volkmann's Standpunkt sehr wesentlich von demjenigen der meisten französischen Autoren, welche bekanntlich dem Lupus jede Selbständigkeit absprechen und ihn gänzlich in der Scrofulose resp. Tuberculose aufgehen lassen. [Auch in der neuesten mir bekannten französischen Publication über Lupus: G. Homolle, Des scrofulides graves de la muqueuse bucco-pharyngienne (Angines scrophuleuses graves. — Lupus de la gorge. Paris 1875. Centralblatt f. med. Wiss. 1875. S. 956) ist dieser Standpunkt ausdrücklich festgehalten.] — Volkmann hat übrigens neuerdings (Ueber den Charakter und die Bedeutung der fungösen Gelenkentzündungen) auch sehr wichtige prognostische Differenzen zwischen Lupus und Hauttuberculose angegeben.

solche „Zwischenformen“ von Lupus und Tuberculose. — Ich glaube, dass sich die von Volkmann angeführten Thatsachen ungezwungen auch so interpretiren lassen, dass eben jene zuletzt erwähnten Fälle von vorn herein Tuberculose und niemals Lupus waren. Die makroskopischen Kriterien des wahren Lupus dürften, einer jungen Hauttuberculose gegenüber, kaum stets so charakteristische sein, um aus ihnen allein in jedem Falle eine abschliessende Diagnose zu stellen. Dies geht, meines Erachtens, am besten aus der zuerst von Volkmann selbst hervorgehobenen Thatsache hervor, dass „tiefgelegene tuberculöse Entzündungen der Knochen und der Lymphdrüsen, wenn sie zum Aufbruch führen und die Hautdecken in Mitleidenschaft ziehen, an diesen letzteren zuweilen lupöse(!) Eruptionen veranlassen, die sich von der Fistel oder Aufbruchsstelle aus weit über die benachbarten Hautstrecken ausbreiten können“ [1]). Volkmann fasst nun zwar die genannte Erscheinung so auf, dass sich hier ein echter Lupus der Hautdecken aus einer Tuberculose der Knochen oder der Lymphdrüsen heraus entwickelt habe. Aber diese Art der Deutung lässt sich anfechten: Wenn wir sicher wissen, dass ein lupusähnlicher Hautaffect durch Syphilis bedingt ist, so nennen wir ihn nicht Lupus, sondern Syphilis; wenn wir in den citirten Volkmann'schen Beobachtungen sehen, dass sich eine lupusartige Hauterkrankung unter dem Einfluss, ja direct auf den Reiz des tuberculösen Virus ausbildet, so müssen wir sie demnach, falls sich eben wirklich die Tuberkelstructur als wesentlicher Bestandtheil der Wucherungen nachweisen lässt, als Tuberculose und können sie nicht als Lupus bezeichnen [2]). Geben wir aber zu, dass die makroskopischen Unterscheidungsmerkmale zwischen Lupus

[1]) Verwandte Beobachtungen finde ich schon bei J. Neumann (Lehrbuch der Hautkrankh. 1870. S. 300) aufgeführt, welcher angiebt, „dass man nicht selten in der Peripherie von bereits vernarbten, scrofulösen Geschwüren „lupöse“ Flecke und Knötchen auftreten sehe“.

[2]) Interessant wäre es gewesen, wenn man erfahren hätte, wie sich derartige Fälle mikroskopisch bezüglich der Verkäsung verhalten haben. Ich selbst hatte vor einiger Zeit Gelegenheit, ein den Volkmann'schen Fällen entsprechendes Beispiel von lupoider Hauttuberculose zu untersuchen; die Affection war jedoch, laut klinischer Angabe (Prof. E. Burow) sehr jungen Datums. Verkäsung konnte ich hier an den Tuberkelknötchen nicht auffinden. Doch sprachen von den sonstigen allgemeinen Differentialkriterien alle für Tuberculose, und keines für Lupus.

und Tuberculose gelegentlich im Stich lassen können, so verlieren die von Volkmann angeführten „Misch- und Zwischenformen", die es eben grade sind, bei denen der Autor ausgedehntere Verkäsungen eintreten sah, ihre Bedeutung für die Annahme einer tieferen Wesensverwandtschaft zwischen den beiden in Vergleich stehenden Krankheitsproducten. Denn es erscheint mir dann die Ansicht nicht widerlegbar, dass jene Fälle nicht, wie Volkmann meint, Uebergangsformen von Lupus und Tuberculosis, sondern vielmehr echte Hauttuberculosen waren, deren Producte stellenweise die äussere Form lupusartiger Efflorescenzen angenommen haben.

Haben uns demnach auch die Volkmann'schen Beobachtungen nicht den Beweis geliefert, dass das Lupusknötchen dieselbe käsige Metamorphose eingehen könne, wie der echte Tuberkel, und fällt somit jeder stichhaltige Widerspruch gegen den Erfahrungssatz, dass das vulgäre Lupusknötchen nicht verkäse, weg, — dürfen wir andererseits aus den bisher vorliegenden bezüglichen Untersuchungen schliessen, dass der echte Tuberkel, wenn er sich in der Haut oder den Schleimhäuten localisirt, kaum weniger regelmässig als an anderen Standorten jener vielbesprochenen Form des Gewebsuntergangs verfällt, so dürfte nichts im Wege stehen, dasjenige Moment, welches wir als die auffälligste Differenz zwischen Conjunctivallupus und Conjunctivaltuberculose in erster Linie notirt hatten, nehmlich den Mangel der Gewebsverkäsung bei dem erstgenannten Prozesse, als ein typisches Unterscheidungsmerkmal zwischen Lupus und Tuberculose überhaupt anzuerkennen und zu verwerthen, dergestalt, dass wir bis auf Weiteres berechtigt sind, Lupus vulgaris dann auszuschliessen, wenn wir eine deutliche, nachweisbar an Tuberkelknötchen gebundene, resp. aus verkästen Tuberkelknötchen hervorgegangene, Verkäsung des Gewebes vor uns haben.

Was die übrigen, auf Grund unserer vergleichenden Untersuchung hervorgehobenen Unterschiede zwischen Lupus und Tuberculosis conjunctivae anlangt, so kommt wohl keinem derselben eine so durchgreifende allgemeine Bedeutung zu, wie dem zuerst genannten; von Werth sind sie aber alle für die generelle Differentialdiagnose. Ziehen wir in dieser Hinsicht die erwähnten Momente einzeln in Betracht, so möchte noch am wenigsten Gewicht zu legen sein auf die Abwesenheit der Schüppel'schen Epitheliodzellentuberkel beim Lupus conjunctivae; denn einerseits haben Friedländer und

Thoma beim Hautlupus, R. Idelson beim Schleimhautlupus thatsächlich ganz entsprechend gebaute Knötchen beobachtet[1]), andererseits treten auch die echtesten Tuberkel nicht immer in diesem Gewande zu Tage. — Bedeutungsvoller schon erscheint mir die Thatsache der stellenweise ungemeinen Reichlichkeit der Riesenzellen in den Knötchen des Lupus, welche Volkmann bereits als für den Hautwolf gegenüber der Tuberculose charakteristisch hervorgehoben hat; ich selbst habe nicht selten in lupöser Haut scharf umschriebene Heerde angetroffen, die fast allein aus einer Aggregation massenhafter Riesenzellen bestanden und erinnere mich nicht, weder bei der Hauttuberculose noch bei irgend einer anderen veritablen tuberculösen Affection ein ähnliches Verhältniss beobachtet zu haben. — Einen noch grösseren Werth lege ich dem Befund von blutführenden Gefässen innerhalb der mit Riesenzellen ausgestatteten circumscripten zelligen Formationen des Conjunctivallupus bei. Dass man vor Friedländer die Lupusknötchen für gefässhaltige resp. gefässreiche Bildungen hielt, geht aus Virchow's u. A. Darstellung zur Genüge hervor und ich muss auch heute noch daran festhalten, dass es viele scharf umschriebene mikroskopische Lupusknötchen giebt, die selbst auf der Höhe ihrer Entwickelung aus nichts anderem bestehen, als aus gefässreichem, nicht mit Riesenzellen versehenen Granulationsgewebe. Dass auch die mit Riesenzellen dotirten discreten Lupusheerdchen, gegenüber echten Riesenzelltuberkeln, oft recht gefässreich sein können, hat wiederum zuerst Volkmann für den Hautwolf pointirt und ich kann mich nach meinen eignen Erfahrungen seinen bez. treffenden Darstellungen und Bemerkungen nur anschliessen. — Von gleich hohem Belang erachte ich die Beobachtungen, welche lehrten, dass an den tuberkelähnlichen Eruptionen des Conjunctivallupus ein directer und definitiver Vernarbungsprozess Platz greifen könne. Das Factum, dass die

[1]) Auch ich sah sie in lupöser Haut, jedoch nur selten: die überwiegende Mehrzahl der von mir im Hautlupus gesehenen tuberkelartigen Heerde verhielt sich auch in dieser Beziehung analog den Knötchen in der lupös erkrankten Conjunctiva. In Berücksichtigung der besprochenen Angaben Volkmann's wäre es nicht undenkbar, dass Friedländer, neben echten Lupusfällen, auch Fälle von pseudolupöser Hauttuberculose in's Bereich seiner Untersuchungen gezogen hätte; dass ihm jedoch nur solche, und gar keine echten Lupusformen vorgelegen haben sollten, wie dies Colomiatti (l. c.) behauptet, ist selbstverständlich nicht anzunehmen.

Lupusproducte in Substanz gelegentlich und zwar auch ohne vorhergehende partielle Verschwärung der bleibenden Vernarbung zugeführt werden, ist schon von früheren Beobachtern [1]) angenommen worden; den stricten Beweis dafür, dass wirklich das Substrat der specifischen Lupusheerde, aus sich heraus, die charakteristischen histologischen Producte der Narbengewebsbildung entwickeln kann, glaube erst ich durch Schilderung und Darlegung von Bildern, wie sie meine Fig. 5 wiedergiebt, erbracht zu haben. Da ich analoge Texturerscheinungen nicht selten beim vulgären Hautlupus [2]) erhielt, so ist denselben eine allgemeinere Bedeutung sicher zuzusprechen. — Durch die Fähigkeit directer und bleibender Vernarbung ist das miliare Lupusgranulom vom echten Miliartuberkel ganz wesentlich unterschieden; es kommt zwar, wie Langhans [3]) zuerst nachgewiesen, und woran ich den Zweifeln Friedländer's [4]) und z. Th. auch Schüppel's [5]) gegenüber festhalten muss, auch beim Tuberkel eine, von dessen Elementen ausgehende Vernarbung vor; aber erstens ist sie hier nur eine partielle, auf die centralen Abschnitte beschränkte, und zweitens (und namentlich) ist sie hier keine bleibende: der sog. fibröse Tuberkel verfällt bekanntlich ebenso regelmässig vom Centrum aus der käsigen Degeneration wie der zellige: die Bindegewebsbildung ist in der Structurgeschichte des Tuberkelknötchens niemals etwas anderes als eine Episode. — Wir kommen nun zu dem letzten differentiellen Momente, welches sich uns beim Vergleich der Producte des Conjunctivallupus und der Conjunctivaltuberculose aufdrängte — nehmlich dem Zurücktreten der miliaren Bauform bei den lupösen Wucherungen gegenüber denen der Tuberculose.

[1]) Vergl. die citirten Arbeiten von Virchow, Kaposi u. A. Rindfleisch und Thoma scheinen dagegen der Ansicht zuzuneigen, dass die Vorgänge der Narbenbildung nicht von den eigentlichen Lupuselementen, sondern von den Bindegewebszellen der Umgebung, als Reaction auf die durch die specifischen Einlagerungen gesetzten Reiz- und Zerstörungszustände, ausgehen.

[2]) Ich empfehle hier zur Controluntersuchung die ohne vorgängige Ulceration narbig eingesunkenen lupösen Hautstellen. Hier findet man gelegentlich alle Uebergänge von granulirenden bis zu, in festes Narbengewebe umgewandelten, Lupusheerden.

[3]) Dieses Archiv Bd. 42. S. 398 ff.

[4]) Ueber locale Tuberculose. Sammlung klinischer Vorträge von Volkmann. No. 64.

[5]) Untersuchungen über Lymphdrüsentuberculose. Tübingen 1871. S. 103—104.

Auch in diesem muss ich einen allgemeinen, die anatomischen Verschiedenheiten der beiden Prozesse markirenden, Grundzug erblicken. Zur Bestätigung dieser Ansicht glaube ich nichts Besseres anführen zu können, als R. Volkmann's bez. Bemerkungen, die ich nach eignen Beobachtungen nur Wort für Wort unterschreiben kann: „Der Lupus tritt vielmehr als in einzelnen runden oder ovoiden, scharf abgegrenzten Granulis in Form eines zusammenhängenden, unregelmässig verflochtenen Netzwerkes auf, so dass die mikroskopischen Bilder ein viel mehr adenoides Gepräge oder aber ein baumschlag- oder landkartenartiges Aussehen darbieten. — In anderen Fällen bildet das Lupusgewebe ganz diffuse gleichmässige Lager oder mehr flächenhafte Ausbreitungen, die nur durch die eindringenden, von wenig Granulationsgewebe begleiteten Gefässe mosaikartig zerklüftet erscheinen."

Ausser den bisher genannten Unterschieden, welche sammt und sonders in den von uns zum Ausgangspunkt unserer vergleichenden Untersuchungen gewählten Beispielen von Lupus und Tuberculosis conjunctivae repräsentirt wurden, existirt aber noch eine wichtige anatomische Differenz zwischen Lupus und Tuberculosis überhaupt, die durch die Nebeneinanderstellung eben jener Beispiele nicht zur Geltung kam: nehmlich die dem Lupusgranulum gegenüber dem Tuberkel eigenthümliche Fähigkeit zu directer Vereiterung. Dass eine solche den Lupusproducten zukommt, ist von sehr vielen der früheren Untersucher anerkannt[1]); von keinem der nach Friedländer über Lupus schreibenden Autoren ist jedoch diese Thatsache als ein principieller Gegensatz dem Tuberkel gegenüber hervorgehoben worden. Der wahre Tuberkel selbst vereitert aber nie direct, so oft sich auch Eiterungen gleichzeitig mit ihm in die Zerstörung der Gewebe theilen und so häufig auch die Schmelzung des käsig gewordenen Tuberkels mit einer Eiterung verbunden ist[2]). Freilich habe ich die Zeichen der Vereiterung nur an solchen

[1]) Vergl. die citirten Darstellungen von Virchow, Kaposi, Rindfleisch, Volkmann u. A. Stricker (l. c.) analogisirt sogar den Vorgang der Bildung und Schmelzung der Lupusinfiltrate überhaupt mit demjenigen der Gewebseiterung (l. c. S. 276).

[2]) Auf diese Thatsachen sind die Angaben von Volkmann zurückzuführen, wonach Eiterungen bei der Tuberculose weit häufiger und reichlicher seien, als beim Lupus.

Lupusheerden beobachtet, die nicht die Structur des Riesenzelltuberkels darboten, an den diffusen Infiltraten jedoch auch dann, wenn sie reichlich mit Riesenzellen durchsetzt waren.

Hiermit wäre dasjenige erschöpft, was ich über die histologischen Unterschiede zwischen Lupus und Tuberculosis im Allgemeinen zu sagen wüsste; ich halte diese Unterschiede für durchgreifend genug, um eine Trennung der beiden Prozesse, vom rein anatomischen Standpunkt aus, aufrecht zu erhalten. Ob nicht trotz aller der genannten Differenzen ein innerer, d. h. genetischer Zusammenhang zwischen beiden Krankheiten besteht, der Art, dass sich vielleicht der Lupus als ein, im Laufe der Zeit eine gewisse Selbständigkeit erlangender, mit gewissen bleibenden Abweichungen ausgestatteter Spross, von dem Mutterstamm der Tuberculose abgezweigt habe, das ist eine andere Frage. Um ihr näher zu treten resp. sie zu entscheiden, müssten, meiner Meinung nach, die Impfexperimente in noch grösserem Maassstabe und allgemeinerer Betheiligung, als bisher geschehen, auf diesen Punkt hin unternommen werden. Cohnheim[1]) giebt an, durch Einbringung von Lupusgewebe in die Vorderkammer der Kaninchen niemals Iristuberculose erzeugt zu haben, die er stets constatirte, wenn er notorisch tuberculöses Material an gleicher Stelle importirte. Dem gegenüber behauptet freilich Schüller[2]) durch Inoculation lupöser Substanzen (von der Trachea aus) dieselben positiven Impferfolge erzielt zu haben, wie mit echt tuberculösen Producten. Da indessen eine genauere histologische Untersuchung der von Schüller zur Impfung verwendeten Lupusmassen nicht vorliegt, so dürfte, den bestimmten Angaben Cohnheim's gegenüber, der Zweifel berechtigt sein, ob Schüller wirklich gemeine Lupusproducte, und nicht vielmehr pseudolupöse Tuberkel, zum Experimentiren benutzte[3]). Dass für die Lösung obiger Frage der Befund von gleichen oder verschiedenen specifischen parasitären Organismen von entscheidendem Belange sein würde, bedarf wohl kaum der näheren Ausführung; bisher blieben meine Untersuchungen in dieser Richtung trotz Anwendung der

[1]) Die Tuberculose vom Standpunkt der Infectionslehre. Facultätsprogramm 1879.

[2]) Archiv für experimentelle Pathologie und Pharmakologie, herausgeg. von Klebs, Naunyn und Schmiedeberg. Bd. XI.

[3]) Die Experimentalerfolge Schüller's sind übrigens auch keineswegs so klar und eindeutig, wie diejenigen Cohnheim's.

neuesten bezüglichen Methoden ohne jedes positive Resultat: ich habe weder Lupus- noch Tuberkelbakterien finden können. Indessen möchte ich grade in dieser Richtung meine Forschungen für noch nicht abgeschlossen erklären.

Es liegt mir nun noch ob, meine Anschauungen über die anatomischen Beziehungen zwischen Lupus und Tuberculose mit denjenigen der anderen Autoren zu vergleichen, welche über denselben Gegenstand gearbeitet haben. Was zunächst die Abhandlung R. Volkmann's betrifft, so sind dessen Darstellungen und Auffassungen im Verlaufe dieses Aufsatzes eingehend besprochen und erwogen worden. Auch Rosalie Idelson's Arbeit ist in ihrem sachlichen Theile bereits des Näheren gewürdigt; die Ansicht der Verfasserin, dass „der Lupus anatomisch dasselbe Bild vorstelle, wie der Tuberkel und dass man sich in dieser Hinsicht ganz an die Seite von Friedländer stellen könne", wird meines Erachtens schon durch die objectiven Befunde ihrer eignen Untersuchung widerlegt, insofern als sie, wie erwähnt, selbst nachweist, dass die, den Tuberkeln eigenthümliche, käsige Metamorphose bei den Producten des Lupus fehle. Für die übrigen Unterschiede in den histologischen Erscheinungen der beiden Prozesse scheinen die Idelson vorliegenden Präparate zufällig keine Anschauungen gewährt zu haben. — Nach Colomiatti, dem letzten der hierhergehörigen Autoren, besteht die Differenz zwischen Lupus und Tuberculose wesentlich darin, dass weder die epithelioden noch die Riesenzellen des ersteren Continuitätsbeziehungen zu den Balken des Reticulum besitzen, während solche bei den gleichwerthigen Elementen des Tuberkels vorhanden seien. Diese Ansicht ist gewiss sehr originell, aber sie ist leider nicht richtig; ist es schon a priori sehr unwahrscheinlich, dass zwei histogenetisch so nahe verwandte Neubildungen in einer so elementaren Beziehung, wie es das Verhältniss zwischen Zellen und Grundsubstanz ist, divergiren werden, so haben mich, eigens auf diesen Punkt gerichtete, Untersuchungen belehrt, dass in dieser Hinsicht die vollkommenste Uebereinstimmung zwischen lupösen und tuberculösen Wucherungen gegeben ist. Freilich ist der Begriff des „Tuberkelreticulums" noch ein vielfach unklarer und vieldeutiger; aber soviel lässt sich doch mit Bestimmtheit sagen, dass alles das, was man im Tuberkel von einem Zusammenhang seiner Zellen mit dem faserigen Netzwerk sieht,

man auch zu Gesicht bekommt in den tuberkelähnlichen Heerden des Lupus[1]).

Wenn ich mir zum Schluss erlauben darf, das Ergebniss meiner vergleichenden anatomischen Untersuchungen zwischen Lupus und Tuberculose kurz zusammenzufassen, so würde dasselbe folgender-

[1]) Als das Manuscript vorliegender Arbeit druckfertig vorlag, kam mir Eppinger's Darstellung des Larynxlupus und der Larynxtuberculose (in Klebs' Handb. der patholog. Anatomie, 7. Lieferung) zu Gesicht, auf die ich demzufolge nur an dieser Stelle in gedrängter Kürze eingehen kann. Eine genauere histologische Parallele der beiden Erkrankungen zieht der Autor nicht; doch geht aus der Darstellung im Einzelnen hervor, dass er dieselben für wesentlich verschieden und unterscheidbar hält. Die Unterscheidbarkeit bezieht sich, seinen Angaben zufolge, sowohl auf das makroskopische als auf das mikroskopische Bild. Bezüglich der ersteren gebiete jedoch stets die Vorsicht, ... die Diagnose auf lupöse (Larynx-) Geschwüre erst dann zu stellen, wenn sie in Continuität mit gleichen Affectionen der Nase und des Rachens beobachtet werden und wenn Tuberculose und Syphilis mit Sicherheit ausgeschlossen werden können. Damit ist der auch von mir vertretenen Anschauung Rechnung getragen, dass es ein absolut sicheres makroskopisches Unterscheidungsmerkmal zwischen Lupus und Haut- resp. Schleimhauttuberculose nicht giebt. Was die rein histologischen Unterschiede betrifft, so sollen diese einerseits in der Anwesenheit epithelialer Proliferationen liegen, die Eppinger als ein constantes Element bei den Primärwucherungen des Lupus anzusehen geneigt ist, während sich bei der Tuberculose die epithelialen Gebilde einfach passiv verhielten; andererseits in der Umwandlungsfähigkeit der Lupusknötchen in ein derbes sclerotisches Bindegewebe, die dem Tuberkel abgehe. Den ersteren Punkt anlangend, so kann demselben eine allgemeine Bedeutung nicht zugestanden werden, denn erstens ist die active Betheiligung der epithelialen Gebilde beim Lupus keine constante (R. Idelson konnte z. B. bei ihren zahlreichen Untersuchungen über Schleimhautlupus fast gar keine progressiven Veränderungen des Oberflächenepithels und der Drüsen nachweisen), zweitens aber kommen ganz ähnliche Epithelproliferationen, wie sie Eppinger vom Larynxlupus schildert, auch bei der Tuberculose vor (vergl. die Arbeiten von Friedländer, Ueber Epithelwucherung u. Krebs, Strassburg 1877, S. 46 u. dieses Archiv Bd. 68). Bezüglich des zweiten Punktes ist es erfreulich zu constatiren, dass in denselben meine und Eppinger's Angaben zusammentreffen. — Das für mich wichtigste Moment der Differentialdiagnose, nehmlich die Abwesenheit der „Verkäsung" beim Lupus hat Eppinger nicht — oder wenigstens nur ganz flüchtig berührt (S. 171); er scheint auf Thoma's Autorität hin anzunehmen, dass auch beim Lupus ein „Verkäsungsprozess" wie bei der Tuberculose stattfinden könne, wenngleich er selbst nichts davon auf seinen Präparaten von Larynxlupus wahrnehmen konnte.

maassen lauten: Lupus sowohl als Tuberkel sind Granulationsgeschwülste[1]) im Sinne der von Virchow für diese Neubildungen gegebenen Definition. Das histologische Substrat aller dieser Granulationsgewächse ist, wie erst neuere und neueste Forschungsresultate haben erkennen lassen, vor dem Gewebe der einfachen normalen Wundgranulation durch eine reichlichere Entwickelung derjenigen grösseren, protoplasmareicheren, ein- bis mehrkernigen Zellformen, die als Epithelioid- oder Bildungszellen (Ziegler) den leucocytären Elementen der Granulationen gegenübergestellt werden, sowie namentlich durch das Auftreten von Riesenzellen mit wandständigen Kernen ausgezeichnet, welche letzteren Gebilde in den gewöhnlichen, indifferenten Granulationsgeweben, ausser unter bestimmten erkennbaren localen Bedingungen[2]), nicht vorkommen. Während diese Riesenzellen, die wir gute Gründe haben mit abnormen Proliferationszuständen der Blut- und Lymphgefässendothelien in Beziehung zu bringen, bei Lepra und Syphilis nur mehr ausnahmsweise oder wenigstens nicht regelmässig sich zeigen, bilden dieselben im Texturgebiete vorgeschrittener tuberculöser und lupöser Wucherungen einen regelmässigen oder nahezu constanten Befund. Das sind die Uebereinstimmungen; die Verschiedenheiten lassen sich

[1]) Bekanntlich rechnet Virchow den Tuberkel unter die „lymphatischen" Geschwülste; ich würde gewiss nicht von dieser Classificirung abweichen, wenn ich nicht durch vieljährige Untersuchungen die bestimmte Ueberzeugung gewonnen hätte, dass die histologische Wesenheit des Tuberkels besser durch die obige Bezeichnung als durch die von Virchow gewählte ausgedrückt werde. Seiner Entstehung, histologischen Entwickelung und fertigen Structur nach verhält sich der Tuberkel ganz und gar wie ein miliarer chronischer Entzündungsheerd, wie eine miliare „Granulation". Alle seine Texturbestandtheile mag er uns als mehr indifferentes kleinzelliges Korn, oder als wohlcharakterisirter „Riesenzelltuberkel" zu Gesicht kommen, finden ihre Repräsentanten in dem Substrat der „Granulationsgewebe", während es, wie zuerst Schüppel mit Recht hervorhob, viele Tuberkel giebt, bei denen die „lymphatischen" Elemente ganz zurück- und dafür andere auftreten, welche der Structur des eigentlichen Lymphdrüsengewebes fremd sind. — Uebrigens haben schon vor mir Birch-Hirschfeld, Cohnheim u. A. den Tuberkel unter die „Granulationsgeschwülste" rubricirt, ohne jedoch, soviel ich sehe, auf die Divergenz dieser Benennung mit der Virchow'schen Nomenclatur Bezug zu nehmen.

[2]) Vergl. meinen Aufsatz: Zur Tuberculosenfrage. Centralblatt für med. Wissenschaften. 1878. No. 13.

dahin präcisiren, dass die Lupusproducte in Structur und histologischer Geschichte den gewöhnlichen entzündlichen Neubildungen (noch) sehr viel näher stehen, als der echte Tuberkel: Das Lupusknötchen stellt häufig auch in seinem Blüthestadium nichts anderes dar, als einen circumscripten Heerd typischen Granulationsgewebes; selbst wenn es Riesenzellen einschliesst, ist es bisweilen noch gefässhaltig; es kann direct vereitern und direct definitiv vernarben und auch die gewöhnlicheren Formen seiner Rückbildung: Resorption, Erweichung und Zerfall unterscheiden sich principiell nicht wesentlich von den Involutionsmoden gewöhnlicher entzündlicher Infiltrate; der echte Tuberkel dagegen erscheint auf seiner Entwickelungshöhe constant als gefässloses, fast stets mit einer oder mehreren Langhans'schen Riesenzellen versehenes Granulom, eine directe Vereiterung, eine bleibende Vernarbung geht er niemals ein und die Rückbildung wird bei ihm durch eine Form des Gewebsuntergangs vermittelt, welche den gewöhnlichen chronischen (granulirenden) Entzündungsproducten als solchen absolut fremd ist und welche auch beim Lupus bisher noch nicht in vergleichsfähiger Weise demonstrirt werden konnte: durch die käsige Nekrobiosis.

Erklärung der Abbildungen.

Tafel XVI.

Fig. 1 stellt etwa die Hälfte eines Sagittalschnittes durch die Mitte des lupösen Ulcus der Conjunctiva dar. t g Hintere Tarsusgrenze. t m Tarsusmitte. dq dq Drüsenquerschnitte. r z Riesenzellen. r z t Riesenzelltuberkelähnliche Zellenanhäufung. M Dr Meibom'sche Drüsendurchschnitte.

Fig. 2 repräsentirt bei gleicher Vergrösserung etwa die Hälfte eines sagittalen Durchschnittes durch ein tuberculöses Geschwür der Conjunctiva (2ter meiner Fälle, ausführlich beschrieben in v. Gräfe's Archiv Bd. 24, 3). r z t Riesenzelltuberkel (mit reichlichen sog. Epithelioidzellen). r k Verkäsende und verkäste Riesenzelltuberkel.

Fig. 3 zeigt bei stärkerer Vergrösserung die Beziehungen der lupösen Wucherungen zu den Gefässen und Drüsen des Tarsus. M Dr Meibom'sche Drüsendurchschnitte. g f Gefässe des Tarsus. l k Riesenzellenhaltige Lupusknötchen. l k' Derartiges Knötchen, im Innern noch offne Gefässchen bergend.

Fig. 4 veranschaulicht einen feinen Durchschnitt eines Meibom'schen Drüsenacinus, in dessen Membrana propria sich Riesenzellen entwickelt haben (vergl. hierzu den Text S. 404 und S. 409—412). A p Acinusperipherie (äusserer Rand des epithelialen Inhaltes des Acinus). R Z stellt eine in das Innere des Acinus hineingewachsene vielkernige Protoplasmamasse dar. — Die Acinusepithelien fast durchweg zu freien Fettkügelchen zerfallen.

Fig. 5 entspricht dem Durchschnitt eines, im Umfang eines Meibom'schen Drüsenkanales entwickelten, in narbiger Umwandlung begriffenen Lupusknötchens. g g Obliterirte Gefässchen im Querschnitt.

Sämmtliche Abbildungen sind, nach meinen Präparaten, von Herrn Universitätszeichner Braune angefertigt.

XXII.

Ueber die Herstammung und Ausscheidung des Kalks im gesunden und kranken Organismus.

Von Dr. Schetelig.

Nachstehende Arbeit über die Schicksale des Kalks im menschlichen Körper ward veranlasst durch den Wunsch des Verfassers, das Auftreten des Kalks im Urin nach den verschiedenen pathologischen Zuständen quantitativ zu bestimmen. Seit langer Zeit ziehen sich durch die Literatur Angaben über vermehrte Kalkabsonderung in gewissen Krankheitszuständen. Anfänglich war es die phosphorsaure Diathese von Prout, die sich durch Sedimentirung des Urins zu erkennen geben und in einer eigenen Krankheitsform bestehen sollte. Später nahm man in gewissen Krankheiten des Nervensystems und Hirns eine vermehrte, in gewissen anderen sogar eine verminderte Ausscheidung von Erdphosphaten an (siehe Ziegler, Berner Dissertationen 1861). Dann kamen Beneke's Studien, die, soweit sie die Bildung des oxalsauren Kalks im Organismus zum Gegenstand hatten, in ihrer physiologischen Begründung uns einen wichtigen Schritt vorwärts brachten. Neuerdings hat wieder Senator (Centralblatt 1877) die Aufmerksamkeit auf pathologisch vermehrte Ausscheidungen von Kalk gelenkt, ohne jedoch quantitative Belege beizubringen. Alle diese und andere bisherige Angaben sind nehmlich Abschätzungen der künstlich gebildeten Sedimente, die hauptsächlich nach der Beneke'schen Fällungsmethode vorgenommen wurden.

Mit dieser Methode hatte ich so wenig Glück, die Sedimente fielen so schwankend aus und gaben mir bei Vergleich mit den

quantitativen Bestimmungen von Kalk und Phosphorsäure so wenig übereinstimmende Resultate, dass ich mich gezwungen sah, behufs eingehenderen Studiums der Frage nach der Kalkausscheidung einzig die quantitative Analyse zu üben.

Das Material ward mir, als ich mich im vorigen Sommer während einer Ferienreise in Würzburg und Heidelberg aufhielt, von den Leitern der dortigen Kliniken mit anerkennenswerther Liberalität zur Verfügung gestellt. In Würzburg arbeitete ich auf der chemischen Abtheilung des dortigen physiologischen Instituts, in Heidelberg auf dem Laboratorium des Klinikums.

Als Methode zur Bestimmung wählte ich die der Fällung des Kalks mittelst Oxalsäure. Nach Auswaschen des Rückstandes auf dem Filter ward dieser mit jenem zusammen getrocknet, das Getrocknete geglüht und in $\frac{1}{4}$ normaler Salzsäure gelöst. Schliesslich ward das Gelöste durch Titriren mit Normalnatronlauge bestimmt. Ich hatte also CaO vor mir, und bemerke, dass alle meine Angaben in der Folge sich auf die Base allein beziehen. Das Verfahren ist zeitraubend, eine Analyse nimmt 12—16 Stunden in Anspruch, man kann in derselben Zeit aber mehrere machen.

Die angeführten Analysen von Phosphorsäure sind mittelst essigsaurem Uranoxyd gemacht.

Erst nachdem ich den analytischen Theil dieser Arbeit vollendet hatte, kam mir im Augustheft 1879 dieses Archivs die Abhandlung Seemann's über Rachitis zu Gesicht, von der ich hier um so lieber Notiz nehme, als der Verfasser zum ersten Mal eine Reihe von quantitativen Bestimmungen von Kalkausscheidung giebt und, wenn auch auf einem anderen Gebiete der Pathologie, doch zu ähnlichen Schlussfolgerungen kommt bezüglich der Kalkresorption etc., wie ich sie hier vorlege.

Vor Allem lag es mir daran, als Ausgangspunkt die Quantität des in 24 Stunden abgesonderten Kalks im gesunden Individuum zu bestimmen. Frühere Angaben über diesen Punkt weichen in mancher Beziehung von einander ab und schwanken zwischen 100 und 500 Milligramm. (Ich werde für den Kalk immer die Angaben in Milligramm = Mgr. machen.) So führt Vogel (in Virchow's Path. u. Therap. VI, 2) die Menge der täglich ausgeschiedenen Erdphosphate auf 800—1200 Mgr. an, davon $\frac{1}{3}$ $CaO\,PO_5$. Rose

fand an Kalk 220, Wagner 170, Neubauer ein Mal 188, ein anderes Mal 93, Böcker bei reichlichem Essen und wenig Getränk 390, Lecanu 1000. Die letzten Angaben aus: Lersch, Balneologie.

Ich habe zu dem angeführten Zweck meinen eigenen Urin untersucht und zwar unter möglichst gleichen Verhältnissen. Schon eine Zeitlang vorher hatte ich mich in den Zustand des physiologischen Gleichgewichts zu bringen gesucht durch eine möglichst homogene Lebensweise. Die Tageseintheilung blieb im Ganzen durch fast 3 Monate dieselbe, die Mahlzeiten wurden zu bestimmten Stunden genommen, dabei sorgfältig alle aussergewöhnlichen Quantitäten vermieden, namentlich im Trinken. Kein Frühstück irgend welcher Art, Mittagessen um 12½, leichtes Abendessen um 8, bestehend aus Thee, Brot und Fleisch, einige Male Bier statt des Thees. Mit dieser Regelung gelang es, den Körper so unter Controle zu bringen, dass sogar die Stunden des Urinirens genau inne gehalten wurden und sich durch mehrere Wochen immer auf 7 am, 11½ am, 5 pm und 10 pm reguliren liessen.

Ausser den vielen, zu allen Tageszeiten vorgenommenen Beobachtungen, die dazu dienen sollten, überhaupt eine Anschauung zu gewinnen über das Maass der Kalkausscheidung, begann ich am 13. August eine Beobachtungsreihe zur Feststellung der zu bestimmten Stunden regelmässig abgesonderten Kalkmenge. Diese Reihe erstreckte sich über 12 Tage, d. h. sie kam am 25. August zum Abschluss und schloss 29 Analysen ein, davon 11 auf den Morgen, 8 auf den Mittag, 6 auf die Zeit von ca. 5 pm und 4 auf den Abend um 10 Uhr kommen.

Das Gesammtresultat ist, dass im Normalzustande von einem Erwachsenen des Gewichts von 74 K.

am Morgen	206	Mgr.
am Mittag	38	„
um 6 pm	62	„
um 10 pm	84	„

Kalk den Körper auf den Urinwegen verlassen.

Dieser Kalk verhält sich seinem Gewicht nach zu den festen Bestandtheilen des Urins (die nach der Vogel'schen Formel aus dem specif. Gewicht desselben berechnet wurden) wie:
Morgens = 10,1 ‰, Mittags = 4,4 ‰, 6 pm = 5,4 ‰, 10 pm = 6,22.

Wegen fehlender Gewichtsbestimmung an 2 Malen konnte diese Berechnung nicht auf alle 29 Analysen angewandt werden, sondern nur auf 27 derselben.

Die Gesammtquantität des in 24 Stunden die Nieren passirenden Kalks habe ich an acht Tagen bestimmen können. Zwei Mal machte ich in Würzburg 24stündige Analysen, die eine Kalkquantität von 353 Mgr. und 407 Mgr. ergaben. Da hier eine Angabe des specifischen Gewichts fehlt, so ist der Schluss auf die Proportion zum Quantum der festen Urinbestandtheile nicht zu machen. Ebenso nahm ich zwei Mal in Heidelberg eine je 48stündige Messung vor, die mir für 24 Stunden ein Mal 513, das zweite Mal 391 Mgr. lieferte, wobei sich im ersten Fall (bei zum Theil vegetabilischer Nahrung, namentlich von Rettig mit viel Salz) der Kalk wie 6‰, im zweiten wie 5,20‰ verhielt. Endlich fallen noch auf Heidelberg die restirenden beiden Einzelbeobachtungen für 24 Stunden, die eine durchschnittliche Menge von 443 Mgr. Kalk ergaben, d. h. 400 Mgr. = (7‰) am ersten Tage und 477 Mgr. (= 8,8‰) am zweiten und unter dem Einfluss starker Gaben von Acid. muriat. dil.

Aus den vorgenannten Analysen kann man sich ein Bild machen von dem Verhalten der Kalkabsonderung, wie sie zu den verschiedenen Tageszeiten stattfindet, und vielleicht auch zu einer Anschauung über die Herstammung, resp. Verarbeitung des Kalks durch das Blut gelangen. Das Maximum fällt, wie bei allen festen Urinbestandtheilen, auf den Morgenharn, es ist ca. ⅓ des Gesammtquantums der 24 Stunden. Je weiter wir uns von der Nahrungszeit entfernen, um 11½ Uhr, also ca. 16 Stunden nach der letzten Mahlzeit, haben wir die geringste Quantität, 5 Stunden nach dem Mittagessen etwas mehr, 10 Stunden nach demselben noch etwas mehr. Hieraus geht die directe Abhängigkait dieser Ausscheidung von den durch die Mahlzeiten eingeführten Stoffen und den bei der Verdauung in den Darm ergossenen kalkhaltigen Secreten hervor. Dieser Zusammenhang wird weiter documentirt durch das nahezu völlige Verschwinden des Kalks bei Inanitionszuständen: an zwei Tagen ward das Mittagessen unterdrückt, an einem dritten nur äusserst geringe Quantitäten fester Nahrung genommen, — die Kalkmenge sank auf durchschnittlich 70 Mgr. am Morgen, ein Mal wurden nur 35 Mgr. befördert, am Mittag gar nur 5 Mgr.!

Selbst durch Gleichstellen der zwischen den einzelnen Tageszeiten

verflossenen Intervalle wird das bedeutende Ueberwiegen der Morgenexcretion nicht ausgeglichen oder erklärt. Wenn wir z. B. die Zeit von 10 Uhr Abends bis 7 Uhr früh gleich jener von früh bis Mittags setzen, so bleibt immer die nächtliche Secretion die grösste.

An diese Beobachtungen wäre eine weitere Schlussfolgerung zu knüpfen. Da am Tage die Absonderung von CaO zunimmt, je mehr wir uns von der Mittagszeit entfernen, — da die um 6 Uhr gelieferte Menge (62) zwar gegen die des Mittags (Inanitionszeit) vermehrt ist, aber im Verhältniss zur Morgenmenge bedeutend zurücksteht und nicht einmal die des späteren Abends erreicht (84), so ist anzunehmen, dass der Kalk auf seinem Wege durch den Organismus anderen Bahnen folgt, anderen Bedingungen unterworfen ist, als z. B. die Haloidsalze, zum Theil auch die Mittelsalze, die schon nach kürzester Zeit im Harn ihre Erscheinung machen. Am Tage hält die Kalkmenge mit derjenigen der anderen festen Bestandtheile des Urins ziemlich gleichen Schritt, d. h. sie bewegt sich zwischen 4 und 6 ‰, Morgens erreicht sie 10 ‰ und darüber. Da nun während der Nacht wohl eine Resorption von Wasser in den Nieren und der Blase denkbar ist, aber kaum eine von Salzen, so muss dies Ueberwiegen des Kalks im Morgenharn unsere Aufmerksamkeit fesseln. Ueber diese Zeit hinaus wird derselbe, wie es scheint, nicht im Blut angehäuft und wieder hergegeben, wie einige andere Stoffe, sonst fiele ja um 12 Uhr, also zur Zeit der Inanition, nicht sein Gewicht auf das Minimum von 36 Mgr., während aus demselben relativ verarmten Blut durch die Thätigkeit des Morgens und Vormittags noch 8 Gramm feste Stoffe ausgetrieben werden, ja die Chlorverbindungen (nach 15 Analysen) die des Morgens überwiegen, da sie sich gegen diese wie 1,3 : 1,0 verhalten.

Nach diesen wenigen Vorbetrachtungen können wir uns auf das Gebiet des Pathologischen begeben. Behufs Anknüpfung an den Normalzustand gehen wir bei der Betrachtung der Tabelle I. vom unteren Ende derselben aus, wo wir mittlere Tagesquantitäten verzeichnet finden, die die obigen Normalausscheidungen erreichen und ein einziges Mal übertreffen. Je weiter wir nach oben fortschreiten, desto geringer werden die Tagesmengen des Kalks, desto geringer aber auch die Verhältnisszahlen, welche die Beziehungen des ausgesonderten Kalks zum Totalquantum der festen Stoffe bezeichnen. Die wenigen Male, wo diese Verhältnissziffern nicht mit der an-

genommenen Reihenfolge übereinstimmen, sollen weiter unten ihre Erklärung finden.

Am auffallendsten wird schon bei oberflächlicher Betrachtung der Tabelle das bunte Durcheinander, in welchem die Krankheitsfälle der Anordnung nach der ausgeschiedenen Kalkmenge folgen. Wir beginnen am unteren Ende mit chronischen Brustleiden und finden ebendieselben gegen das obere Ende wieder, — dasselbe lässt sich von chronischen Leiden der Centralorgane sagen, — während am äussersten Anfang sich die Minimalquantitäten da finden, wo wir sie nach dem Vorausgeschickten erwarten mussten: bei den Inanitionszuständen des Typhus im Stadium hohen Fiebers. Auf den ersten Blick wird das mangelnde Gleichgewicht klar und man sieht, dass von einer Classification, von einer Gruppirung nach der Gattung des Leidenszustandes nicht die Rede sein kann.

Um zu einem Verständniss der Gesetze zu gelangen, die in dem kranken Organismus die Kalkabsonderung regeln, müssen die Einzelfälle in's Auge gefasst werden. Wir beginnen damit wieder am unteren Ende, das annähernd normale Verhältnisse widerspiegelt.

Frau Scherer, 50, sehr heruntergekommene kleine Person mit chronischem Lungenleiden, Schrumpfung und Caverne, copiösestem Auswurf von mehreren hundert Grammen pro Tag, mit Verstopfung und seit Wochen abendlichen Fieberbewegungen, ist seit Monaten im Spital, verlässt das Bett nicht und ist im Gewicht von 41 Kilo auf 36 herabgegangen. Sie stellt einen Fall von excessiver Hydrurie dar, der Harn wird in Quantitäten von 3000 bis 5000 Ccm. abgesondert und hat nie mehr als 1002 spec. Gewicht, ist farblos, meist alkalisch und lässt die Erdphosphate in groben Ballen zu Boden sinken. Die fünf Analysen ziehen sich durch eine Periode von 3 Wochen hin und ergeben als Durchschnitt für 24 Stunden nahe an 900 Milligramm Kalk; der relative Kalkgehalt des Urins (im Liter) übersteigt dagegen keinen der anderen.

Woher diese excessive Menge stammt, werden wir später erörtern. Hier ist nur zu constatiren, dass dieser einzige pathologische Fall eine grössere Quantität als die normale liefert.

Eckerle, gesunder junger Mensch, der wegen einer vor kurzem (genu valgum) gemachten doppelten Osteotomie im Gypsverbande liegt. Der Fall ist als Diabetes insipidus aufzufassen wegen der grossen Harnmenge bei mittlerem spec. Gew. Im Uebrigen geht die Kalksecretion den Weg des Normalen sowohl in Quantität als im Verhalten zu den ausgeschiedenen festen Stoffen.

Benz, decrepites Individuum, doppelseitige Phthise, am 28. Juli ward durch Punction eitrige pleuritische Flüssigkeit von 1300 Ccm. entleert. Fieberfrei. Sputa nach der Punction in der Menge von 500 Ccm. in 24 Stunden. Der Urin ward am ersten Tage nachher reichlich abgesondert. Analyse am zweiten Tage nachher.

Schwind, Phthisiker, kommt direct von der Arbeit aus einer grossen Hammerschmiede, wo er sich diese „Berufs"-Phthise zugezogen hat. Ernährungszustand günstig, Verdauung normal, kein Fieber.

Gramm, Tabes, seit Februar bettlägerig, blass, mager, Appetit gut, isst Alles.

Junger Mensch mit einseitiger Lungenschrumpfung, unter 20 Jahren, kräftig entwickelt, keine dyspnoischen Erscheinungen, keine Verdauungsstörung. Mässige Hydrurie, mässiger Grad von Kalkabsonderung in 24 Stunden, hohe Proportion desselben zum Gehalt an festen Stoffen. Fällt mit Scherer und Benz in dieselbe später zu betrachtende Kategorie.

Matzweiler, multiple Sclerose, macht tägliche Spaziergänge von im Ganzen mehreren Stunden Dauer, Appetit gut, Verstopfung.

Eckert, Kleinhirntumor, tägliche Anfälle von klonischen Krämpfen mit Verlust des Bewusstseins, Appetit leidlich, Verdauung durch die Anfälle gestört. Wegen gelegentlicher unfreiwilliger Urinentleerung im Bett ist der Fall mit Vorsicht zu benutzen. Verhalten der Kalksecretion zu den festen Stoffen des Urins normal.

Emig, chronischer Darmkatarrh im Exacerbationsstadium, mässig gut genährter Mensch, grossentheils flüssige und leichte Diät. Das Kalkquantum hält nicht Schritt mit der Menge der ausgeschiedenen festen Stoffe.

Rauh, vorgeschrittene Tabes, auch die Oberkörperbewegungen sind schwankend im Sitzen bei geschlossenen Augen. Vorwiegend Fleischdiät, trinkt wenig.

Spiess, 20—25, chronischer Intestinal- und Magenkatarrh, Suppendiät, mässige Hydrurie.

Benzinger, 65, Hemiplegie, Mitralinsufficienz, seit längerer Zeit bettlägerig, Nahrungsaufnahme nicht bedeutend, Hydrurie.

Hoffmann, Tabes mit Myosis, hält sich einen Theil des Tages ausserhalb des Bettes auf, Appetit gut, isst Alles. Uringewicht fehlt.

Glaser, Spasmus glottidis, Hysterie, Urina spastica, Kalkgehalt etwas vermindert im Verhältniss zu den anderen festen Stoffen.

Schneider I, 25, gesund und kräftig aussehender Mann, Intestinalkatarrh im Reconvalescenzstadium, leichte Diät, Hydrurie mit relativer wie absoluter Verminderung des Kalks.

Rug, 52jähriger Tagelöhner, mit chronischer Bronchopneumonie beider Lungen, grossen Cavernen, sehr heruntergekommen und elend. Der Sectionsbericht vom März 1880 bestätigt diesen Befund. (Dieser und andere Sectionsbefunde sind mir nachträglich vom Herrn Geheimr. Gerhardt gütigst zugestellt worden.)

Seaburger, 33, Spondylitis, Peritonitis lumbalis, seit 5 Wochen im Spital, Appetit gut, geringe Kalkabsonderung.

Burger, älterer Mann mit Cirrhose, Amyloidentartung der Leber, Schrumpfung beider Nieren, hohe Anämie zu Lebzeiten. (Sectionsbericht.) Verminderung der festen Urinbestandtheile und besonders des Kalks.

Kese, fieberhafter Phthisiker mit Cavernen etc., sehr mässige Ernährung, seit lange im Bett, Verminderung der festen Harnbestandtheile und des Kalks.

Boemly, 23, Phthise, doppelseitige Infiltration, fieberlos (subnormal), hält sich wenig ausserhalb des Bettes auf, seit vorigem October im Allgemeinen Gewichtszunahme, in letzter Zeit schwankende Verhältnisse, seit 14 Tagen langsames Ansteigen. Appetit unbedeutend, Urin sehr dünn, Kalkabnahme in jeder Richtung.

Petzold, ca. 40, abgelaufene Osteomalacie, vor 3 Jahren letzte Entbindung, war zwei Jahre bettlägerig, geht seit einem Jahre wieder etwas. Appetit und Verdauung leidlich.

Schneider II, Dämpfung einer Lungenspitze und paretische Erscheinungen der unteren Extremitäten. Pat. ist sehr decrepit, isst nur minimale Quantitäten. Kalkabsonderung verschwindend.

Die beiden Typhusfälle von Hartenstein und Retzbach bedürfen kaum eines Commentars. Doch sind zur Verständigung über das Verschwinden des Kalks während des Fiebers und das Wiederauftreten desselben mit dem Beginn der Normaltemperaturen die gewonnenen Daten in einer kleinen Tabelle separat niedergelegt.

Bei der Erörterung der Frage, woher in allen diesen Krankheitsfällen die grosse Verschiedenheit der Kalkabsonderung stamme, wird es gut sein, von Vornherein dem oft gehörten Einwurf zu begegnen, als habe der Nachweis von Kalk- und anderen Salzen im Urin nur dann eine Bedeutung, wenn gleichzeitig eine genaue quantitative Analyse der Fäcalausscheidungen vorliege. Abgesehen von der grossen Schwierigkeit, eine fortlaufende Reihe quantitativer Kothuntersuchungen vorzunehmen, (denn Einzelbeobachtungen hätten wegen der schwankenden Periodicität der Excretionen keinen Werth) müssen wir für unsere Zwecke zunächst daran festhalten, dass nicht das zu bestimmen ist, was von einem gewissen eingeführten Quantum aufgenommen und assimilirt ist, sondern vielmehr das, was den Körper durch die Nieren verlässt. Darüber kann doch kein Zweifel sein, dass der im Harn gefundene Kalk im Blut gekreist hat und uns also, abgesehen von den noch zweifelhaften Fällen sogenannter Knochenauflösung (bei Osteomalacie) ein Bild giebt von der Assimilationsfähigkeit des Körpers dem Kalk gegenüber. Ueber die Betheiligung des Magen- und Darmsafts an der Kalklieferung siehe das Ende dieser Abhandlung.

Auch die bei unseren Analysen gefundenen Werthe unterstützen diese Ansicht. Ich verweise wieder auf die annähernd normalen Werthe am Ende der Tabelle und auf den Einfluss einer geregelten Verdauung, einer der normalen verwandten Lebensweise und Nahrungsaufnahme oder — des grösseren Wassergenusses.

Von den Phthisikern sind vier starke Producenten von Kalk, ohne es excessiv zu sein. Der eine stellt eine ziemlich robuste, von der Arbeit kommende Erscheinung dar, der andere hat nach rascher Entleerung eines pleuritischen Exsudats und unter der Ein-

wirkung grosser Sommerhitze bedeutende Quantitäten Wasser getrunken. Die dritte, Scherer, führt uns die letztgenannte Erscheinung in grösster Ausbildung vor. Zu diesen drei Fällen gesellt sich unter sehr ähnlichen Verhältnissen der vierte, die einseitige Lungenschrumpfung eines jungen, eben vom Lande kommenden Menschen, dessen Verdauungsorgane im besten Zustande sind und der ausserdem genügend Wasser trinkt, um seinen Urin stark zu verdünnen.

Die mittleren Fälle gruppiren sich um eine tägliche Kalksecretion von ca. 200 Milligramm und stellen solche Kranke dar, die entweder mässigen Appetit haben, wie alle chronischen Kranken, oder auf eine leichte oder gar Suppendiät gesetzt sind, bei welcher sie mit dem besten Willen nicht mehr, als einige hundert Milligramm, Kalk ihrer Nahrung entziehen können.

Die Reihe hinauf gelangen wir zu den bemerkenswerthen Kalkabnahmen. Am klarsten wird der Zusammenhang der Verdauung mit der Kalksecretion durch die Nieren bei Betrachtung der schon erwähnten Typhusfälle. Es ist hier nicht der Mangel an Kalk in der Nahrung, denn in dem eingeführten Quantum Kuhmilch allein ist leicht ein Gramm Kalk und darüber enthalten, sondern das Darniederliegen gewisser Verdauungsthätigkeiten Schuld. Am nächsten an diese fast völlige Abwesenheit des Kalks reihen sich dann jene Fälle grossen Mangels desselben. Diese betreffen alle solche chronisch Kranken, bei denen die Verdauung entweder durch das Fieber (Kess), oder durch die Schwere der Erkrankung (Rug, Schneider II, Burger), oder durch Trägheit der gesammten Körperfunctionen heruntergekommen war (Seeburger, Boemly). Unter die letzte Kategorie fällt auch der einzige Fall von Osteomalacie (Petzold), der ebenfalls zu den mindest Leistenden gehört. Wäre der Prozess nicht längst abgelaufen, so könnte man an eine jetzt vermehrte Resorption zu Gunsten des primär verarmten Knochengewebes denken.

Der Einfluss des Wassertrinkens auf die Kalkabsonderung ist durch mehrere Fälle hinreichend constatirt, lässt sich aber begreiflicher Weise nicht auf jeden anwenden, da das Wasser doch nur eine der vielen Bedingungen der Resorption in den Verdauungswegen sein kann. Die Tabelle III. giebt darüber Aufschluss. Eines besonderen Hinweises bedarf es aber auf den Umstand, dass mit dem vermehrten Urinquantum nicht nur die absolute Kalkmenge, sondern auch die relative wächst oder wenigstens gleich bleibt und

nur in einem der angezogenen Fälle ein wenig, in einem anderen etwas mehr sinkt. Wo wir es, wie bei Scherer und dem Fall einseitiger Lungenschrumpfung mit dem kalkreichen [1]) Würzburger Wasser zu thun haben, ist die Erklärung weniger schwer. Freilich wird eine Absonderung von 900 bis 1000 Milligramm Kalk bei in hohem Grade Leidenden immer mehr überraschen, wenn wir auch wissen, dass das Gesammtquantum dieser Base aus dem Trinkwasser herstammen kann. Es muss aber auch die dynamische Wirkung des Wassers dabei mithelfen, sonst könnten diese Erscheinungen sich nicht in allen den Heidelberger Fällen wiederholen, wo das Trinkwasser der städtischen Leitung, das im Spital zum ausschliesslich inneren Gebrauch kommt, des Kalkes fast bar ist. Man betrachte den seltenen Fall Eckerle: Ein Maximum täglicher Ausscheidung, das nur bei Scherer übertroffen ist, aber ein Sinken des relativen Gehalts (zu den festen Stoffen) unter die mittlere Menge, entsprechend dem kalkfreien Trinkwasser, während jene Würzburger Fälle das Doppelte aufweisen.

Wie gesagt, ist hier also von einer excessiven pathologischen Vermehrung nirgends die Rede. Die wenigen Fälle, welche viel liefern, lassen sich durch Beeinflussungen diätetischer Art erklären und liegen fast alle noch innerhalb der normalen Secretionsbreite. Eine Erhöhung des Procentsatzes des Kalks zu den anderen festen Bestandtheilen des Urins, wie sie in einigen Fällen auftritt, lässt sich entweder auf das Trinken von viel Wasser oder auf eine besonders intacte Verdauung zurückführen, so bei einigen chronischen Centralleiden, wo die vegetativen Functionen ihren normalen Weg gehen. Die Kalkverminderung dagegen, die bis zum völligen Verschwinden desselben gesteigert sein kann und sehr differente Krankheitsprozesse begleitet, ist lediglich ein Inanitionsphänomen. Es wird sehr wahrscheinlich, dass der ausgewachsene Organismus mit einer sehr beschränkten Zufuhr von Kalk, resp. Resorption desselben, seine Functionen erfüllen kann. Vielleicht sind weit weniger als 100 Milligramm genügend, seine ganzen Bedürfnisse zu decken. Man darf zu diesem Ende nicht ausser Acht lassen, dass die Gesammtmasse des Kalks in unserem Knochensystem nicht viel mehr als 3 Kilo per Erwachsenen beträgt und einem sehr langsamen Stoffwechsel unterworfen sein muss. Ein hervorragendes Beispiel von

[1]) Eine von mir am Anfang Juli ausgeführte Analyse ergab 260 Mgr. CaO im Liter, eine zweite am 25. Juli angestellte lieferte 254 Mgr.

Luxusconsumtion bietet die Magnesia dar, ihr Gewicht im Urin beträgt immer das Doppelte vom Kalk und doch figurirt sie nur als schwächstes Element in der Zusammensetzung der Knochen und folglich im Haushalt des Körpers.

Wie nach dem Angeführten das Erscheinen des Kalks an das Quantum und Quale der Verdauung geknüpft ist, so lässt dasselbe auch einen Rückschluss zu auf die Vorgänge, die mit der Resorption des Kalks im Verdauungskanal in Beziehung stehen. Schon vor der Publication der citirten Seemann'schen Abhandlung war mir die stärkere Kalksecretion nach Genuss von Rettig mit viel Salz aufgefallen und von mir als der Ort der Kalkresorption der Magen und Anfang des Dünndarms angesehen. Am Morgen und Nachmittag des 19. und 20. August machte ich in dieser Richtung folgenden Versuch.

Ich nahm an beiden Tagen (also vor und nach dem Essen) 120 Tropfen $\frac{1}{4}$ normale Salzsäure. Nach dem ersten Versuch wurden am folgenden Morgen 258 Mgr. Kalk ausgeschieden (10 ‰ der festen Bestandtheile, also etwas über das Mittel), am zweiten dagegen 292 Mgr. (= 11 ‰), das Maximum der überhaupt von mir beobachteten Morgenmenge des CaO. Auch die Phosphorsäure war an diesen beiden Morgen vermehrt, nehmlich bis 1,60 und 1,98 Grm. gegen das Mittel von 1,43.

Zwei Mal mit $CaO.CO_2$ ausgeführte Proben, in welchen jedes Mal 3 Grm. dieses Salzes genommen wurden, vermehrten die Kalkausscheidung nicht, hatten aber auch keine Verminderung der PO_5 zur Folge.

Dies letztere würde nicht in Uebereinstimmung zu bringen sein mit den Versuchen von Bertram (Ueber Ausscheidung der PO_5 bei Pflanzenfressern. Zeitschrift für Biologie XIV., Referat im Centralblatt der med. Wiss. 1879, S. 487). Es müssen aber mehrere günstige Umstände sich vereinigen, um der PO_5 und dem CaO in dieser Weise zur gegenseitigen Wirkung zu verhelfen.

Dass übrigens die Kalkresorption zum Theil im Magen selbst vor sich geht, wird auch aus der Vergleichung mit der täglich ausgeschiedenen PO_5 ersichtlich. Der specielle Vorgang dabei dürfte folgender sein. Der aufgenommene Kalk stammt aus dem Fleisch, das nach Lehmann (Ochsenfleisch) ca. 20—30 Mgr. per 100 Grm. enthält, aus der Suppe[1]), der Milch, dem Brod, den Gemüsen. Für Gesunde unserer Breitengrade kommt in erster Linie das Fleisch in Betracht, dessen Salze zum geringsten Theil löslich, zum grösseren

[1]) Ein Teller Suppe zu 300 Grm. mit 6 ‰ Fleischextract enthält ca. 40 bis 50 Mgr. $2CaO.PO_5$. Diese Werthe sind berechnet nach Keller's Angaben, s. Kühne, Physiolog. Chemie.

an Eiweissstoffe gebunden sind. Erstere können im Magen und Dünndarm ohne Weiteres zur Resorption gelangen, die PO_5 Alkalien unbedenklich, aber auch die PO_5 Erden im sauren Secret des Organs. Der grössere Theil des Kalks und der PO_5 (denn die letztere können wir nicht entbehren, sei es für die Resorption, sei es für die spätere Wiederlösung, wenn eine solche überhaupt stattfindet) ist indess im festen Rückstande der Fleischfaser enthalten und mit den Albuminaten so innig verbunden, dass eine chemische Trennung nur auf dem Wege der Verbrennung möglich war, bis von Marcet (Proceedings of the Royal Society of London, Vol. XIX. No. 28) für einige Salze des Blutes und der Muskelsubstanz, namentlich das phosphorsaure Kali, ein inniger Zusammenhang mit den Eiweissstoffen nachgewiesen wurde[1]). Ohne indess den Vorgang der Dialyse für die isolirten Salze als erforderlich anrufen zu wollen, können wir uns den Uebergang der an organische Stoffe gefesselten Erden als mit jenen zusammen im Dünndarm vorgehend denken. Letzteren Prozess stellt Kühne (Physiol. Chemie) offenbar obenan und verneint die Bedeutung des sauren Magensaftes für dieselbe. Ein Hauptgrund dafür scheint ihm zu sein, dass in den Fäces aus saurer Lösung sich, ohne das Hülfsmittel der Verkohlung, durch Ammoniak erhebliche Mengen von PO_5 Kalk und Magnesia fällen lassen, was bei einer Eiweisslösung oder im Magenchymus vergeblich versucht wurde. Hiergegen muss man einwenden, dass die grosse Quantität der sog. unlöslichen Salze nach Fleitmann (allein für Kalk 21,30, für PO_5 30,98 pCt. der 25 pCt. betragenden Fäcalasche) uns den Abschluss der Kalkverdauung schon viel früher wahrscheinlich macht, als mit dem Beginn der Dickdarmverdauung. Dazu kommt heute noch die von mir gewonnene Erfahrung bei Typhus (Tabes) und bei der Inanition Kranker. Typhöse sondern nicht weniger, sondern mehr Phosphorsäure aus, als alle anderen Kranken, wie Gesunden, trotzdem der Kalk verschwindet. Ebenso wenig ist in den anderen

[1]) Die englische Literatur hat uns seit Graham vielerlei Beiträge zur Frage über die Löslichkeit der Salze in den Flüssigkeiten und Geweben des thierischen Körpers gebracht. Daher die Unterscheidung zwischen sog. colloiden und krystalloiden Salzen, die ersteren in engster Vereinigung mit organischen Stoffen und nicht diffundirbar, letztere löslich, diffundirbar und für die Excretion vorbereitet. Siehe darüber: Dr. W. M. Ord, On the influence of colloids on crystalline form and cohesion, 1879.

Fällen von Minimalabsonderung von Kalk eine entsprechende Verminderung von PO_5 zu constatiren gewesen. Dieser zwiefache Umstand macht um so mehr eine Betheiligung der ClH bei der Aufsaugung von CaO wahrscheinlich, als bei den Typhösen, wie bei anderen Fiebernden, während der Dauer des Fiebers die Salzsäure aus dem Magensaft schwindet und bei unseren Typhösen der Kalk 1—2 Tage nach dem Abfall sich auf's Neue zeigt. Auch die von mir beobachtete Wirkung des Kochsalzes auf Vermehrung des Kalks im Urin scheint dies zu bestätigen, da blosse vegetabilische Nahrung ohne Zusatz von Chlornatrium in Menge nicht denselben Erfolg hatte. Dahingegen sind wir nicht berechtigt, schon jetzt zu entscheiden, ob die Anwesenheit der Salzsäure oder ihrer Haloidsalze eine directe doppelseitige Umsetzung mit dem basischen PO_5 Salz veranlasst oder nur die Resorption resp. die Dialyse begünstigt. Vielleicht dass ein Theil des basischen Phosphats in neutrales oder das noch löslichere saure Salz übergeführt wird.

Selbstverständlich ist aber der durch die Nieren abgesonderte Kalk nicht als ausschliessliches Endproduct der umgesetzten Speisen allein anzusehen, sondern als zum Theil aus den Magen- und Darmsecreten herstammend, in erster Linie aus dem Magensaft. Diese Flüssigkeit enthält 150 Mgr. phosphorsaure Erden und 92 Mgr. Chlorcalcium im Liter (nach C. Schmidt), kann also bei der Absonderung von 6—7 Liter einen erheblichen Beitrag liefern zu den Kalksalzen des Blutes, wie des Harns, wenn — und dies ist auch hier wieder der Refrain — die Verdauung normal ist. Eine Störung derselben, bestehe sie in quantitativ veränderter Absonderung von saurem und kalkhaltigem Magensaft oder in mangelhafter Aufsaugung, sei es vom Magen, sei es vom Dünndarm aus, wird sowohl die in den Speisen enthaltenen, als die mit den Verdauungssäften dem Speisebrei beigemengten Kalkquantitäten verringern, resp. auf ein Minimum reduciren. Dieser Kreislauf wiederholt sich alle Tage und aus diesem Grunde kann man die Beeinflussung des Kalkgehalts des Harns durch den der Darmsäfte bei demselben Individuum füglich aus der Rechnung lassen.

Nicht so leicht ist die Frage zu erledigen, ob in allen Fällen von Minimalausscheidung die Kalksalze des Darms fehlen oder mit dem Koth entleert werden. Nach Analogie der bei Untersuchung des normalen Urins, sowie im Typhus gefundenen Verhältnisse muss

ich glauben, dass es sich um verringerte Secretion handelt. Es ist doch nicht anzunehmen, dass zur Zeit der Inanition die Bedingungen der Aufsaugung verändert sind, vielmehr fehlt da das Aufzunehmende. Dasselbe muss man beim Typhus voraussetzen, wozu noch zwei Beobachtungen beitragen, die ich während acuter Sommerdiarrhöe machte, nach welchen trotz heftigster Entleerung bei Nahrungszufuhr der Kalkgehalt des Urins zwar abnahm, aber nur in mässiger Weise. Es wäre in jenen Fällen also: mangelhafte Quantität oder Qualität des Magensafts — geringere Verdauung und Assimilation — herabgesetzte Einfuhr wegen Appetitsstörung und dadurch wieder Herabsetzung der Verdauungssäfte an Menge und Gehalt, — ein wahrer Circulus vitiosus.

Noch ein anderer Umstand redet zu Gunsten meiner Anschauung: das relative Wohlbefinden einiger Patienten, die höchst wenig absonderten, Petzold, Seeburger, Boemly. Nur die letztere nahm leicht an Gewicht ab. Wollte man voraussetzen, die starke Kalkverminderung sei hier durch Abführung sowohl der aus den Speisen als auch aus den Darmflüssigkeiten herrührenden Kalksalze entstanden, so müsste der Körper u. a. täglich mehrere hundert Mgr. Kalk hergeben und bald im höchsten Grade herunterkommen.

Es erübrigt noch, mit einigen Worten der Bedeutung zu gedenken, welche bei den erwähnten Verhältnissen der Gesammtquantität ausgesonderter Phosphorsäure zuzuweisen ist. Es ist nehmlich Gebrauch geworden, die PO_5 in der Weise der Harnsäure und des Harnstoffs als eine Art Indicator für die Energie der menschlichen Oeconomie anzusehen, so dass eine Verminderung derselben als ein Zeichen grösserer „Anlagerung von Zellmaterie", eine Vermehrung dagegen im Sinne der sog. regressiven Metamorphose angesprochen ward. Einzelne physiologische Experimente, sowie die Beobachtung vorwiegend acuter Fälle am Krankenbett sind zu rasch in's Allgemeine übersetzt, von der Pathologie acceptirt und gar von der Balneologie für ihre Zwecke verwerthet worden. Die Excretion von PO_5 in unseren beiden Typhusfällen können wir zwar immerhin zum Theil auf Rechnung der sog. regressiven Metamorphose stellen, anderentheils dürfen wir aber die grösseren Mengen Milch und Suppe nicht ausser Acht lassen, die diesen Patienten eingegeben werden und die viele PO_5 Salze in Lösung halten. Im Uebrigen muss aber, ebenso wie beim Kalk, so auch bei der PO_5 das Ma-

terial sehr gesichtet werden, ehe man zu abstracten und allgemein gültigen Sätzen gelangen kann. Zunächst ist die Quantität der PO_5 im Urin aller chronisch Kranken vermindert [1]), mit alleiniger Ausnahme eines Wassertrinkers (der übrigens nicht zu den chronischen Fällen gerechnet werden kann), während das Experiment bei Muskelarbeit eine Verminderung nachgewiesen hat und man demgemäss in der Ruhe bei der dort gewiss nicht vorhandenen „Anbildung" eher eine Vermehrung erwarten sollte. Dies Verhalten können wir nur durch erneute Hinwendung zur Resorption im Magen und Darm erklären. Wie aus Bertram's Versuchen die Neigung des Kalks hervorgeht, sich im Darm der Phosphorsäure zu bemächtigen und mit ihr als unlösliches Salz den Körper zu verlassen, ebenso bleibt auch die PO_5 mit dem Kalk verbunden da, wo normale Verdauung ihr den Aufenthalt in reichlichem saurem Chymus und den Uebergang aus demselben in die Lymphe ermöglicht, und sie wird in grösserer Quantität im Harn erscheinen. So bei Eckerle, dessen Kalk vorzugsweise an PO_5 gebunden gewesen sein muss, da er bei Abwesenheit desselben im Trinkwasser nur aus der Nahrung stammen kann. Dagegen hält sich bei schwächerer Verdauung und geringerer Umsetzung von phosphorhaltigen Eiweissstoffen die ausgeschiedene PO_5 bedeutend unter 3, oft unter 2 Grm. pro die. So ist auch die Beobachtung von Draschmann (Nord. Med. Arkiv 1873, I.) zu erklären, der er eine pathognomonische Bedeutung für die Arthritis deformans beizulegen suchte.

Auch die von den Hydropathen geltend gemachte Regel der Verminderung der PO_5 bei Erhöhung der Diurese bedarf mehrfacher Einschränkung, denn die starken Wassertrinker Gramm, Spiess und Eckerle liefern zum Theil mittlere, zum Theil excessive Werthe für PO_5. Nur Scherer mit colossal gesteigerter Diurese hat bei abnehmendem Körpergewichte (!!) kleine Mengen von PO_5. Diese Patientin trinkt aber mindestens 5 Liter Wasser, dessen kohlensaurer Kalk zur Hälfte zur Resorption gelangt, zur anderen einen Theil der PO_5 im Darm zu binden vermag, trotzdem diese Säure schon von vorn herein bei schwacher Verdauung nur in geringer

[1]) ausgehend von der Quantität von circa 3 Grm. in 24 Stunden, wie sie als normal angesehen werden darf. Verf. sonderte nach 34 Einzelanalysen 3,27 ab, nach 2 Analysen von ganzen Tagen = 3,78 bei vegetabilischer Nahrung, nach weiteren 2 do. = 2,62.

Quantität vorhanden sein kann. Dieser letztere Umstand erklärt vielleicht auch, weshalb in den Würzburger Fällen, wo die PO_5 gemessen ward (leider nicht in allen!) gemäss dem stark kalkhaltigen Wasser eine geringe Ausscheidung von PO_5 stattfand.

Im Grossen und Ganzen stehen wir also auch hier erst am Anfang unseres Wissens, doch wird es erlaubt sein, folgende Sätze aufzustellen:

1) Der mit dem Urin ausgeschiedene Kalk stammt aus der aufgenommenen Nahrung und richtet sich in seiner Menge nach der verdauenden, osmotischen und resorbirenden Fähigkeit des Magens und Dünndarms.

2) Kohlensaurer Kalk, wenn in kleinsten Gaben und mit viel Wasser gegeben, kommt fast immer zur raschen Resorption im Magen.

3) Die Kalkphosphate des Fleisches werden zum kleineren Theil in Chloride verwandelt oder direct resorbirt, zum grösseren gehen sie mit den Eiweissstoffen in den Dünndarm und hier in die Lymphe über, bedürfen aber der Gegenwart der Salzsäure des Magensafts zur Vorbereitung der Lösung.

4) Wassertrinken befördert den Uebergang von Kalk aus der Nahrung in's Gefässsystem in hervorragender Weise.

5) Eine pathologisch essentielle Vermehrung der Kalkaussonderung in chronischen Leiden der Brustorgane und des Centralnervensystems ist nicht nachgewiesen und überhaupt unwahrscheinlich.

6) Die pathologische Verminderung geschieht nach den physiologischen Gesetzen der Inanition, doch bleiben die Kalksalze, gemäss ihrer schweren Löslichkeit im Darm noch hinter den anderen festen Stoffen des Urins zurück.

7) Die Rolle der Phosphorsäure im Körper und ihr Erscheinen im Urin ist nicht allein oder nicht einmal vorzugsweise als der Ausdruck des Umsatzes im Zellenleben zu betrachten, sondern folgt vor Allem den Gesetzen der Verdauung und Absorption im Intestinaltractus.

8) Aus den gewonnenen Resultaten lässt sich für die Therapie abstrahiren, dass der regelmässige Gebrauch von Wasser und Kochsalz oder Salzsäure als das beste Lösungsmittel des in der Nahrung vorhandenen Kalks anzusehen ist. Einer medicamentösen Kalkzufuhr wird damit ihre Indication entzogen. Vorkommenden Falles würden Versuche mit dem Darreichen schwach kalkhaltigen Wassers zu empfehlen sein.

Tabelle I.

Name.	Krankheit.	Harnmenge.		CaO		PO_5		Feste Stoffe in Grm.	Verh. des Kalks zu denselben.	Zahl der Analysen.
		Min.	Max.	rel.	absol.	rel.	absol.			
Retzbach H.	Typhus	750	2770	006	005	2,51	3,23	45,8	0	6 Tage im Beginn des Prozesses.
Hartenstein H.	Typhus.	1000	1250	045	061	2,60	2,55	70	0,8 ‰	4 - bis zum Abfall.
Schneider II. W.	Parese etc.	850	1500	039	035	—	—	33	1,0 -	6 - hinter einander.
Petzold W.	Osteomalacie.	1500	2100	036	050	1,25	2,66	50	1,0 -	6 - im Verlauf von 3 Wochen.
Boemly W.	Phthis. pulm.	975	1300	058	052	0,90	1,17	27,7	1,87 -	3 - - - - 14 Tagen.
Kess W.	Phthis. pulm.	800	1100	086	084	—	—	39	2,17 -	5 - hinter einander.
Burger W.	Cirrh. ren. et hepat.	600	1440	085	093	—	—	36	2,58 -	3 - in 8 Tagen.
Seeburger H.	Spondylitis etc.	800	1600	107	117	1,05	2,12	44	2,66 -	5 - - 20 -
Rog W.	Bronchectasie etc.	725	1250	135	119	—	—	39	3,05 -	5 - - 10 -
Schneider I. H.	Catarrh. intestin.	750	1600	194	197	2,34	2,32	33	6,00 -	7 - - 14 -
Glaser H.	Hysterie.	1020	2800	105	209	1,34	2,70	54	3,87 -	4 - - circa 9 Tagen.
Hoffmann W.	Tabes.	950		220	209	2,10	2,00	—	—	1 -
Benzinger H.	Hemiplegie.	600	1000	274	216	—	—	30,5	7,00 -	4 -
Spiess H.	Chron. Darmleiden.	1000	1300	221	242	2,01	2,26	36	6,6 -	3 -
Rauh W.	Tabes.	1200		214	240	1,80	2,00	—	—	1 -
Emig H.	Chron. Darmkatarrh.	2000	2750	106	245	0,87	2,20	67,7	3,72 -	6 - im Verlauf von 14 Tagen.
Eckert H.	Kleinhirntumor.	800	2400	222	310	1,84	2,52	49,1	6,30 -	20 - - - - 4 Wochen.
Matzweiler H.	Multiple Sclerose.	1300	2000	185	311	1,66	2,38	52	6,0 -	6 - in 14 Tagen.
Gramm H.	Tabes.	1400	2000	279	370	1,54	2,64	46	8,0 -	6 - - 13 -
N. N.	Einseit. Lungenschrumpfung.	950	2220	272	366	—	—	36,6	10,0 -	4 - - 8 -
Schwind H.	Phthis. pulmon.	1500	1850	246	430	—	—	80	5,75 -	1 -
Eckerle H.	Osteotomie.	2210	4250	188	460	1,33	4,05	80,3	5,73 -	10 - - 5 Wochen.
Benz W.	Phthis. pulmon.	1800	1900	254	470	0,88	1,62	48	9,8 -	2 -
Scherer W.	Phthis. pulmon.	3600	4300	224	873	0,43	1,66	14	62,3 -	5 - - 11 Tagen.

Tabelle II.

Name.	Krankheit.	Harnmenge.	CaO rel.	CaO absol.	PO_5 rel.	PO_5 absol.	Feste Stoffe in Grm.	
Retzbach	Ileotyphus.	750	025	019	3,80	2,85	37	Schwerer Typhus, seit gestern mehrmals 40°, kein Stuhl.
		1200	012	014	2,0	3,36	53	
		1600	0	0	2,25	4,60	57	
		1750	0	0	1,20	2,10	42	
		2375	0	0	nicht		37	39,7° C.
		2770	0	0	untersucht.		44	38,5° C.
Hartenstein	Ileotyphus.	1250	014	017	1,68	1,75	37,5	Acme seit mehreren Tagen, Temp. 39—40°, alle typhösen Erscheinungen, Abfall auf 37,5°.
		1850	059	110	2,00	3,70	48	
		1150	039	049	2,10	2,42	26	
		1000	070	070	2,40	2,40	28	
		3150	048	151	1,00	3,15	55,8	
		3250	057	185	1,10	3,57	86	
		2700	061	164	1,05	2,83	48	
		2750	068	183	1,15	3,16	55	
		3100	035	108	1,35	4,18	49	
		2900	077	223			45	
		2500	126	315			75	
		2300	197	453			60	

Tabelle III,

betreffend den Einfluss des Wassertrinkens auf die Kalksecretion.

Name.	Grösste Mengen.				Kleinste Mengen.			
	Zahl d. Beobachtungen.	Harnmenge.	Kalk rel.	Kalk absol.	Zahl d. Beobachtungen.	Harnmenge.	Kalk rel.	Kalk absol.
Gramm . . .	3	1900	238	445	3	1500	215	331
Spiess	1	1300	219	284	2	1000	221	221
Eckerle . . .	5	3635	193	711	5	2600	179	463
Scherer . . .	3	4700	220	902	2	3650	259	945
N. N.	3	1527	266	361	1	950	295	280
Seeburger . .	2	1500	117	178	3	783	101	077
Glaser	3	2500	088	245	1	1020	147	150

XXIII.

Ueber die histologischen Veränderungen der Stauungsmilz.

Von Dr. R. Nikolaides.

(Hierzu Taf. XVII.)

Bei gewissen Krankheiten der Leber, des Herzens, der Lunge, welche eine Stauung des Blutes in der Milz zur Folge haben, erleidet die letztere gewisse histologische Veränderungen, deren Natur, sowie deren Umfang bis jetzt nicht genau erforscht worden ist.

Herr Geheimrath Virchow hat mich auf diese Veränderungen aufmerksam gemacht und mir die Aufgabe vorgelegt, die Stauungsmilz zu untersuchen.

Schon die makroskopische Betrachtung zeigt, dass die Consistenz chronischer Stauungsmilzen wesentlich von der Norm abweicht. Solche Milzen fühlen sich hart und derb an, und auf der Schnittfläche erscheint die Pulpa, wenigstens bei alten Stauungsmilzen, von einem sehr reichlichen verdickten weissen Maschenwerk durchzogen. Wenn man aber genau zusieht, so kann man auch mit blossen Augen um die Gefässe herum eine weisse dicke Schicht wahrnehmen. Auffallend ist, dass die Farbe chronischer Stauungsmilzen nicht eine so dunkelrothe ist, wie man es vielleicht erwarten dürfte, sondern öfters eine hellrothe. Durch diese Farbe zeichnet sich die Stauungsmilz vor anderen Stauungsorganen aus, wie vor der Stauungsleber oder Stauungsniere, welche Organe eine exquisit dunkelrothe Farbe zeigen. Wir werden im Folgenden sehen, worauf diese Eigenthümlichkeit der Stauungsmilz möglicherweise beruht. Zunächst will ich damit anfangen, diejenigen Veränderungen zu schildern, welche wir schon mit blossem Auge sehen und welche wir mittelst des Mikroskopes in ihre feineren Details verfolgen können. Bevor ich mit dieser Schilderung beginne, sei es mir gestattet, mit wenigen Worten auf den Zusammenhang hinzuweisen, welcher in der Milz zwischen den Trabekeln und Gefässscheiden, sowie zwischen letzteren und den eigentlichen Maschen der Pulpa

existirt, dann erst kann man sich den Zusammenhang der Veränderungen klar machen, welche alle diese Theile darbieten. Bekanntlich schlägt sich die Kapsel der Milz, welche wie ein fester Sack die Milz umhüllt, am Hilus an der Eintrittsstelle der Gefässe und Nerven nach innen um und wird so zur Gefässscheide. Sie begleitet die Verästelungen des Gefässsystems, um die arteriellen Gefässe stärker und massenhafter entwickelt, als um die venösen, bis zu ihren feinen Verzweigungen. Neben den Gefässscheiden und mit ihnen zusammenhängend kommt noch eine andere, nach einwärts gerichtete Fortsetzung der fibrösen Milzhülle, nehmlich ihr Trabekelsystem, vor. Die Trabekel durchziehen die Milz unter den mannichfaltigsten Theilungen nach allen Richtungen, und stellen ein sehr complicirtes Gerüstsystem her. Sie setzen sich dann an die Gefässe fest oder gehen in letztere, namentlich die Venen über. Was nun das Reticulum der Pulpa anlangt, so weiss man, dass es in die Scheiden und Adventitien der Gefässe übergeht und um die cavernösen Venen ein Netz ringförmiger, spitzwinklig anastomosirender, feiner Fasern als Grenze gegen den Blutstrom bildet. Endlich setzt sich das Pulpa-Reticulum an die Trabekel an. Daraus ersieht man den Zusammenhang und das Ineinanderübergehen aller dieser Theile: der Trabekel, der Gefässscheiden und des Pulpa-Reticulum. Dies Alles bestätigt die miksroskopische Anatomie, aber auch die pathologische Histologie, denn die letztere zeigt, dass wenn ein allgemeiner Reiz in der Milz vorhanden ist, alle diese Theile, der Continuität und Gleichheit des Gewebes wegen, productiv erregt werden. Das ist nun der Fall bei unserer Stauungsmilz. Hier werden in Folge der Stauung des Blutes oder, was dasselbe sagt, in Folge des vermehrten Binnendruckes alle diese Theile irritirt, und dadurch kommen, wie wir sehen werden, jene umfangreichen Verdickungen der Trabekel und der Gefässscheiden zu Stande.

Will man nun die feineren Details aller dieser Veränderungen untersuchen, so empfiehlt es sich selbstredend, die Milz vorher in Müller'scher oder zuerst in Müller'scher Flüssigkeit und dann in Alkohol zu härten. Wenn man dann aus dieser gehärteten Milz Querschnitte macht und sie unter das Mikroskop bringt, so sieht man die Gefässe und hauptsächlich die Arterien enorm verdickt. Die Verdickung betrifft wesentlich die Adventitien und die mit ihnen

eng verbundenen Scheiden (Fig. 1). Diese letzteren Theile der Gefässe bilden nun durch diese Verdickung eine sehr breite bindegewebige Zone, welche in das anstossende Reticulum der Pulpa übergeht. Manchmal und besonders bei sehr alten Stauungsmilzen sieht man ziemlich breite, bindegewebige Züge von den Gefässscheiden aus in die Pulpa hineinziehen, und zwischen den Fasern derselben Trümmer von Zellen. Diese bindegewebigen Züge sind offenbar nichts anderes als partielle Verdickungen des mit den Gefässscheiden zusammenhängenden Reticulum der Pulpa, deren Zellen nachher zu Grunde gehen, ebenso wie bei der Granularatrophie der Leber, wenn von der Peripherie der Acini bindegewebige Züge nach innen ziehen, die Zellen der Acini zu Grunde gehen. Die Trabekel sind enorm verdickt; da, wo man sie sich an die Wand der Gefässe ansetzend (Fig. 2 a) trifft, sieht man sie mit den oben erwähnten verdickten Gefässscheiden eine colossale Verdickung der Gefässe bilden. Von den Trabekeln aus ziehen ebenfalls bindegewebige Züge nach der Pulpa hin.

Diese Verdickungen der Trabekel, Gefässscheiden und Adventitien findet man bald mehr, bald weniger entwickelt bei allen Stauungsmilzen, deren Derbheit von dem Grade dieser Verdickungen abhängt. Man darf natürlich nicht erwarten, alle diese Veränderungen bei Stauungsmilzen zu finden, bei welchen die, die Stauung bedingende Ursache plötzlich entsteht, sondern blos bei denjenigen, bei welchen das primäre Leiden, welches die Stauung des Blutes in der Milz bedingt, sich langsam entwickelt und sich in die Länge zieht.

Mit den histologischen Veränderungen der Trabekel und Gefässscheiden habe ich die wesentlichen Veränderungen der Stauungsmilz geschildert, denn diese sind es hauptsächlich, welche das Wesen der Krankheit ausmachen.

Neben diesen Veränderungen aber kommen auch Veränderungen der Intima der Gefässe vor. Vorzugsweise und sehr früh wird die Intima der Arterien und, erst wenn die Stauung lang dauert, auch die der Venen angegriffen. Die Art der Alteration der Intima der Arterien ist in sofern verschieden von derjenigen der Venen, als bei den Venen des Parenchyms blos eine oberflächliche fettige Usur zu bemerken ist, während die Intima der Arterien eine exquisite Wucherung aller bindegewebiger Schichten d. h. eine echte

Endoarteriitis zeigt (Fig. 1a). Virchow[1]) hat ähnliche Veränderungen der Venen in anderen Organen beobachtet. Bei Herzklappenfehlern hat er an der Intima der Lungenvenen analoge Wucherungen wie bei der Endoarteriitis beobachtet. Dasselbe hat er an der Pfortader bei Stauungszuständen der Leber gesehen. Und hier wieder waren diese Veränderungen der Intima der Venen erst dann eingetreten, wenn längere Zeit hindurch ein beträchtlicher Binnendruck auf der Wand der Venen gelastet hatte.

Es bleibt noch übrig, über die Muscularis der Gefässe zu sprechen. Hier stossen wir auf eine Schwierigkeit. Wenn man nehmlich fragt, ob sie verdickt sei oder nicht, so ist die Antwort darauf sehr schwer. Man kann ja niemals wissen, wie viele Muskelfasern zu einem normalen, und wie viele zu einem abnorm verdickten Gefässe gehören. Jedoch möchte ich behaupten, dass die Muscularis der Gefässe und hauptsächlich die Ringmusculatur der Arterien verdickt ist. Denn abgesehen davon, dass man sie sehr deutlich als eine ziemlich breite Zone zwischen Adventitia und Intima sieht, giebt es noch einen anderen Umstand, ich möchte sagen, einen physiologischen Umstand, welcher dafür spricht. Ganz im Anfange dieses Aufsatzes habe ich nehmlich angedeutet, dass die Stauungshyperämie der Milz niemals einen auffallend hohen Grad erreicht, wie die Stauungshyperämie der Leber oder der Niere, was um so merkwürdiger ist, als das Parenchym der Milz einer übermässigen Anfüllung mit Blut besonders zugänglich und günstig zu sein scheint und die Strömung schon unter normalen Verhältnissen eine nichts weniger als lebhafte ist. Man[1]) hat gemeint, diese Eigenthümlichkeit der Stauungsmilz darin suchen zu müssen, dass eine gewisse Verstärkung der Contractilität des Organs durch Hyperplasie der Musculatur eintrete, welche unter denselben Gesichtspunkten, d. h. als Arbeitshypertrophie zu beurtheilen sei, wie die Hypertrophie des Herzmuskels oder des Detrusor vesicae, wenn sich der Entleerung des Blutes oder Harns grössere Schwierigkeiten entgegenstellen. Nun kenne ich aber in der Milz des Menschen keine andere Musculatur als die Ringmusculatur der Arterien und die viel geringere der Venen, denn es ist mir sehr unwahrscheinlich, ob in den Trabekeln der menschlichen Milz Muskelfasern verlaufen. Ich habe

[1]) Gesammelte Abhandlungen. S. 506—507.

[2]) Rindfleisch, Lehrbuch der path. Gewebelehre. S. 520.

darnach mit allen Färbungsmethoden gesucht, aber ich bin nicht glücklicher gewesen, als andere viel mehr geübte Beobachter. Gesetzt aber, dass solche existirten, so darf man nicht ohne Weiteres diesen spärlichen Muskelfasern eine mit der Beförderung des Blutes zusammenhängende Wirkung zumuthen. Wenn eine Hyperplasie der Musculatur des Herzens oder derjenigen der Harnblase stattfindet, so darf man ohne Weiteres sagen: hier verstärkt sich die contractile Kraft des Herzens oder der Harnblase, denn beide Organe contrahiren sich häufig. Von der Milz aber weis man nichts davon und es ist meiner Ansicht nach nicht richtig, wenn man den in den Trabekeln möglicherweise verlaufenden Muskelfasern eine mit der Beförderung des Blutes zusammenhängende Function zuschreibt. Zwar könnte man, wenn man die Milz künstlich reizt, die Verkleinerung des Organs der Contraction der hypothetischen Muskelfasern in den Trabekeln zuschreiben, doch bin ich der Ansicht, dass die Verkleinerung des Organs bei künstlicher Reizung einer Contraction der Musculatur der Gefässe zuzuschreiben ist, denn bei Reizung des linken N. splanchnicus verengen sich die Milzgefässe. Durch diese, bei der Stauungsmilz verstärkte Musculatur der Gefässe, ist nun meiner Ansicht nach die geringere Hyperämie derselben zu erklären. Die Gefässe wirken hier wie ein secundäres Herz, und dass dies der Milz wohl zu statten kommt, ist klar. Denn in der Milz existiren bekanntlich keine Capillaren, und bei etwa eintretendem Hindernisse des Abflusses des Blutes würde das letztere zwischen den Pulpazellen eingekeilt werden, wenn eine verstärkte Vis a tergo es in seiner Bahn weiter führte. Dass dem so ist, zeigt ein sehr einfaches Experiment. Legt man die Pfortader eines Hundes frei und verkleinert man mittelst einer Klemmpincette das Lumen derselben, so vergrössert sich die Milz sofort, und wenn man sie herausnimmt und aufschneidet, so sieht man eine Menge Blut aus der Pulpa herausfliessen. In unserer Milz dagegen, bei welcher das primäre Leiden, welches die Stauung bedingt, sich allmählich entwickelt, hat die Musculatur der Gefässe Zeit, sich zu verstärken und dem Hindernisse entgegen zu wirken. Daher kommt es in der Milz zu keiner grossen Stauungshyperämie.

Was die übrigen Theile der Milz anlangt, so wäre vielleicht noch über das Verhalten der Follikel in der Stauungsmilz zu sprechen.

Die Follikel scheinen an unserer Krankheit keinen Theil zu nehmen, blos bei alten Stauungsmilzen scheint ihre Grenzzone etwas verdickt zu sein. Primäre Veränderungen derselben aber sind nicht zu bemerken. Ich sage primäre, denn secundär können in Folge der Verdickung der Trabekel und Gefässe die Follikel leiden.

Mein Schlussresumé ist also:

1) Das Wesen der Stauungsmilz oder wie man sie vielleicht besser nennen könnte, der indurativen Milz ist eine Verdickung der Trabekel und der mit ihnen zusammenhängenden Gefässscheiden und Adventitien.

2) Die Intima der Gefässe und zwar diejenige der Arterien erleidet eine sehr frühe Induration, die der Venen aber erst, nachdem die Stauung lang gedauert und ein beträchtlicher Binnendruck auf der Wand gelastet hat.

3) Die Ursache der geringeren Stauungshyperämie der Milz ist in einer Verstärkung der Musculatur der Gefässe zu suchen.

XXIV.

Anatomische Notizen.

(Fortsetzung.)

No. I—X (CLXI—CLXX).

Von Dr. Wenzel Gruber,
Professor der Anatomie in St. Petersburg.

(Hierzu Taf. XVIII.)

I. (CLXI.) Osteologisches.

1. Das untere Ende der Fissura orbitalis superior durch eine Spange in derselben zu einem Foramen anomalum geworden.

Zur Beobachtung gekommen an der linken Seite eines jungen männlichen Schädels.

Vor und über der vorderen Wurzel der Ala magna des Sphenoides sitzt in der Fissura orbitalis superior zwischen dem Körper und dem inneren oberen freien Rande der Ala magna schräg von innen und oben nach aussen und unten eine in sagittaler Richtung comprimirte Spange. Diese ist 3 Mm. lang, am Körper des Sphenoides 1 Mm. und an der Ala magna 1,5 Mm. breit.

Das durch die Spange von der Fissura orbitalis superior und durch die vordere Wurzel der Ala magna vom Foramen rotundum geschiedene anomale Foramen ist halbkreisförmig und 2 Mm. weit.

Das Foramen rotundum der linken Seite ist kaum kleiner als das der rechten Seite.

2. Fünfter Nachtrag zu den Stirnfontanellknochen. (71.—73. Fall eigener Beobachtung.)

Unter 438 Schädeln aus der Maceration vom Studienjahre 1878—1879 sind 3 Schädel mit je einem Stirnfontanellknochen behaftet. Alle 3 Knochen haben bekannte Formen. Der Knochen eines Schädels, welcher schwach bisquitförmig, am vorderen Ende stark, am hinteren schwach convex und mit dem vorderen Drittel seiner Länge in einen Ausschnitt des Frontale eingeschoben ist, zeichnet sich allein durch seine Breite aus. Bei einer Länge von 3,6 Cm. ist er an der Mitte 2,2 Cm., am hinteren Ende 2,4 Cm. und vorn im Bereiche der Sutura coronaria 2,6 Cm. breit[1]).

3. Fünfter Nachtrag zum Vorkommen des Arcus maxillo-temporalis intra-jugalis — Gruber. (40.—41. Schädel, 60.—63. Fall.)

Unter 438 Schädeln aus der Maceration vom Studienjahre 1878—1879 waren 2 Schädel (40—41) beiderseits (60.—63. Fall) damit behaftet. Die Arcus hatten nichts an sich, was nicht schon bekannt wäre [2]).

4. Ein Multangulum minus mit einem, den mangelnden Processus styloides des Metacarpale III. substituirenden fortsatzartigen Anhange. (5. Fall.)

Ich habe bis jetzt 6 Fälle mitgetheilt, in welchen das Multangulum minus mit einem fortsatzartigen Anhange versehen war, welcher den Processus styloides des Metacarpale III. substituirte. In einem Falle traf ich den Anhang noch als Epiphyse [3]); in 3 an-

[1]) Die Abhandlung und die Aufsätze, in welchen ich über den Stirnfontanellknochen berichtet hatte, sind in meinen Anatomischen Notizen — Dieses Archiv Bd. 77. Berlin 1879. S. 112. Notiz No. CXXIII. — zusammengestellt.

[2]) Die Abhandlung und die Aufsätze, in welchen ich über die früheren Fälle berichtet hatte, sind zusammengestellt in meinen Beobachtungen a. d. menschl. u. vergleich. Anatomie. Heft II. Berlin 1879. S. 31.

[3]) Arch. f. Anat., Physiol. u. wiss. Medicin. Leipzig 1869. S. 342. Taf. IX Fig. 1. No. 9; Fig. 3, 5 (1. Fall).

deren Fällen als Apophyse [1]); in noch 2 anderen Fällen als supernumeräres Ossiculum carpi [2]) an.

Den 4 Fällen, in welchen der fortsatzartige Anhang des Multangulum minus zu einem besonderen, supernumeräreu Ossiculum carpi sich nicht entwickelt hatte, kann ich einen neuen (5.) Fall anreihen, in dem der Anhang als Apophyse zugegen ist.

Ich habe diesen Fall an der linken Hand eines Mannes angetroffen, nachdem ich seit dem letzten, im März 1877 beobachteten Fall wieder 1086 Hände (571 rechtsseitige und 515 linksseitige) durchmustert hatte.

Da der als Apophyse vorkommende, fortsatzartige Anhang nichts an sich hat, was ich nicht schon von anderen Fällen mitgetheilt hatte, so enthalte ich mich einer Beschreibung. Das Präparat habe ich in meiner Sammlung aufgestellt.

5. Neunter Nachtrag zum Vorkommen des Processus styloides des Metacarpale III. als Ossiculum carpi (XX.—XXI. Fall).

Von dem 24. November 1869 bis zum 4. März 1879 habe ich dieses Ossiculum in 19 Fällen unter 2589 Händen angetroffen [3]).

Vom 18. März 1879 bis zum 13. April 1880 waren neuerdings 472 (242 rechtsseitige und 230 linksseitige) Hände durchmustert worden und am letzteren Tage an beiden Händen eines Mannes das Ossiculum gesehen worden. Das Ossiculum dieser beiden Fälle hatte nichts an sich, das nicht schon in den früheren Fällen gesehen worden wäre.

[1]) a. Daselbst S. 352. Taf. IX Fig. 8, 9 b. (2. Fall). b. Bull. de l'Acad. Imp. des sc. de St. Petersbourg. Tom. XV. Col. 451. Fig. 8 x. (3. Fall). c. Dieses Archiv Bd. 73. Berlin 1878. S. 337. Anat. Notizen No. CII. (4. Fall).

[2]) a. Archiv f. Anat., Physiol. u. wiss. Medicin. Leipzig 1876. S. 221. Taf. V. (5. Fall). b. Dieses Archiv Bd. 72. Berlin 1878. S. 490. Anat. Notizen No. XCV. (6. Fall).

[3]) a. Archiv f. Anat., Physiol. u. wissensch. Medicin. Leipzig 1870. S. 197. Taf. V Fig. 3 (1.—3. Fall). b. Bull. de l'Acad. Imp. des sc. de St. Petersbourg. Tom. XV. Col. 486. Fig. 1—4 (4.—5. Fall). c. Daselbst Col. 486. Fig. 1—4 (6. Fall). d. Daselbst Tom. XVII. Col. 399 (7. Fall). e. Obiges Arch. 1873. S. 766 (8.—9. Fall). f. Daselbst 1876. S. 223 (10. Fall). g. Dieses Archiv Bd. 72. Berlin 1878. S. 489 (11.—12. Fall). h. W. Gruber, Beobachtungen a. d. menschl. u. vergleich. Anatomie. I. Heft. Berlin 1879. 4°. (13.—15. Fall). i. Dasselbe Werk II. Hft. Berlin 1879. S. 37 (16.—19. Fall).

Darnach ist mir das Ossiculum in dem Zeitraume vom 24. November 1869 bis zum 13. April 1880, also im Verlaufe von 10¼ Jahren, unter 3061 Händen an 21 derselben zur Beobachtung gekommen. Die damit behaftet gewesenen Hände gehörten 16 Individuen (15 Männern u. 1 Frau) an. Beide Hände waren damit behaftet bei 5 Individuen (Männern); die rechte Hand allein bei 6 Individuen (5 Männern u. 1 Frau), die linke Hand allein bei 5 Individuen (Männern). Mit Rücksicht auf die bis jetzt durchmusterte ganze Summe von 3061 Händen verhält sich das Vorkommen des Ossiculum zu seinem Mangel wie 1 : 145,761; es war fast immer bei Männern, häufiger einseitig als beiderseitig, und fast gleich häufig rechts und links aufgetreten.

II. (CLXII.) Schlauchförmige, bis auf den Unterschenkel reichende Aussackung der Synovialhaut der Capsula inter-cuneiformis I. tarsi, von den Vasa tibialia antica et dorsalia pedis spiralförmig umwunden.

(Hierzu Taf. XVIII. Fig. 5.)

Zur Beobachtung gekommen an einer arteriell injicirten, rechten Extremität eines jungen Mannes. Das Präparat ist in meiner Sammlung aufgestellt.

Die Aussackung (a) hat die Gestalt eines grossen, S-förmig gekrümmten Schlauches, der einige seichte Einschnürungen und an der Mitte seiner äusseren Seite und im Bereiche des Sinus tarsi eine beträchtliche Ausbuchtung besitzt.

Der Schlauch beginnt an einer Lücke im Lig. transversum dorsale zwischen dem Cuneiforme I et II tarsi, gleich vor der Articulatio naviculo-cuneiformis zwischen dem Lig. naviculo-cuneiforme I et II und endet blind auf der Tibia 3,2 Cm. über der Articulatio talo-cruralis, oder unter dem unteren Zehntel der Länge der Tibia und fast in der Höhe des unteren Endes des Spatium interosseum cruris, davon 2 Cm. ein- und vom Angulus anterior tibiae 1,5 Cm. auswärts.

Derselbe verläuft zuerst etwas auswärts, dann rück- und aufwärts, nimmt zuerst auf dem Cuneiforme II., dann auf dem Naviculare, Capitulum tali, der Capsula talo-cruralis und endlich auf der äusseren (vorderen) Fläche der Tibia Platz; liegt zuerst neben dem M. extensor hallucis et digitorum brevis (b), in dem Raume zwischen den Sehnen des M. extensor hallucis et extensor digitorum longus, von der Fascia dorsalis pedis bedeckt, dann neben dem Eingange in den Sinus tarsi, in der hinter der Vagina synovialis media für den M. extensor hallucis longus befindlichen Lacuna des Lig. lambdoides für die Vasa tibialia antica und den Nervus peroneus profundus mit diesen, endlich an der Tibia, zuerst hinter dem M. extensor hallucis longus, zuletzt zwischen diesem und dem M. tibialis anticus, von der Fascia cruralis bedeckt.

Der prall angefüllte Schlauch ist 9 Cm. lang; an seinem 12 Mm. langen Anfangsstück 2,5 Mm., darauf plötzlich bis gegen die Mitte seiner Länge allmählich 5—10 Mm., an der mit einer Ausbuchtung versehenen Mitte 13 Mm., an der oberen Hälfte in einer Strecke von 8—10 Mm. 9 Mm. und übrigens 7—8 Mm. dick.

Die Vasa tibialis antica und deren Fortsetzung, die Vasa dorsalis pedis umwinden den Schlauch, damit durch Bindegewebe fest vereinigt, in der Richtung einer Spirallinie und zwar so, dass sie an der oberen Hälfte des Schlauches hinter diesem, vor dessen Mitte an seiner vorderen (oberen) Wand schräg von innen nach aussen und vorn und an seiner unteren (vorderen) Hälfte an dessen äusserer Wand ihren Verlauf nehmen.

Der Nervus peroneus profundus begleitet den Schlauch an dessen äusserer Wand und zwar mit dem Stamme (e) die grössere obere Hälfte, mit dem Ramus internus (α) die kleinere untere (vordere) Hälfte. Den R. externus (β) lässt er über der Ausbuchtung des Schlauches abgehen.

Der Schlauch erweist sich als eine Ausstülpung der Synovialhaut der Capsula articulationis inter-cuneiformis I., die durch die oben genannte Lücke im Lig. intercuneiforme I. hervorgetreten ist und sich allmählich dazu erweitert hat. Derselbe steht mit der Höhle der Kapsel durch eine Oeffnung, welche eine 1,5 Mm. dicke Sonde aufnehmen kann, noch in Communication. Sein Inhalt bildet eine dickflüssige Synovia.

Erklärung der Abbildung.

Taf. XVIII. Fig. 5.

Unteres Stück des Unterschenkels und Tarsus der rechten Seite. a Schlauchförmige Aussackung der Synovialhaut der Capsula articulationis inter-cuneiformis I. tarsi. b Musculus extensor digitorum brevis. c Arteria tibialis antica. d Arteria dorsalis pedis. e Nervus peronens profundus. α Ramus internus, β Ramus externus desselben.

III. (CLXIII.) Ganglion synoviale der Capsula articularis temporo-maxillaris.

Zur Beobachtung gekommen am 16. November 1878 an der rechten Seite eines jungen Weibes.

Das Ganglion hatte die Gestalt einer Beere, fühlte sich elastisch an und war prall angefüllt. Es hatte in sagittaler Richtung 8 Mm., in verticaler 10 Mm. und in transversaler 12 Mm. im Durchmesser.

Dasselbe stand mit seiner äusseren Hälfte unter dem Arcus temporalis nach aussen hervor, bedeckt von der Haut und der Fascia parotideo-masseterica nach aussen, weshalb es durchfühlbar wurde; mit der inneren Hälfte aber nahm es in der Fossa retro-maxillaris hinter der Gelenkkapsel und knapp vor der Arteria temporalis superficialis et Vena facialis postica über der Parotis Platz.

Mit der hinteren Wand der Gelenkkapsel hing es im Bereiche der oberen Kammer derselben zusammen. Seine Wand war verdickt, der Inhalt eine sülzartige, gelbe, synoviale Substanz.

Mit der Gelenkkapselhöhle stand es nicht mehr in Communication.

Es ist als eine hernienartige Aussackung der Synovialhaut der oberen Kammer der Kapsel der Articulatio temporo-maxillaris zu deuten, welche an ihrem Halse im Spalte der Faserhaut der Kapsel, den sie passiren musste, durch die Folgen zeitweiliger Einklemmung undurchgängig und dadurch von der Höhle der Kapsel abgeschnürt wurde.

IV. (CLXIV.) Eine Bursa mucosa epitrochlearis subcutanea von enormer Grösse.

Zur Beobachtung gekommen am 18. December 1871 an der linken Ellenbogenregion eines Mannes.

Die Bursa hatte sich von der Spitze des Epitrochleus hinter dem Sulcus epitrochleo-anconeus bis zum Olecranon ausgedehnt.

Dieselbe war in transversaler Richtung 4 Cm., in verticaler und sagittaler Richtung 2 Cm. weit.

V. (CLXV). Ueber den Musculus atlantico-basilaris, M. epistropheo-basilaris und andere vor den obersten Halswirbeln zwischen den Mm. recti capitis antici majores vorkommende Muskelvarietäten.

(Hierzu Taf. XVIII. Fig. 1—4.)

I. Musculus atlantico-basilaris (internus). (Von Anderen vorher nicht gesehen.)

Der Musculus atlantico-basilaris kam mir 1876 bei geflissentlich vorgenommenen Untersuchungen über den M. rectus capitis anticus medius s. minimus unter 50 Cadavern an dem von einem Manne und zwar nur an der rechten Seite desselben zur Beobachtung. Der M. longus colli auct. (oder dessen Portion, welche J. Henle: „M. longus atlantis“, H. Luschka: „M. obliquus colli superior“ nennen) hatte sich an der linken Seite dieses Cadavers mit einem Zipfel noch eine Strecke über dem Atlas neben dem Lacertus rectus s. medius membranae obturatoriae occipito-atlanticae anticae — Weitbrecht — (= Lig. atlantico-occipitale anticum superficiale — Barkow) hinauf erstreckt. Ich hatte damals das

Muskelchen zu dem von mir aufgefundenen anomalen M. rectus capitis anticus medius gerechnet und als M. internus desselben genommen, beschrieben und abgebildet [1]).

Im Jahre 1879 begegnete ich dem Muskelchen gelegentlich wieder und diesmal auf beiden Seiten. Ich überzeugte mich jetzt schon, dass es ein zweiter M. rectus capitis anticus medius nicht sein könne, sondern ein davon verschiedenes Muskelchen sein müsse. Dies veranlasste mich, zu gelegener Zeit mit den Massenuntersuchungen auf sein Vorkommen fortzufahren; ich durchmusterte daher am Ende April und am Anfange Mai 1880 binnen 2 Wochen noch 50 Cadaver (von 43 männlichen und 7 weiblichen Individuen).

1. Doppelseitiger Muskel. (2. Cadaver, 2. und 3. Fall.) (Fig. 1.)

Zur Beobachtung gekommen im September 1879 an beiden Seiten eines Erwachsenen. — Das Präparat ist in meiner Sammlung aufgestellt.

Es sind spindelförmige, nach drei Seiten comprimirte und mit einer vorderen inneren, hinteren und äusseren Fläche versehene Muskelchen (f f'), welche eine Länge von 3 Cm., eine Dicke von 4 Mm. in transversaler und sagittaler Richtung haben und bis auf ihre Ansatzsehne von den Musculi recti capitis antici majores (c c') u. s. w. völlig separirt sind.

Lage. Vor den Seitentheilen der Membrana obturatoria occipito-atlantica antica und unter der mittleren Partie der hinteren Hälfte der Pars basilaris des Occipitale zwischen den Mm. recti capitis antici majores (c c'), neben diesen, durch den Lacertus rectus — Weitbrecht — (a) der genannten Membrana von einander geschieden.

Ursprung. Von den Seitentheilen des Tuberculum anterius atlantis (No. 2) fleischig-sehnig.

Verlauf. Mässig schräg auf- und auswärts neben den Mm. recti capitis antici majores einwärts und so, dass sie am Ursprunge 2 Mm., am Ansatz 7—8 Mm. von einander abstehen.

Endigung. Mit einer viereckigen, 4 Mm. langen und breiten Sehne in der, die Pars basilaris des Occipitale bedeckenden dicken Fasermasse, neben und rückwärts von der Stelle, welche dem Sitze des Tuberculum pharyngeum (†) entspricht, knapp neben den Mm. recti capitis antici majores, mit deren oberflächlichen Sehnenbündeln am Ansatze vereinigt, und 1 Cm. schräg rückwärts von deren vorderstem Ansatze.

2. Rechtsseitiger Muskel. (3. Cadaver, 4. Fall.)

Zur Beobachtung gekommen unter 50 auf sein Vorkommen geflissentlich untersuchten Cadavern, an der rechten Seite eines Mannes. — Das Präparat ist ebenfalls in meiner Sammlung aufgestellt.

[1]) Archiv f. Anat., Physiol. u. wissensch. Medicin. Leipzig. Jahrg. 1876. S. 746 Taf. XIX A. Fig. 1 c.

Das Muskelchen hat dieselbe Gestalt wie in den vorigen Fällen. Es ist eben so lang wie in diesen, aber etwas dicker (bis 6 Mm.). Es inserirt sich an die Pars basilaris sehnig an derselben Stelle, wie in den früheren Fällen, geht aber aus Sehnen einer Partie der Sehne des Zipfels des M. longus colli zum Tuberculum anticum atlantis, 6—8 Mm. unter letzterem und unter einem stumpfen Winkel wie ein supernumerärer Bauch dieses Muskels hervor.

Trotz des Abganges vom M. longus colli kann das Muskelchen in diesem Falle doch nur die Bedeutung, wie in den früheren Fällen, haben.

3. Linksseitiger Muskel (4. Cadaver, 5. Fall), bei theilweiser Endigung eines supernumerären Bündels des rechtsseitigen M. rectus capitis anticus major in denselben.

Zur Beobachtung gekommen unter den 1880 untersuchten 50 Cadavern an der linken Seite eines Mannes, zugleich mit einem supernumerären Bündel des Musculus rectus capitis anticus major der rechten Seite, welches mit seiner Endsehne theilweise in den sehnigen Theil des Ursprunges des M. atlantico-basilaris sich fortsetzte. — Das Präparat ist auch in meiner Sammlung aufgestellt.

Das Muskelchen ist wieder spindelförmig, nach 3 Seiten comprimirt, oben in längerer Strecke an seiner äusseren Seite, unten in kurzer Strecke an seiner hinteren Seite sehnig. Seine Länge beträgt 3,2 Cm., seine Dicke in der Mitte in transversaler und sagittaler Richtung 6 Mm.

Lage und Verlauf wie in den früheren Fällen.

Der Ursprung geht diesmal nicht nur fleischig-sehnig am Tuberculum anticum atlantis, sondern auch fleischig am obersten Theile des Lig. atlantico-epistrophicum anticum vor sich. Der Ansatz erfolgt kurzsehnig an derselben Stelle der Pars basilaris des Occipitale, wie in den früheren Fällen.

In das nur an der linken Seite vorkommende Muskelchen endet in diesem Falle theilweise ein supernumeräres Bündel des M. rectus capitis anticus major der rechten Seite. Das supernumeräre Bündel geht in der Höhe der Articulatis atlantico-epistrophica vom inneren Rande eines hinteren sehnigen Blattes fleischig ab, bleibt in zwei Dritteln seiner Länge fleischig und ist im Enddrittel sehnig. Es steigt rechts vor dem Atlas bis über dessen Tuberculum anticum schräg ein- und aufwärts. Seine schmale Endsehne verbreitert sich und theilt sich in zwei Bündel, wovon das obere in den Lacertus der Membrana obturatoria occipito-atlantica antica, das untere aber in den sehnigen Theil an der hinteren Fläche des Muskelchens, aufwärts vom Tuberculum anticum atlantis, sich fortsetzt. Das supernumeräre Bündel ist 3 Cm. lang, am Fleischtheile zuerst 4 Mm., zuletzt 2 Mm. breit und 2 Mm. dick.

4. Rechtsseitiger Muskel. (5. Cadaver, 6. Fall.)

Zur Beobachtung gekommen unter den 1880 untersuchten 50 Cadavern. — Das Präparat findet sich ebenfalls in meiner Sammlung vor.

Das Muskelchen in diesem Falle gleicht dem im 4. Falle. Es geht fleischig-sehnig von der Sehne des Zipfels des M. longus colli und vom oberen Ende des Lig. atlantico-epistrophicum, knapp neben dem Tuberculum anticum atlantis, ab und inserirt sich, wie in den anderen Fällen, an die Pars basilaris des Occipitale. An

seiner Ansatzportion ist es in einer längeren Strecke mit dem M. rectus capitis anticus major verwachsen. Seine Länge beträgt 3,2 Cm., seine Breite 3,5 Mm. und seine Dicke 2 Mm.

Häufigkeit des Vorkommens: Mir ist demnach der Musculus atlantico-basilaris an 5 männlichen Cadavern und in 6 Fällen (4 Mal rechtsseitig und 2 Mal linksseitig), also nur an einem Cadaver doppelt vorgekommen. Beiderseitig sah ich das Muskelchen gelegentlich, einseitig bei den Untersuchungen, die ich 1876 und 1880 an 100 Cadavern (88 männlichen und 12 weiblichen) geflissentlich angestellt hatte. Wenn ich nur die Fälle aus letzterer Summe berücksichtige, so verhält sich das Vorkommen des Muskelchen zu seinem Mangel nach Cadaverzahl wie 4 : 96 = 1 : 24, nach Seitenzahl wie 4 : 196 = 1 : 49 — es wäre somit in $\frac{1}{25}$ der Fälle nach Cadavern und in $\frac{1}{50}$ der Fälle nach deren Seiten zu erwarten. Ueberhaupt habe ich das Muskelchen überwiegend häufig einseitig und häufiger rechts als links angetroffen.

Bedeutung:

Der beschriebene Muskel, der M. rectus capitis anticus medius et minor sind bei Berücksichtigung der Knochen in Beziehung auf ihren Ursprung und Ansatz = Mm. atlantico-basilares. Von diesen liegt der erstere ganz nach innen, mag deshalb den Namen „M. atlantico-basilaris internus“ erhalten und ist nach Lage, Ursprung, Richtung seines Verlaufes, Ansatz und Bedeutung ein von den beiden anderen verschiedener Muskel.

Der M. rectus capitis anticus medius hat Manches mit dem M. rectus capitis anticus minor gemein, ist als ein zu letzterem gehöriger Muskel zu nehmen und hat deshalb auch dessen Bedeutung. Nun wird der M. rectus capitis lateralis als „M. intertransversarius posticus (von Cruveilhier u. von Anderen [als Intertransversarius]) und der M. rectus capitis anticus minor als „M. intertransversarius anticus“ (Cruveilhier) gedeutet, folglich ist auch der M. rectus capitis anticus medius ein „M. intertransversarius anticus“.

Der M. atlantico-basilaris (internus) kann die Bedeutung eines „M. intertransversarius“ nicht haben und ist als ein M. interspinalis anticus zu nehmen aus folgenden Gründen:

Das Tuberculum anticum atlantis ist als die Spur eines Processus spinosus anticus gedeutet, wie das Tuberculum posticum atlantis den gewöhnlichen Processus spinosus der Wirbel im ver-

kümmerten Zustande darstellt. Der von dem Tuberculum posticum atlantis entspringende und an die Squama des Occipitale sich ansetzende M. rectus capitis posticus minor s. atlantico-occipitalis ist ein Rückwärtsbeuger oder Strecker des Kopfes und wird als „M. interspinalis“ gedeutet. Ist dem wirklich so, nun dann kann dem, vom Tuberculum anticum atlantis entspringenden und an die Pars basilaris des Occipitale sich ansetzenden M. atlantico-basilaris (internus), der bestimmt ein Vorwärtsbeuger und dadurch mit anderen Muskeln ein Antagonist des M. rectus capitis posticus minor s. atlantico-occipitalis ist, wohl auch die Bedeutung als „M. interspinalis anticus“ zukommen.

II. Musculus epistropheo-basilaris. (Vorher nicht gesehen.)

1. Beiderseitiges, an seiner Ursprungsportion aber einfaches Muskelchen. (1. Fall.) (Fig. 2.)

Zur Beobachtung gekommen unter den auf das Vorkommen des Musculus atlantico-basilaris 1880 geflissentlich untersuchten 50 Cadavern an dem eines Mannes.

Ein in zwei obere, bandförmige Fleischbäuche oder Köpfe getheiltes Muskelchen, welches in der unteren Hälfte die dicke oberflächliche Schicht des Ligamentum atlantico-epistrophicum anticum (superficiale), die oben, als solche, fehlt, und, daselbst fleischig geworden, den von seiner schwachen tiefen Schicht separirten Körper des Muskelchens darstellt, als Ursprungssehne (g). Von der Stelle seiner Ablösung von genanntem Ligamente aufwärts 3,4 Cm. mit der unteren Hälfte der oberflächlichen, mit der tiefen verwachsenen Schicht des Ligamentes 4,4 Cm. lang, wovon auf die Länge 2,2—2,4 Cm. kommen; am rechten stärkeren Bauche 4 Mm. breit und 2 Mm. dick, am linken 2 Mm. breit und 1 Mm. dick.

Lage. Auf der oberen Hälfte der schwachen tiefen Schicht des Ligamentum atlantico-epistrophicum anticum, auf dem Tuberculum anticum atlantis und mit seinen Bäuchen, wie die Mm. atlantico-basilares, von der Membrana obturatoria occipito-atlantica antica zwischen deren Lacertus rectus (a) und den Mm. recti capitis antici majores (c c').

Ursprung. Durch die untere Hälfte der oberflächlichen, nur hier existirenden Schicht des Lig. atlantico-epistrophicum anticum (b) vom Epistropheus.

Verlauf. Bis zum Tuberculum anticum atlantis (No. 2) mit seinem Fleischkörper vertical, mit dessen Bäuchen neben letzterem und neben dem Lacertus rectus der Membrana obturatoria occipito-atlantica antica mässig schräg auf- und auswärts zur Pars basilaris des Occipitale, wie die Mm. atlantico-basilares.

Endigung. Kurz-sehnig in der, die Pars basilaris des Occipitale deckenden Fasermasse, neben und hinter dem Tuberculum pharyngeum oder hinter der Stelle seines Sitzes (†), also auch so, wie die Mm. atlantico-basilares.

2. Rechtsseitiger Muskel, bei Vorkommen eines vom Zipfel zum Tuberculum anticum atlantis des M. longus colli auct. jeder Seite

abgelösten, supernumerären Zipfels (an der rechten Seite zur Verstärkung des M. epistrophico-basilaris, an der linken Seite zur Pars basilaris des Occipitale). (2. Fall.) (Fig. 3.)

Ein einbäuchiges, spindelförmiges, an beiden Enden sehniges Muskelchen (g'). Seine Länge beträgt 3,5 Cm. (das untere Drittel der Länge des Lig. epistrophico-atlanticum hinzugerechnet 4,2 Cm.), wovon auf die Ursprungssehne 6 Mm. (oder 13 Mm.), auf die Endsehne 8 Mm. kommen. Seine Dicke am Fleischtheile beträgt bis 3 Mm. in transversaler und 1,5 Mm. in sagittaler Richtung. Die Breite an der Ursprungssehne beträgt 2 Mm., an der Ansatzsehne 3 Mm.

Lage. Zuerst auf dem Lig. atlantico-epistrophicum (b), dann neben diesem rechts, ferner auf dem Zipfel des M. longus colli auct. der rechten Seite (d) zum Tuberculum anticum atlantis und neben demselben (No. 2) rechts, endlich vor der Membrana obturatoria occipito-atlantica antica zwischen deren Lacertus rectus (a) und dem M. rectus capitis anticus major (c) und dem supernumerären Zipfel (α) des M. longus colli der rechten Seite.

Ursprung. Mit einer 6 Mm. langen und 2 Mm. breiten, parallelogrammatischen, dünnen, platten, aus der oberflächlichen Schicht des normal entwickelten Lig. atlantico-epistrophicum (b), über dem unteren Drittel seiner Länge hervorgehenden Sehne.

Verlauf. Mässig schräg auf- und auswärts.

Endigung. Mit einer 8 Mm. langen und 3 Mm. breiten, platten, parallelogrammatischen Sehne, an der äusseren Seite mit dem M. rectus capitis anticus major der rechten Seite verwachsen, in der Faserschicht an der Pars basilaris des Occipitale rechts neben und hinter dem Sitze oder der Stelle des Sitzes des Tuberculum pharyngeum (†).

Vom Zipfel des M. longus colli auct. zum Tuberculum anticum atlantis jeder Seite (d d') löst sich unter der Höhe der Articulatio atlantico-epistrophica fleischig ein supernumeräres Bündel ab. Das rechtsseitige Bündel (α) ist schwächer als das linksseitige (α'). Ersteres steigt zwischen dem M. epistropheo-basilaris (g') und M. rectus capitis anticus major dexter (c) aufwärts, spitzt sich allmählich zu und endet in eine kurze schmale Sehne, welche sich mit der Ansatzsehne des M. epistropheo-basilaris vereinigt. Letztere ist stark, 4,5 Cm. lang, steigt seitlich vom Tuberculum anticum atlantis und vom Lacertus rectus der Membrana obturatoria antica atlantis isolirt aufwärts und endet am Endviertel in eine starke, am Anfange 4 Mm., am Ende 8 Mm. breite Sehne, die sich vor der Membrana obturatoria occipito-atlantica antica und vor dem Foramen occipitale magnum an die Pars basilaris des Occipitale inserirt, oben auch mit Fasern in den Lacertus rectus der Membrana obturatoria antica sich fortsetzt.

Häufigkeit des Vorkommens: Unter den 1876 und 1880 geflissentlich untersuchten 100 Cadavern ist das Muskelchen nur an zwei derselben, also in $\frac{1}{50}$ der Fälle vorgekommen, tritt somit seltener als der vorige Muskel auf.

Bedeutung:

Der beschriebene Muskel kann nur ein Vorwärtsbeuger des Kopfes sein, ist daher mit anderen Muskeln ein Antagonist der Mm. recti capitis postici, welche die Bedeutung der Mm. interspinales haben. Er erinnert namentlich an den M. rectus capitis posticus major s. epistropheo-occipitalis und scheint an der vorderen Seite ein Analogon dieses Muskels an der hinteren Seite zu sein.

III. Andere, vor den obersten Halswirbeln zwischen den Musculi recti capitis antici majores vorkommende Muskelvarietäten. (Fig. 3, 4.)

Unter den zur Auffindung des Musculus rectus capitis anticus medius, M. atlantico-basilaris und M. epistrophico-basilaris geflissentlich untersuchten 100 Cadavern beobachtete ich vor den obersten Halswirbeln zwischen den Körpern der Mm. recti capitis antici majores an 6 derselben von männlichen Individuen und zwar an 3 bei Vorkommen einer der obigen Muskeln, bei 3 ohne diese, bei 2 beiderseitig und bei 4 einseitig (gleich häufig rechts und links), also in 8 Fällen noch andere Muskelvarietäten:

1. Den M. longus colli auct. mit einem supernumerären, an die Pars basilaris des Occipitale inserirten oder doch auf der Membrana obturatoria occipito-atlantica antica sich verlierenden Zipfel (5 Mal). (Als selten vorkommend schon bei J. Fr. Meckel[1]) angegeben.)

2. Ein Bündel des M. rectus capitis anticus major der rechten Seite zur Ursprungsportion des M. atlantico-basilaris der linken Seite (1 Mal). (Vorher nicht gesehen.)

3. Einen supernumären Zipfel des rechten M. longus colli zur Ansatzportion des M. epistropheo-basilaris (1 Mal). (Fig. 3.) (Vorher nicht gesehen.)

4. Den M. rectus capitis anticus major der linken Seite mit einem supernumerären Fleischbauche, welcher von dem obersten, vom Querfortsatze des 3. Halswirbels entspringenden Sehnenzipfel des M. rectus capitis anticus major der rechten Seite abgeht (1 Mal). (Fig. 4.) (Vorher nicht gesehen.)

Die Varietäten sub No. 1, 2, 3, habe ich beschrieben, über die ganz merkwürdige Varietät sub No. 4 kann ich Nachstehendes mittheilen:

[1]) Handb. d. menschl. Anatomie. Bd. II. Halle u. Berlin 1816. S. 477.

Beide Mm. recti capitis antici majores (b b′) entspringen mit den gewöhnlichen Zipfeln von den Querfortsätzen der Halswirbel.

Der oberste, von dem Querfortsatze des 3. Halswirbels entspringende, 18 Mm. lange und 4 Mm. breite, starke Sehnenzipfel (c) des rechten M. rectus capitis anticus major (b) theilt sich in der Höhe der Articulatio atlantico-epistrophica dextra in zwei kurze secundäre Bündel. Das äussere secundäre Bündel (α) geht in den rechten M. rectus capitis anticus major (b), das innere, platt-rundliche Bündel aber setzt sich in einen besonderen Fleischbauch (d) fort, der sich mit dem linken M. rectus capitis anticus major (b′) vereinigt.

Dieser supernumeräre Fleischbauch nimmt gegen sein Ende allmählich an Breite zu, ist dreiseitig, steigt vor dem Tuberculum anticum des Atlas, diesen schräg kreuzend, nach aufwärts und links, und vereinigt sich mit dem inneren Rande des linken M. rectus capitis anticus major (b′), von letzterem durch eine verticale, linienförmige Inscriptio tendinea abgegrenzt, 1 Cm. unter dessen Ansatze an die Pars basilaris des Occipitale. Seine Länge beträgt 3 Cm., wovon auf seine Anfangssehne 4 Mm. kommen; seine Breite an der Sehne 2 Mm., am Fleischtheile von 2 Mm. allmählich bis 11 Mm., seine Dicke an der Sehne 1 Mm., am Fleischtheile 2 Mm. Rechnet man noch die Länge des obersten Sehnenzipfels des M. rectus capitis anticus major der rechten Seite hinzu, so hat der Fleischbauch eine Länge von 4,8 Cm., wovon auf letzteren allein 2,6 Cm. kommen.

Der M. rectus capitis anticus major der linken Seite dieses Falles entsprang somit am 3. Halswirbel nicht nur von dessen linkem, sondern auch von dessen rechtem Processus transversus.

Erklärung der Abbildungen.

Taf. XVIII. Fig. 1, 2, 3.

Frontalschnitt der mittleren Partie der Schädelbasis und oberer Theil des Halsstückes der Wirbelsäule mit der Musculatur an deren Vorderseite von 3 Erwachsenen. (Schnitt am Schädel durch den Körper des Sphenoides und die damit verwachsene Pars basilaris des Occipitale, dort hinter der Mitte der Sella turcica, hier hinter der Synostosis spheno-basilaris ausgeführt.)

Bezeichnung für alle Figuren.

1. Pars basilaris des Occipitale. * Foveola in der bedeckenden Fasermasse, † Stelle des Sitzes des Tuberculum pharyngeum. 2. Tuberculum anticum atlantis. a Lacertus rectus membranae obturatoriae occipito-atlanticae anticae. b Ligamentum atlantico-epistropheum anticum. c c′ Musculi recti capitis antici majores. d d′ Zipfel der Mm. longi colli auct. zum Tuberculum anticum atlantis. α α′ Supernumerärer Zipfel derselben. f f′ Musculus atlantico-basilaris. g Musculus epistropheo-basilaris mit zwei Endbäuchen. g′ Derselbe Muskel einbäuchig.

Fig. 4.

Musculatur an der Vorderseite des oberen Theiles des Halsstückes der Wirbelsäule eines Knaben. a Faserschicht der Pars basilaris des Occipitale (abgelöst). b b′ Musculi recti capitis antici majores (am Ansatze abgeschnitten). c c′ Oberster

vom Querfortsatze des 3. Halswirbels kommender sehniger Ursprungszipfel derselben. $\alpha\,\alpha'$ Secundäre Bündel dieses Zipfels des Muskels der rechten Seite. d Supernumerärer, vom inneren secundären Bündel dieses Zipfels des Muskels der rechten Seite ausgehender und im Körper des Muskels der linken Seite endender Fleischbauch. e e' Zipfel der Mm. longi colli zum Tuberculum anticum atlantis.

VI. (CLXVI.) Ein bilaminärer Musculus vastus externus biceps. (Vorher nicht gesehen.)

Zur Beobachtung gekommen 1847—1848, also vor 32 Jahren, an der linken Extremität eines Mannes.

Von den beiden Köpfen nahm der äussere, der Lamina superficialis des Muskels angehörige Kopf von der kammartigen Linea aspera an der äusseren Seite der Basis des Trochanter major (Crête du vaste externe — Cruveilhier), dann von der schwachen Linea, mit welcher jene in die Crista aspera femoris sich fortsetzt, vom Labium externum der letzteren und von der äusseren Fläche des Os femoris bis zur Mitte des letzteren herab seinen Ursprung. Seine Bündel krümmten sich mässig schräg ein- und abwärts. Am Ursprunge bedeckte er nicht den inneren Kopf, sondern lag aussen von demselben.

Der innere vordere, der Lamina profunda des Muskels angehörige Kopf hatte, so weit er hinter dem Rectus femoris frei lag, eine breit-spindelförmige Gestalt. Er entsprang an dem oberen Theile der Linea intertrochanterica anterior und an dem, von dem Eindrucke an der vorderen Seite des Trochanter major zum Ansatze des Glutaeus minimus begrenzten Winkel und davon abwärts an der vorderen Seite des Os femoris, stieg hinter dem Rectus femoris, von dem äusseren Kopfe bis zum dritten Fünftel der Länge des ganzen Muskels unbedeckt, herab, trat dann als Lamina profunda des Muskels hinter dessen Lamina superficialis, welcher der äussere Kopf angehört, und bildete mit letzterer den Körper dieses Vastus externus. Seine inneren Bündel waren einwärts und seine äusseren auswärts schwach gekrümmt. Er war von dem äusseren Kopfe des Muskels vom Vastus internus und vom Vastus medius, welcher letztere weit unter der Linea intertrochanterica anterior zu entspringen begann und mit dem Anfange seines Ursprunges einwärts von ihm lag, völlig geschieden.

Nach J. Henle[1]) besteht der Vastus externus femoris in der Norm aus 3—4 Laminae, die sich bedecken und zwar so, dass jede Lamina die nächst innere aufwärts überragt. Alex. Macalister[2]) aber hat den Vastus externus „bilaminar" beobachtet und als solchen zu den Varietäten gerechnet. In unserem Falle

[1]) Handb. d. Muskellehre d. Menschen. Braunschweig 1858. S. 261; 1871. S. 279.

[2]) A descriptive catalogue of muscular anomalies in human body. Dublin 1872. 4°. p. 10.

war der Vastus externus auch bilaminär, aber seine Laminae konnten sich nur unten decken, nicht oben. Der Lamina superficialis fehlte ja diejenige Portion des normal gebauten Muskels, welche von der vorderen Seite des Os femoris, unter der Basis des Collum und des Trochanter major, entspringt, und die Lamina profunda nahm nur an letzteren Stellen, nicht neben jenen der Lamina superficialis ihren Ursprung. Die Lamina profunda konnte daher an ihrer Ursprungsportion von der Lamina superficiales nicht bedeckt werden, erstere hatte vorn, letztere aussen und hinten ihren Ursprungsbezirk. Sie mussten deshalb an ihren Ursprungsportionen von einander isolirt sein und damit Köpfe des Muskels, d. i. einen bilaminären Vastus externus biceps darstellen.

VII. (CLXVII.) Duplicität der Arteria occipitalis.
(2. Fall eigener Beobachtung.)

Ich habe einen Fall dieser Varietät 1879 beschrieben und abgebildet, welcher mir am 24. März 1879 an der rechten Seite des Schädels eines Mannes zur Beobachtung gekommen war[1]). Ich gab damals an, dass ein ähnlicher Fall von anderen Anatomen meines Wissens noch nicht gesehen worden war und glaubte, dass auch mir diese Varietät nur im beschriebenen Falle zur Beobachtung gekommen wäre.

Bei der Durchsicht meiner Jahresbücher, welche ich in anderer Hinsicht 1880 angestellt hatte, fand ich im XIX. Bande eine Notiz über den Fund einer doppelten Arteria occipitalis an der linken Seite eines Mannes, welchen ich am 26. April 1857, also schon 22 Jahre vor dem Funde des beschriebenen Falles, gemacht hatte.

Die kurze Notiz enthält Folgendes:

Die der Norm entsprechende Arteria occipitalis inferior entsprang von der hinteren Wand der A. carotis externa vis a vis von dem Ursprunge der A. maxillaris externa, verlief wie die normale Arterie und stieg über die Linea semicircularis superior o. occipitis an der Verbindung des inneren und mittleren Drittels der Länge derselben aufwärts. Dieselbe war schwächer als die A. o. superior.

Die A. occipitalis superior entsprang 10 Lin. höher als die erstere und von der äusseren Wand der A. carotis externa, lief unter der Spitze des Processus

[1]) W. Gruber, Beobachtungen a. d. menschl. u. vergleich. Anatomie. Heft II. Berlin 1879. 4°. S. 63. Taf. V Fig. 3.

mastoides und am hinteren Rande desselben, aber aussen auf dem M. sternocleidomastoideus gelagert, rückwärts, stieg über die Linea semicircularis superior o. occipitis an der Verbindung des mittleren und äusseren Drittels der Länge derselben auf den Hinterkopf und theilte sich in zwei Aeste.

Die Arteriae occipitales verbanden sich hinter dem hinteren Rande des M. sternocleidomastoideus durch einen 6 Lin. langen Querast.

VIII. (CLXVIII.) Verlauf der Vena anonyma sinistra vor der Thymusdrüse.

(3. Fall eigener Beobachtung.)

A. Cooper[1]) hat von dieser Abweichung einen Fall mitgetheilt; ich[2]) habe davon bis jetzt 2 Fälle gesehen und beschrieben. Diesen kann ich einen 3. (beziehungsweise 4.) Fall zugesellen, der mir am 11. März 1880 bei einer vorzunehmenden Demonstration der Brustorgane an einem männlichen Embryo von 30 Cm. Länge vorgekommen ist.

Das Präparat habe ich in meiner Sammlung aufgestellt.

Die Thymus reicht mit ihrer Portio cervicalis im Spatium praetracheale colli bis zu den Lobi laterales der Glandula thyreoidea aufwärts mit ihrer Portio thoracica im Cavum mediastini anticum weit am Pericardium abwärts. Sie ist 5 Cm. lang, wovon auf die Portio cervicalis 2 Cm. fallen, an der thoracica 4 Cm. breit. Ueber der Portio thoracica vor dem unteren Ende der P. cervicalis findet sich ein schräger und beträchtlich tiefer Sulcus vor.

In diesem Sulcus, in und unter der Apertura superior cavi thoracis, nimmt die Vena anonyma sinistra, welche 3,2 Cm. lang und 4—5 Mm. weit ist, ihren Verlauf.

Abgesehen von dem ungewöhnlichen Verlauf der genannten Vene, ist an den Brust-, Bauch- und Beckenorganen nichts Abnormes zugegen.

IX. (CLXIX.) Eine in die Länge congenital vergrössert gebliebene Leber eines Erwachsenen, mit eigenthümlichem Verhalten zur Milz.

Zur Beobachtung gekommen Mitte Februar 1879.

Die Leber war retortenförmig gekrümmt; der linke Lappen breit-zungenförmig. Dieselbe war so lang, dass sie mit ihrem linken Ende das obere Ende der Milz

[1]) The anatomy of the thymus gland. London 1832. 4°. p. 21.

[2]) Dieses Archiv: Anatomische Notizen No. LII und LXVIII. Bd. 66. S. 462; Bd. 67. S. 366. Berlin 1876.

bis zu deren vorderen Rande umgreifen konnte. Ihr hinterer Rand war im Bereiche ihres rechten und mittleren Abschnittes bis 6 Cm. tief concav. Sie hatte in querer Richtung eine Länge von 38 Cm., wovon auf den linken Lappen 1,5 Cm. kamen. Die Breite in sagittaler Richtung an der rechten Hälfte variirte von 19,3—14 Cm., am linken Lappen von 18,2—5,5 Cm. Die verticale Dicke betrug an der rechten Hälfte bis 5,6 Cm., am linken Lappen 2,6—1,5 Cm. — Die Leber war somit viel länger, aber weder breiter noch dicker, als in der Norm.

Der hintere Rand der Leber war mit $\frac{1}{3}$ ihrer Länge am Diaphragma und mit $\frac{1}{4}$ derselben an der Milz kurz angeheftet. Zur Bildung eines wirklichen Ligamentum coronarium von Seiten des Peritoneum war es gar nicht gekommen.

Die Milz, welche normal gross war, hatte in Folge der Anlagerung des Endstückes des linken Lappens der Leber an dem oberen, 3 Cm. hohen Viertel ihrer äusseren Fläche einen tiefen Eindruck erlitten, wodurch diese Fläche in ein convexes oberes kleineres und ein convexes unteres grösseres getheilt war. Das obere Feld bildete daher gegen das untere Feld einen rechtwinklig gestellten und breiten Absatz, an und über welchem sich eine tiefe, 9,5 Cm. lange, in sagittaler Richtung verlaufende, vom hinteren zum vorderen Rand der Milz reichende Rinne vorfand. An dem eingedrückten oberen Felde der äusseren Fläche der Milz nahm aber das 9,5 Cm. lange linke Endstück der Leber, wie in einem Falze, Platz, daran mit seiner unteren (hier inneren) Fläche, sowie mit seiner oberen (hier äusseren) Fläche am Diaphragma, frei beweglich, mit dem hinteren (hier unteren) Rande aber an die Milz in der angegebenen Rinne über dem Absatze an der äusseren Fläche kurz angeheftet.

X. (CLXX.) Doppelte Nebenleber.

(6. Fall des Vorkommens von Nebenlebern eigener Beobachtung.)

Zu den 5 Fällen des Vorkommens von Nebenlebern aus eigener Beobachtung, die ich vor 1849, dann 1878 und 1879 beschrieben habe[1]), kann ich den nachstehenden Fall mit doppelter Nebenleber gesellen, dessen Beschreibung, welche in meinen Jahresbüchern schon vor langer Zeit erfolgt war, ich übersehen hatte.

Zur Beobachtung gekommen im Winter 1852—1853, also vor 27 Jahren, bei der von mir auf Ersuchen vorgenommenen pathologisch-anatomischen Section der Leiche eines mit Epilepsie behaftet gewesenen und an dieser Krankheit in einem Anfalle plötzlich verstorbenen 50jährigen Weibes.

Aus dem Befunde an Ort und Stelle und nach Transport mancher Theile in das von mir dirigirte Institut finde ich im XIII. Bande meiner Jahresbücher über einige Theile folgende kurze Notiz:

[1]) a. Neue Anomalien. Berlin 1849. S. 24 (1.—3. Fall). b. Beobachtungen a. d. menschl. u. vergleich. Anatomie. Berlin 1879. 4°. I. Heft. S. 48 (4. Fall); II. Heft. S. 75 (5. Fall).

An den vorderen Gehirnlappen war ein Eindruck zugegen. Dieser war durch eine in einem Umfange von 2 Zoll jederseits vorhandene, platte, tropfsteinartige Exostose an der inneren Fläche der Pars frontalis des Os frontale bedingt und damit die Ursache der Epilepsie aufgefunden.

Auch war ein rechtsseitiger Schlüsselbein-, rechtsseitiger Schenkelhals- und rechtsseitiger Tibiabruch vorhanden. Alle waren durch Sturz bei den Anfällen hervorgebracht, wie die Krankengeschichte nachwies. Der Schlüsselbein- und Tibiabruch waren wieder geheilt, nicht aber der theilweise intra-, theilweise extra-capsuläre Schenkelhalsbruch. Der rechte Trochanter major stand der Spina ilei anterior superior um 2 Zoll näher, als der linke, und die rechte, nach auswärts gedrehte untere Extremität war um 2 Zoll kürzer, als die linke. Der Schenkelhals war fast ganz zerstört. Das abgebrochene Capitulum des Oberschenkelbeines hing mit diesem durch eine dicke fibröse Brücke, die anscheinend vorzugsweise aus dem Periost des Schenkelhalses entstanden war, zusammen. — Das Weib hatte hinkend gehen können.

Die Leber war eher klein als gross, in ihrer Substanz normal.

Es waren 2 Nebenlebern zugegen, welche in einer Peritonealfalte unter der Porta hepatis und hinter der Vena portae vor dem Sulcus für den obliterirten Ductus venosus Arantii hingen. Eine derselben war länglich-rund, durch eine Einschnürung in zwei ungleich grosse Stücke geschieden, 1 Zoll lang und ½ Zoll breit; die andere war rundlich, ½ Zoll lang und ½ Zoll breit.

Die flaschenförmige Gallenblase hatte eine enorme Grösse. Sie war 9 Zoll lang und bis 3 Zoll 3 Lin. weit. Das 4 Zoll 9 Lin. lange Grundstück hing frei unter dem vorderen unteren Rande der Leber hervor, nur mit einem kleinen Streifen stiess das Körperstück an die Leber, hing übrigens an dieser durch eine Peritonealduplicatur. Ihre Wände waren verdickt. Ihr Inhalt bestand in einer wässerigen, röthlichen Flüssigkeit, von der sie prall angefüllt war. Vor dem Uebergange in den Ductus cysticus stak im Halse, zwischen Falten der sogenannten Valvula Heisteri, ein Gallenstein, der 5—6 Lin. lang und 4—5 Lin. dick war, den Zufluss der Galle in die Blase gestattete, dagegen nicht den Abfluss ihres Inhaltes, — also die enorme Erweiterung derselben bedingt hatte.

XXV.

Zwei Fälle von Fibrom der Mamma mit Uebergang in Carcinom.

Mitgetheilt von Dr. Max Elsaesser in Mannheim.

(Aus dem pathologisch-anatomischen Institut der Universität Heidelberg.)

(Hierzu Taf. XIX.)

Von jeher waren die Geschwülste der weiblichen Brustdrüse ein Gegenstand, der die Aufmerksamkeit und das Interesse sowohl der Chirurgen als auch der Anatomen, in vollstem Maasse für sich in Anspruch nahm.

Auf der einen Seite war es die dem erfahrenen Arzte wohlbekannte Mannichfaltigkeit des klinischen Verlaufes, die ihn auffordern musste, womöglich beim ersten Entstehen einer Neubildung in der Mamma zu unterscheiden zwischen den gutartigen, oft das ganze Leben hindurch stabil bleibenden und schmerzlosen Geschwülsten, deren Hauptrepräsentanten das Fibrom und Adenom darstellen, und zwischen dem diesen gegenüberstehenden, bösartigen, insbesondere dem von Laien wie Aerzten gleichgefürchteten Krebse.

Auf der anderen Seite vermag die Brustdrüse vermöge ihres Baues und ihrer physiologischen Verhältnisse, wenn sie einmal den Boden zur Entwickelung eines Neoplasma abgegeben hat, dem Anatomen so verwickelte und schwer zu deutende Bilder zu liefern, wie wir Aehnliches vielleicht nur beim Hoden wiederfinden. Giebt es doch kaum eine Mammageschwulst, die in ihrer histologischen Structur einer einfachen, aus einem Gewebe bestehenden Neubildung entspricht, und die von dem in Nichts veränderten Drüsengewebe deutlich abzugrenzen und auseinanderzuhalten wäre. Fast immer betheiligt sich das Gewebe der Mamma in mehr oder weniger hohem Grade an dem pathologischen Vorgang, sei es nun, dass durch Abschnürung von Milchgängen sich Cysten bilden, sei es, dass einzelne Drüsenläppchen in die Neubildung mit eingeschlossen wer-

den, um hier wieder die verschiedensten Veränderungen, wie Dilatation, Hypertrophie etc. einzugehen.

Allein damit nicht genug. Es kommen nicht nur die allerverschiedensten Mischformen von Geschwülsten in der Mamma vor, sodass wir von einem Fibroadenom, Fibrosarcom u. s. w. sprechen, sondern wir müssen auch die practisch wichtige Thatsache betonen, dass ein Tumor während seines Wachthums seinen Charakter ändern, von einer Geschwulstform in eine andere übergehen kann; allerdings ist damit dem ersten Anschein nach eigentlich dasselbe gesagt, wir haben dann eben auch nur eine Mischform einer Geschwulst vor uns, die z. B. zum Theil aus fibrösem, zum Theil aus adenomatösem Gewebe besteht; allein entwickelt sich letzteres zu einem carcinomatösen, so ist durch diesen einfachen Uebergang eine Aenderung im anatomischen Bilde sowohl, als auch insbesondere in klinischer und prognostischer Hinsicht gegeben; ein Theil der Neubildung wird eben vom andern in der Art verdrängt und überwuchert, dass wir nicht mehr von einer Mischform, sondern von der Umwandlung einer Form in eine andere, speciell hier einer gutartigen in eine bösartige sprechen. Man kann dies mit um so grösserem Rechte, als wir Grund haben, anzunehmen, dass die verschiedenen Geschwulsttheile sich als solche nicht alle zu gleicher Zeit entwickelt haben, sondern dass einer derselben zu einem gewissen Zeitpunkte aus meist unbekannter Ursache eine Aenderung seines Charakters erleidet, dass also gewissermaassen eine Geschwulstbildung innerhalb der Geschwulst stattfindet.

Wir kommen, wenn wir dies näher erklären wollen, auf das eigentliche Thema unserer Abhandlung, auf die Krebsentwickelung in Fibromen der weiblichen Brustdrüse.

Herr Geh. Hofrath Prof. Dr. Czerny hatte die Freundlichkeit, mir zwei derartige Tumoren behufs näherer, mikroskopischer Untersuchung zur Verfügung zu stellen, und ich machte letztere im pathologisch-anatomischen Institut zu Heidelberg unter der gütigen Anleitung des Herrn Prof. Dr. Arnold; beiden Herren sage ich für ihre liebenswürdige Unterstützung meinen besten Dank.

Die meisten Autoren sind darüber einig, dass kleine Geschwülste der Mamma jahrelang getragen wurden, ohne der Patientin irgend welche Beschwerden zu machen, um dann plötzlich rasch zu wachsen und alle Eigenschaften einer bösartigen Neubildung an-

zunehmen. Es sind dies wohl meistens Combinationen von Fibromen mit Adenomen gewesen, in denen die adenomatösen Partien eine carcinomatöse Umwandlung erlitten haben; es ist nun allerdings nicht immer dabei mit Sicherheit festgestellt, dass diese adenomatösen Partien selbst schon neugebildet waren; sie könnten ebenso gut in das Fibrom eingeschlossene Reste der Drüsensubstanz gewesen sein; die Untersuchungen über diesen Punkt sind noch nicht abgeschlossen, indessen spricht Vieles für das Vorkommen einer wirklichen Neubildung von Drüsengewebe in derartigen Geschwülsten.

Bevor ich zur eigentlichen Beschreibung meiner beiden Fälle übergehe, sei mir ein kurzer Rückblick auf die hierauf bezügliche Literatur gestattet.

Während Cooper, Velpeau, Birkett, Paget, Boullay, Cooke, Campana, Virchow, Förster etc. schon vor Jahren Tumoren der Mamma beschrieben haben, die dem Anscheine nach carcinomatös degenerirte Fibroadenome waren — sind dennoch eingehendere anatomische Beschreibungen derartiger Geschwülste ziemlich spärlich.

So gab Billroth in einer längeren Abhandlung über den Bau und die Entwicklung der Brustdrüsengeschwülste[1]) die Beschreibung und Abbildung eines „adenoiden Sarcoms", dem offenbar unser jetziges Adenofibrom entspricht, welches an einer Stelle carcinomatös entartet war.

Ferner beschrieb Kocher[2]) einen von ihm als „primäres Achseldrüsencarcinom" bezeichneten Tumor, der nach einer chronischen Mastitis sich entwickelt habe; dabei fand in der Brustdrüse Epithelwucherung in den Acinis und stellenweise Uebergang in Carcinom statt; insbesondere war an einer Stelle ein im Durchmesser 1 Cm. messender Krebsknoten vorhanden.

Langhans[3]) schilderte in einer ausführlichen Arbeit (über die pathologische Histologie der weiblichen Brustdrüse) einen Mammatumor, der aus zwei ziemlich gleich grossen, dicht neben einander gelegenen Knoten bestand; der eine war Scirrhus, der andere zeigte die Structur des Fibroadenoms. Besonders bemerkenswerth ist die

[1]) Dieses Archiv Bd. 18. S. 51.
[2]) Dieses Archiv Bd. 73. S. 452.
[3]) Dieses Archiv Bd. 58 S. 132.

Erklärung des Zustandekommens der Dilatation der Acini, verbunden mit Papillenbildung und zwar an Drüsen, die im Uebrigen krebsig entartet waren; da diese Fälle mit dem zweiten der Unsrigen in Vielem übereinzustimmen scheinen, so werden wir weiter unten noch einmal auf die genannte Abhandlung zurückkommen.

Dies das Wenige, was ich über den genaueren Bau carcinomatös degenerirter Mammafibrome in der Literatur verzeichnet fand. Es dürfte deshalb von einigem Interesse sein, in Folgendem die Resultate der Untersuchung zweier hierhergehöriger Fälle mitzutheilen. Ich schicke die Anamnese und klinischen Notizen des ersten Falles der anatomischen Beschreibung des Tumors voraus.

Julie B., 42 Jahre alt, seit 17 Jahren verheirathet und kinderlos, stammt aus einer Familie, in der wiederholt Erkrankungen an Carcinose vorkamen. Eine Schwester der Pat. starb an Ovarienkrebs, eine andere an Carcinom des Netzes (!); der Schwester des Vaters der Pat. wurden beide Mammae wegen krebsiger Entartung amputirt. Pat. selbst machte vor 10 Jahren eine Unterleibsentzündung durch. Um Weihnachten 1879 bemerkte sie zuerst an einer Stelle der linken Brust auf die kurz vorher ein Knopf stark gedrückt habe, ein kleines Knötchen, welches langsam wuchs und der Pat. allmählich das Gefühl der Schwere in der Brust verursachte. Bei der Aufnahme in's akademische Krankenhaus zu Heidelberg am 1. Mai 1880 zeigte sich in der linken Mamma der blühend aussehenden, kräftigen Frau, nach oben und innen von der Brustwarze, ein Knoten von der Grösse eines Hühnereies, der sich hart anfühlte und leicht verschiebbar war. Nach aussen zu befand sich ein strangartiger Fortsatz von weicherer Consistenz, der Panniculus adiposus war sehr gut entwickelt und beide Mammae besassen im Uebrigen noch eine sehr prall elastische Beschaffenheit. Die Haut war normal, die Achseldrüsen nicht geschwollen. Die Gebärmutter befand sich im Zustande mässiger chronischer Metritis, war anteflectirt und zeigte am Muttermunde geringe Erosionen. Am 2. Mai 1880 wurde unter Lister'schen Cautelen die linke Mamma vermittelst elliptischer Schnitte entfernt; die Unterbindungen wurden mit Catgut bewerkstelligt und die Wundränder nach Einlegung zweier Drainröhren mit Knopfnähten vollständig vereinigt, wodurch allerdings im inneren, oberen Winkel ziemlich bedeutende Spannung eintrat. Der Heilungsverlauf war ein vollständig reactionsloser; es erfolgte mit Ausnahme einer kleinen Stelle an der Innenseite Vereinigung per primam intentionem und Pat. konnte vier Wochen nach der Operation als geheilt in's Bad entlassen werden.

Folgendes sind die Ergebnisse der Untersuchung der amputirten Mamma.

Der Tumor ist von der Grösse einer Männerfaust, überall derb anzufühlen und zeigt nach oben und innen von der Mamilla einen etwas prominenten, hühnereigrossen Knoten; die Haut ist unversehrt.

Auf dem Durchschnitt bietet sich das charakteristische Aussehen des diffusen Mammafibroms dar: die Geschwulst besteht im Allgemeinen aus festgefügten, faserigen Bindegewebszügen, in denen sich stellenweise kleine, nicht über erbsengrosse Cysten und längliche Spalträume vorfinden, deren Wandungen einander fest anliegen. Dieser an und für sich häufige Befund bietet uns nun insofern eine interessante Erscheinung dar, als wir mitten in die derben Bindegewebsmassen eingesprengt, einen nicht ganz hühnereigrossen, rundlichen Knoten bemerken, der auf der Schnittfläche von grauweissem, markigem Aussehen ist, und dessen weiche Consistenz mit der derben Beschaffenheit der übrigen Geschwulstmassen in auffallendem Contrast steht. Der schon beim makroskopischen Betrachten sich aufdrängende Verdacht auf Carcinom findet sich durch die mikroskopische Untersuchung durchaus bestätigt. Dieselbe ergiebt Folgendes. Der fibröse Theil des Tumors besteht aus wellig verlaufenden Bindegewebsfibrillen, die sich in den verschiedensten Richtungen durchkreuzen, wie dies aus der Lage der spärlich vorhandenen Kerne deutlich zu erkennen ist. In diesem festgefügten Bindegewebe befinden sich theils runde, theils spaltförmige Hohlräume in wechselnder Menge, deren Innenwand mit einer meist einfachen Lage von Cylinderepithel ausgekleidet ist, sodass sie sich dadurch unzweifelhaft als dilatirte Milchgänge erweisen; zuweilen finden sich in ihnen grosse, platte Epithelien oder feinkörniger Detritus als Inhalt. In die fibröse Grundsubstanz sind in verhältnissmässig spärlicher Menge ringsum von verdichtetem, zellarmem Bindegewebe umgebene, typische Drüsenacini eingelagert (Fig. 1 a); in rundlichen oder ovalen Gruppen treffen wir nahe aneinander liegende, nur durch schmale Septa getrennte, theils runde, theils längliche, kleine Hohlräume, die mit einer einfachen Lage von cubischem Drüsenepithel ausgekleidet sind; ihre Lumina sind eng, ja theilweise gänzlich aufgehoben, wie dies bei mangelnder Secretion leicht verständlich ist.

An einzelnen Acinis (Fig. 1 b) zeigt sich deutlich die Cystenbildung aus dem Drüsenbläschen in der Art, dass zwischen den einzelnen Ausbuchtungen als Reste der ehemaligen Zwischenwände papillenartig in's Innere ragende Excrescenzen stehen bleiben; dicht neben diesem erweiterten Endbläschens befindet sich der Durchschnitt des gleichfalls dilatirten Ausführungsganges. Es hat sich also hier die durch die bindegewebige Abschnürung der Milchgänge bewirkte Dilatation und Cystenbildung bis in die Acini hinein forgesetzt.

Wir kommen zum wichtigsten Theil der Geschwulst, dem in sie eingelagerten, carcinomatösen Knoten.

In der Umgebung desselben findet eine im Vergleich zu den übrigen Partien auffallend starke Anhäufung von erweiterten Milchgängen und eine reichliche Entwickelung des hier stellenweise atypisch wuchernden Drüsengewebes statt. Die Milchkanäle wecken insofern durch ihr Verhalten unser Interesse, als sich an ihnen häufig seitliche, bläschenförmige Ausstülpungen zeigen, die entweder einfach bleiben oder zu einer kleinen Gruppe angehäuft erscheinen, auf diese Weise einen wirklichen, jungen Acinus bildend; ihre innere Auskleidung besteht meist aus normalem Drüsenepithel, dessen Form sich jedoch stellenweise der cylindrischen nähert. Es sind dies also Vorgänge, wie sie in der gesunden Mamma bei deren jungfräulichen Entwickelung, sowie während der Schwangerschaft und der Lactation statthaben.

Wie schon oben kurz bemerkt wurde, findet in der Umgebung des Carcinomknotens eine Anhäufung der adenomatösen Partien statt; das Drüsengewebe zeigt jedoch nur zum Theil das Bild der typischen Drüsenacini, zum anderen Theil ist seine Anordnung in der Art verändert, dass sich in der äussersten Peripherie des Krebsgewebes stärker entwickelte Bindegewebspartien vorfinden (Fig. 1 c), in welche in atypischer Weise unregelmässig gestaltete Drüsenschläuche eingelagert sind (Fig. 1 c). Es wäre nun nicht undenkbar, ja wir müssen dies sogar als das Wahrscheinlichste annehmen, dass das so gebaute Drüsengewebe den Uebergang zur Carcinombildung darstellt, und der Beweis hierfür wäre erbracht, wenn man die directe Entstehung einer Krebsalveole aus einem solchen Drüsenschlauche zu Gesicht bekäme, leider gelang es trotz des sorgfältigsten Suchens nicht, eine derartige Stelle aufzufinden, was natürlich die Möglichkeit ihrer Existenz nicht ausschliesst.

Wir gehen zum Bau des Krebsknotens selbst über.

Derselbe ist in der Art charakteristisch, dass in die anatomische Diagnose kein Zweifel gesetzt werden kann (Fig. 1 e). Grosse, theils runde, theils ovale, oder mehr unregelmässig gestaltete Alveolen werden von einem bindewebigen, ziemlich zellreichen Gerüst getragen; ihr Inhalt besteht aus grossen Zellen vom Charakter der Drüsenepithelzellen mit deutlich sichtbarem Kern; die Zellen sind oft von ihrer Unterlage abgelöst und lagern zerstreut im Innern der Alveole. An einzelnen Stellen schliessen die carcinomatösen Wucherungen grössere, fibröse Partien ein, in die sich von überall her die Epithelschläuche einsenken. Von einer regressiven Metamorphose des Stromas oder der Krebszellen selbst findet sich nirgends eine Spur.

Etwas verwickeltere Verhältnisse, sowohl was den klinischen Verlauf, als auch was den histologischen Bau der Geschwulst betrifft, bot der zweite Fall dar.

Rufina M., 59 Jahre alt, ledig, war in ihrer frühsten Jugend immer gesund; ihre Mutter starb an Uteruscarcinom, Geschwister hat sie nicht gehabt, auch hat sie niemals geboren. Nachdem sie zwischen ihrem 30. und 50. Lebensjahre verschiedene schwere Krankheiten, wie „Nervenkrämpfe", acuten Gelenkrheumatismus und Hirnhautentzündung durchgemacht, bemerkte Pat. erstmals im Jahre 1873, im Alter von 56 Jahren einen nicht ganz wallnussgrossen, steinharten, beweglichen Tumor in der rechten Brustdrüse, der in den ersten zwei Jahren ziemlich langsam wuchs; nach einer Erkältung, die sie sich im Winter 1875—1876 zuzog, trat rapides Wachsthum ein unter Hinzukommen von heftigen Schmerzen und immer zunehmender Abmagerung. Am 22. Februar 1876 wurde Pat. in das Spital zu Freiburg i. B. aufgenommen und es ergab sich zu dieser Zeit folgender Status praesens:

Pat. ist von kleiner Statur, besitzt spärlichen Panniculus adiposus und schwach entwickelte Musculatur; die Gesichtsfarbe fahl, Schleimhäute blass und anämisch; die Körpertemperatur beträgt 39°, an der Herzspitze ist ein lautes systolisches Geräusch zu hören. Die rechte Brustgegend ist von einem über zwei Mannsfaust grossen, ziemlich glatten, ovoiden Tumor eingenommen, welcher auch bei erhobenem Arme frei beweglich ist; die Beweglichkeit ist senkrecht zu dem Faserverlauf des Musc. pectoralis grösser als parallel demselben. Die Oberfläche der Geschwulst

bietet an einigen Stellen das deutliche Gefühl der Fluctuation dar, während sie an anderen knorpelhart anzufühlen ist. Nach aussen von der prominenten, sonst normalen Brustwarze befindet sich ein kraterförmiger Substanzverlust von der Grösse eines Fünfmarkstücks, dessen Grund mit Eiter und missfarbenen Bindegewebsfetzen bedeckt ist; die Haut in der Umgebung des Geschwürs zeigt erysipelatöse Röthung und Schwellung und zwar durch die rechte Achselhöhle hindurch über die ganze Regio scapularis dextra hinweg. In der genannten Achselhöhle sind einige harte, geschwellte und festsitzende Lymphdrüsen zu fühlen, ein ebensolches, kleinhöckeriges, sehr derbes Paket ist in der rechten Oberschlüsselbeingegend vorhanden.

Nachdem Pat. zwei Tage lang fieberlos gewesen, wurde am 26. Februar 1876 die Exstirpation des Tumors vorgenommen, die bedeutend infiltrirten und festsitzenden Achseldrüsen mussten zurückgelassen werden. Die durch Carbolanätzung etwas verzögerte Heilung wurde durch Transplantation dreier, über linsengrosser Hautstückchen vom Oberschenkel beschleunigt und Pat. wurde 10 Wochen nach der Operation ohne nachweisbares Recidiv in der Narbe, jedoch mit neuralgischen Schmerzen im rechten Arme und etwas verringerter Beweglichkeit desselben in ihre Heimath entlassen. Am 3. December 1877 wurde sie in die Kreispflegeanstalt ihrer Heimath aufgenommen, woselbst sie am 29. December 1878 kachektisch zu Grunde ging, nachdem sich gegen Ende des Lebens die Narbe wieder krebsig infiltrirt hatte.

Die (nach 4 Jahren) vorgenommene Untersuchung des exstirpirten Tumors ergab folgende Resultate:

Die Geschwulst besitzt im Allgemeinen die Gestalt einer Halbkugel, deren Wölbung mit Cutis bedeckt ist, welche mit Ausnahme eines nach aussen von der Mamilla befindlichen circa thalergrossen Substanzverlustes unversehrt erscheint. Die grösste Höhe des an der Basis durch fettarmes Bindegewebe mit Theilen des Musculus pectoralis verbundenen Tumors beträgt 8, der Durchmesser 11 Cm. Ungefähr zur Hälfte besteht er aus einer die ganze Tiefe durchsetzenden Cyste, deren Wandung 1 Mm. dick, derb und innen von glatter Beschaffenheit ist; die Farbe dieser Membran ist grau bis braunroth; an einzelnen Stellen ist sie ausgebuchtet, ähnlich der inneren Herzwandung, und an den so zu Stande kommenden leistenartigen Vorsprüngen haftet oft ein graugelber, grünlicher Belag, zum Theil aus Blutcoagulis, zum Theil aus zerfallenen Epithelzellen bestehend; ein grösseres Blutgerinnsel von Gestalt und Dimension eines Taubeneies sitzt mit breiter Basis fest auf der dem soliden Theil des Tumors angrenzenden Wandung auf.

Was nun diesen letzteren soliden Theil selbst betrifft, so zeigt derselbe auf dem Durchschnitt im Allgemeinen zweierlei Aussehen, entweder bemerkt man — und dies verhält sich so in den peripherischen Theilen der Geschwulst, gegen das Unterhautfettgewebe und die Cutis zu, also in diesem Falle in der Richtung ihres Wachsthums, verschieden breite, aus derbem Bindegewebe bestehende, blasse Faserzüge, die weissliche Fettmassen zwischen sich einschliessen, oder aber — und diese letztere Beschaffenheit zeigt sich mehr in der Tiefe — es bieten sich unserem Auge rundliche, markige Knollen dar, im Allgemeinen von der Grösse einer Haselnuss und etwas darüber, welche von derben, meist braunroth verfärbten Bindegeweberingen eingeschlossen sind; diese Knoten wachsen offenbar aus der Tiefe in die mehr ober-

flächlich gelegenen, fibrösen Massen hinein, letztere in ihrer nächsten Umgebung dadurch deutlich comprimirend. Die markigen Geschwulsttheile selbst sind von bröcklicher Beschaffenheit und übertreffen die fibrösen Theile an Umfang ungefähr um's Doppelte.

Des Weiteren zeigen sich uns, und zwar in besonders grosser Anzahl in der Nähe der oben beschriebenen grossen Cyste, sowie in der Peripherie der rundlichen Knollen, viele kleinere Hohlräume von der Grösse eines Stecknadelkopfes bis einer Erbse, deren Wandung gleichfalls eine braunrothe Farbe besitzt. Der Inhalt dieser kleineren, runden oder ovalen Cysten, die oft nur noch durch eine dünne, häutige Scheidewand von einander getrennt sind, besteht meist aus graugelben, beim Durchschneiden leicht herausfallenden Blutgerinnseln; an einzelnen Stellen ihrer inneren Auskleidung jedoch lassen sich makroskopisch gerade noch sichtbare, in die Höhle hineinragende, dünngestielte, polypöse Wucherungen wahrnehmen.

Wenden wir uns zur mikroskopischen Untersuchung und betrachten zunächst den aus fibrösen Bindegewebszügen bestehenden peripherischen Theil des Tumors etwas näher.

Derselbe ist vom Unterhautfettgewebe, welches sich ziemlich reichlich entwickelt zeigt, nicht scharf abgegrenzt, sondern der Uebergang zu letzterem wird in der Art allmählich hergestellt, dass die zwischen den Fettzellen liegenden, spärlichen Bindegewebstheile gegen die Geschwulst zu nach und nach an Breite zunehmen, um schliesslich in continuirliches, festes Gewebe überzugehen. Letzteres zeigt nun seiner Structur nach ein sehr variables Verhalten.

Wir begegnen theils sehr kernarmen, mit elastischen Fasern reichlich untermischten, welligen Zügen und in diesen den abgeschnürten und atrophischen Resten einstiger Drüsenacini, sowie schmalen, in die Länge gezogenen und noch mit Cylinderepithel ausgekleideten Ausführungsgängen der letzteren, oder aber das Gewebe ist enorm reich an runden oder länglichen Kernen mit nur wenig dazwischen gelagerten Fasern. Diese Anhäufung von Zellen findet hauptsächlich statt in der Umgebung der stellenweise ziemlich zahlreich vorhandenen Gefässe oder in der Nähe der acinösen Drüsenüberreste, letztere sind manchmal von einem Zellhaufen der Art umgeben, dass das Lumen der quer durchschnittenen Drüsenräume nur noch undeutlich zu erkennen ist.

Bemerkenswerth sind ferner die an zahlreichen Punkten uns entgegentretenden Erscheinungen der Pigmentirung und zwar der Pigmentirung durch Metamorphose ausgetretener Blutbestandtheile, wie dies aus zahlreich stattgefundenen Hämorrhagien, sowohl direct in's Bindegewebe hinein, als auch in die grösseren und kleineren Cysten deutlich hervorgeht. Der Farbstoff findet sich in Gestalt von feinen, goldbraunen Körnchen und grösseren Schollen entweder in unregelmässiger Anordnung im Gewebe zerstreut, oder er nimmt die nächste Umgebung der Zellkerne ein, befindet sich also im Zellenleib selbst. Diese Phänomene der Pigmentirung bemerken wir zumeist in den in der Peripherie der knolligen Geschwulstmassen gelegenen, bindegewebigen Partien, sowie in den Wandungen der Cysten; selten sind sie in den spärlichen Bindegewebszügen zwischen den einzelnen Fettzellen und gänzlich fehlen sie in den neu entwickelten, zellreichen, fibrösen Abschnitten.

Eine weitere regressive Metamorphose der bindegewebigen Geschwulsttheile be-

steht in der schleimigen Erweichung derselben, die ebenso wie die Pigmentirung meist in der Umgebung der markigen Partien des Tumors anzutreffen ist. Schon makroskopisch hat hier das Gewebe öfters ein gallertiges, durchscheinendes Aussehen und bei starker Vergrösserung sehen wir eine meist homogene, glasige, mit wenig elastischen Fasern untermengte intercellularsubstanz und in sie eingelagert grosse, theils runde, theils spindelförmige oder verästelte Zellen mit fadenförmigen Ausläufern und runden oder ovalen Kernen, also das typische Bild des Schleimgewebes. Zuweilen fehlen jedoch diese charakteristischen Zellen vollständig und es finden sich nur wenig längliche Kerne zwischen glasigen, in verschiedenen Richtungen sich durchkreuzenden Zügen, sodass das Ganze mehr den Eindruck der colloiden Degeneration macht. Diese Partien finden sich fast ausschliesslich in den zwischen den dicht an einander liegenden Cysten kleinerer Gattung noch stehengebliebenen Resten des ursprünglich fibrös angelegten Mutterbodens.

Wir wenden uns zu den wichtigsten und zugleich schwierigsten Theilen des Tumors, zu den aus der Tiefe nach oben wuchernden markigen Massen. Dieselben sind, wie schon bei der makroskopischen Beschreibung angegeben wurde, von einem verdichteten, oft roth verfärbten Bindegewebsring umschlossen, und ihre Substanz selbst zeigt unter dem Mikroskop folgende Beschaffenheit.

In der Peripherie begegnen wir rundlichen oder länglichen Räumen, die durch schmale Bindegewebsleisten von einander getrennt und vollständig mit Zellen vom Charakter der Drüsenepithelzellen angefüllt sind (Fig. 2 a).

Gegen die Mitte des Geschwulstknotens ändert sich das Bild in der Art, dass die Bindegewebszüge zwischen den Zellhaufen breiter werden und die von ihnen eingeschlossenen Alveolen eine ganz unregelmässige Gestalt annehmen (Fig. 2 b). Ferner sind diese Räume nicht immer vollständig mit Zellen angefüllt, sondern es bleibt öfters in der Mitte ein leerer Raum; die Zellen selbst sind von unregelmässiger Gestalt, oft von ihrer Unterlage abgehoben und im Innern der Alveole zerstreut.

Während also die ersterwähnten, peripherisch gelegenen Theile mehr den Eindruck eines hypertrophischen Drüsengewebes machen, zeigen letztere Partien das charakteristische Aussehen des Drüsencarcinoms.

Doch hiemit ist die Reihe der in Bezug auf ihren histologischen Bau so grundverschiedenen Stellen noch nicht erschöpft. Neben den entschieden carcinomatösen Alveolen trifft man auf Bilder, die im Anfang von ersteren nicht gerade leicht zu unterscheiden sind; es zeigen sich uns runde oder ovale Hohlräume von der allerverschiedensten Grösse, die wir, um es gleich im Voraus zu bemerken, als Cysten aufzufassen haben, welche wahrscheinlich durch Abschnürung und nachfolgende Dilatation der Milchgänge und Acini entstanden sind. Ihre innere Wand ist mit einer mehrfachen Schicht — wenigstens verhält sich dies so bei den Cysten kleinerer Gattung — runder, in den tiefsten Schichten mehr cylindrisch geformter Zellen ausgekleidet und das Innere des Hohlraums ist entweder leer oder von einem fest zusammengeballten Klumpen grosser, ovaler und bräunlich verfärbter Epithelzellen erfüllt; statt dieser finden sich auch als Inhalt öfters eine Menge von rothen Blutkörperchen mit dazwischen gelagerten, feinen, netzförmig angeordneten Fibrinfäden.

Die aus mehrfachen Zellschichten bestehende Auskleidung der Cysten besitzt nun an vielen Stellen (Fig. 3) insofern eine eigenthümliche Beschaffenheit, als sich uns regelmässig angeordnete, lichte Räume in derselben darbieten, die ringsum von Epithelzellen eingeschlossen sind und in denen sich entweder ein feinkörniger Detritus oder eine jener schon oben beschriebenen, grossen, bräunlichen Epithelzellen vorfindet. Es stehen demzufolge diese lichten Räume in continuirlichem Zusammenhange mit dem Lumen des betreffenden Hohlraums, ein Verhalten, welches uns zur Gewissheit wird, wenn wir Cysten betrachten, die sich in der Mitte der grössten Geschwulstknollen befinden (Fig. 4). Hier öffnen sich diese lichten Räume direct in's Cystenlumen, und auf diese Weise bleiben auf dessen Innenwandung papillenartige Excrescenzen stehen, welche meist blos aus Rund- oder Cylinderzellen zu bestehen scheinen; in seltenen Fällen sind jedoch diese Papillen der Länge oder der Quere nach durchschnitten, und man bemerkt dann, dass sie im Innern ein feines Gefäss und damit ein, wenn auch nur spärliches, bindegewebiges Stroma besitzen. Die Bilder, wie sie uns Fig. 3 darbietet, müssen wir uns durch einen solchen Schnitt entstanden denken.

Die Gestalt und Grösse der polypösen Wucherungen ist sehr verschieden und gerade durch diesen Umstand kommen uns die allerverschiedensten Bilder zu Gesicht. Während sie in den kleineren Cysten (Fig. 4) als unbedeutende, vorne oft kolbig verdickte, einfache Polypen in das mit Blut oder Epithelien gefüllte Innere hineinragen, zeigen sie in grösseren Hohlräumen an ihrem stark verbreiterten vorderen Ende oft zahlreiche und tiefe Einschnitte, durch die sie in lappige Abtheilungen getrennt werden (Fig. 5 a); letztere Form besitzt dann auch an der Basis ein breiteres, bindegewebiges Gerüst.

Wenn nun diese Papillen sehr in die Länge wachsen und zottenähnlich in's Innere der Cyste hineinhängen, so kann es vorkommen, dass sie durch den Schnitt der Quere nach getroffen werden, und es lassen sich auf diese Weise die Bilder erklären, in denen wir mitten im Hohlraum der Cyste scheinbar isolirt liegenden, runden, aus Drüsenepithelien bestehenden Gebilden begegnen (Fig. 5 b), in deren Centrum zuweilen ein feines Gefässlumen sichtbar ist.

Denken wir uns ferner eine Cyste mit solchen, dicht an einander liegenden Wucherungen von der verschiedensten Form und Grösse vollständig ausgefüllt, so sehen wir auf dem Querschnitt theils die oben beschriebenen runden Bilder, theils aber auch längliche, aus Drüsen- oder Cylinderzellen bestehende Züge, zwischen denen an einzelnen Stellen unregelmässig geformte Räume frei bleiben, die leer oder mit Blut und Epithelien gefüllt sind; es sind dies Reste des fast gänzlich aufgehobenen, oder vielmehr mit den intracanaliculären Wucherungen ausgefüllten Hohlraums. Solche Partien sind manchmal, wenn die Papillen sehr eng an einander gelagert und stellenweise im Längsschnitt getroffen sind, sodass die feinen Gefässe sichtbar werden, einem Angiosarcom täuschend ähnlich, d. h. man sieht mit Zellen dicht angefüllte, scheinbare Alveolen, deren Zwischenwände von feinen, oft ganz collabirten Gefässen gebildet werden.

Im Gegensatz zu den bis jetzt beschriebenen papillären Bildungen mit feinem Bindegewebsgerüst, kommen nun aber auch, und zwar hauptsächlich an der Innenwand grösserer Cysten, kurze, mit breiter Basis aufsitzende und vorne nicht ver-

dickte, bindegewebige Vorsprünge vor, an deren äussersten Ende zuweilen ein rundlicher, aus Epithelien und geschrumpftem Gewebe bestehender Knopf aufsitzt (Fig. 5 c, d). Diese Gebilde machen durchaus nicht den Eindruck einer selbständigen Wucherung, sondern vielmehr den des Ueberrestes einer früher bestandenen Scheidewand; sie sind gefässlos und bestehen aus kernarmem Bindegewebe, dessen Bau dem der Cystenwandung, welcher sie aufsitzen, vollständig entspricht; ebenso verhält sich ihre Epithelbekleidung gerade wie die der Cystenwand, d. h. sie besteht meist aus einer doppelten Schicht von Cylinder- oder Rundzellen; in grösseren Cysten fehlt diese Epithelauskleidung gänzlich. Ihre Wandung ist zusammengesetzt aus einem verschieden kernreichen, fibrillär angeordneten Bindegewebe, welches meist durch ausgetretenen Blutfarbstoff braunroth pigmentirt erscheint. Statt des Epithelbelags haftet an der Innenwand oft eine verschieden dicke, fest zusammengeklebte Schicht jener grossen Epithelzellen, deren schon früher Erwähnung gethan wurde; auch diese Zellen haben gleich der Cystenwand Farbstoff in ihr Protoplasma aufgenommen und zeigen deshalb eine bräunliche Pigmentirung.

Es erübrigt uns noch, des mikroskopischen Aussehens der ulcerirten Hautpartien zu gedenken.

Ein Schnitt durch den Grund und die Umgebung des Geschwürs zeigt uns den ersteren mit Blut, Eiter und feinkörnigem Detritus bedeckt, während sich von ihm in die Tiefe theils einfache, theils mehr verzweigte Epithelschläuche als Ausstülpungen des Rete Malpighii einsenken. Es scheinen jedoch diese Schläuche mit dem eigentlichen primären Tumor keinen directen Zusammenhang zu besitzen, denn es folgen auf sie nach unten das zellenreiche, fibröse Gewebe und dann die oben beschriebenen, in ihrem Innern mit Zottenbildungen versehenen, grösseren und kleineren Cysten.

Auf Grund dieses histologischen Befundes habe ich beide Tumoren als Neubildungen aufgefasst, die ursprünglich als Adenofibrome angelegt waren, später jedoch eine carcinomatöse Umwandlung erlitten haben.

Mit dieser Auffassung stimmen zudem die Ergebnisse der Anamnese und der klinische Verlauf überein, und zwar in besonders prägnanter Weise im zweiten Falle; hier bestand die Geschwulst als ein sehr langsam wachsender, schmerzloser Knoten $2\frac{1}{2}$ Jahre, um dann plötzlich, angeblich nach einer Erkältung, sich rasch zu vergrössern. Im ersten Falle ist allerdings ein so plötzlich eintretendes Wachsthum einer vorher bestehenden Geschwulst nicht mit solcher Sicherheit nachzuweisen; indessen ist hier zu bemerken, dass bei der P. auch die gesunde Mamma noch eine für ihr Alter auffallend pralle Beschaffenheit besass, sodass die diffuse, fibröse Erkrankung der einen, insbesondere neben dem wohl bald hinzugetretenen Krebsknoten, weniger in die Augen fiel. Der klinische Verlauf bot entschieden mehr das Bild der Entwicklung eines

diffusen Fibroms dar, da P. mit Ausnahme des Gefühls der Schwere durchaus keine weiteren Beschwerden hatte, und da ferner die Achseldrüsen vollständig intact waren.

Die Resultate der mikroskopischen Untersuchung sind in der Art überzeugend, dass an obiger anatomischen Diagnose nicht zu zweifeln ist. Es liesse sich höchstens darüber streiten, ob die beiden verschiedenen Geschwulstarten zugleich oder nach einander sich entwickelt haben; nach meiner Ansicht dürfte die fibröse Wucherung der carcinomatösen vorausgegangen sein, wie dies ja aus dem Krankheitsverlauf selbst schon klar hervorgeht.

In Bezug auf die Aetiologie ist bemerkenswerth, dass beide Frauen aus Familien stammten, in denen Carcinose schon vorgekommen war; man könnte annehmen, dass ohne diese hereditäre Disposition die Bildung des Krebses vielleicht nicht zum Ausbruch gekommen wäre. Soweit stimmen beide Tumoren mit einander überein; der zweite wird jedoch durch zweierlei Umstände complicirt: durch die verschiedenartigen, regressiven Metamorphosen seiner fibrösen Bestandtheile und durch das Hinzukommen intracanaliculärer Wucherungen. Die Prozesse der schleimigen und gallertigen Erweichung dürften wohl erst begonnen haben, nachdem die carcinomatöse Erkrankung sich zu der fibrösen hinzugesellt, gewissermaassen eine vollständige Umstimmung der Neubildung stattgefunden hatte; es mussten eben die zuerst entstandenen Theile den neueren Platz machen; durch ihre Degeneration kamen die Ernährungssäfte dem nun um so üppiger wuchernden Krebse zu Gut. Und dieser liess denn auch den intracanaliculären Zottenbildungen nicht Zeit, sich zu einer solchen Grösse zu entwickeln, wie wir sie z. B. beim Cystosarcom oder auch bei einem nicht complicirten Cystofibrom manchmal antreffen. Ich setze dabei voraus, dass an der Auffassung der beschriebenen Papillen als selbständigen Wucherungen nicht gezweifelt wird, wiewohl die Untersuchungen hierüber noch nicht abgeschlossen sind; man könnte nehmlich versucht sein, sämmtliche derartige Bildungen als die Ueberreste der früheren Scheidewände in den dilatirten Acinis aufzufassen; indessen, wie aus den beigegebenen Abbildungen hervorgeht, sehen Vorsprünge, die ihr Dasein diesem Vorgang verdanken, in jeder Beziehung anders aus (Fig. 5 c, d); sie besitzen ein breiteres bindegewebiges Stroma, sind vorn eher zugespitzt als kolbig verdickt und tragen an ihrem

vorderen Ende oft ein knopfförmiges Gebilde, wahrscheinlich ein noch mit Epithelien überkleidetes, geschrumpftes Gewebsstück (Fig. 5 d).

Gerade dieser letzte Punkt ist es, der es mir wahrscheinlich macht, dass Langhans hauptsächlich derartige Bilder vor sich hatte, wenn er in seiner schon oben citirten Arbeit die Papillen als Reste der früheren Septa erklärt, denn er sah ebenfalls ein solches kugliges Gewebsstück, dem die Epithelien fest aufsassen, an einer Papille anhaften; in manchem allerdings stimmen seine Beschreibungen und Abbildungen mehr mit der anderen Art unserer Excrescenzen überein, die jedoch nach meiner Ansicht bezüglich ihrer Genese von den eben genannten grundverschieden sind, da sie ihre Existenz einem Wucherungsprozess verdanken. Denkbar wäre ja allerdings, dass der Ausgangspunkt dieser Wucherungen von den Resten der Scheidewände gebildet wird.

Da die meisten Papillen nur ein sehr feines Stroma mit oft nur einem Capillargefäss enthalten, so waren sie mechanischen Insulten sehr leicht ausgesetzt, und auf diese Weise kam es zu den Blutungen in's Innere der Cysten.

Es bleibt mir noch übrig mit ein paar Worten auf die wahrscheinliche Ursache der Dilatation und Cystenbildung einzugehen.

Während man früher allgemein der Ansicht war — und sie dürfte auch heute noch in vielen Fällen ihre Berechtigung haben — eine Cyste verdanke ihre Entstehung den durch die interstitiellen Prozesse bedingten Abschnürungen der Ausführungsgänge, stellte Langhans im Gegensatz hiezu folgende neue Lehre auf:

Nach ihm besteht die Wand der Drüsenbläschen aus drei Schichten, einer äusseren fibrillären und zugleich gefässhaltigen, einer mittleren glasartig homogenen und einer inneren, aus spindel- oder sternförmigen Zellen aufgebauten Auskleidung, auf der dann direct die Drüsenepithelien aufsitzen; die beiden inneren Schichten bilden zusammen die Membrana propria und diese Membrana propria spielt nach seiner Ansicht insofern bei der Dilatation der Acini eine bedeutende Rolle, als in der Wucherung ihrer innersten Zellschicht, die vielleicht als eine Lage glatter Muskelfasern aufzufassen ist, neben der gleichzeitig vorhandenen Wucherung der Drüsenepithelien, der Grund zur Wandvergrösserung des Endbläschens und in Folge dessen, falls sich die Wand nicht faltet, zur Erweiterung seines Lumens gegeben ist; erst secundär erfolge dann, und zwar wahr-

scheinlich ebenfalls durch diese selbständige Thätigkeit der Membrana propria, der Abschluss gegen den Ausführungsgang.

Ich begnüge mich mit der blossen Angabe dieser Theorie; die Untersuchung über ihre Richtigkeit liegt ausserhalb des Zwecks meiner Arbeit. Nur kurz möchte ich noch die practische Schlussfolgerung anführen, die aus den Resultaten der Untersuchung beider Geschwülste zu ziehen ist, und ich glaube, sie liegt uns nicht sehr fern: da benigne, als solche längere Zeit bestehende Mammatumoren die Fähigkeit in sich tragen, einen malignen Charakter anzunehmen, so ist ihre Exstirpation möglichst bald vorzunehmen.

XXVI.

Experimentelle Untersuchungen über die Resorption und Wirkung des reguliniſchen Quecksilbers der grauen Salbe.

Von Dr. Paul Fürbringer,
Prof. e. o. an der Universität Jena.

Seit einem Vierteljahrhundert hat es sich eine namhafte Reihe von Forschern angelegen sein lassen, auf dem Wege des Experimentes die Frage nach der physiologischen Wirkung des Unguentum cinereum zu beantworten. Wie wenig mit den Resultaten für einen definitiven Abschluss dieser Frage gewonnen ist, dafür dürfte der in der soeben erschienenen Auflage des Nothnagel-Rossbach'schen Handbuches der Arzneimittellehre fixirte Status praesens besonders bezeichnend sein: Rossbach glaubt, dass bei der gangbaren Inunctionsweise der genannten Salbe das Quecksilber weniger durch die Haut als vielmehr durch die Athmungsorgane in Dampfform aufgenommen wird, hält es übrigens auch für möglich, dass der Metalldampf auch durch die unverletzte Haut, so wie die Metallkügelchen durch das lädirte (in Folge der Einreibung stellenweise der Epidermis beraubte) Integument in den Körper gelangt. „Dieser feine Metalldampf mag dann in dem Blute und den Organen unter dem Einfluss des Kochsalzes, des Blut- und Organeiweisses, des Sauerstoffs der Blutkörperchen zum Theil oxydirt, zum Theil

vielleicht auch unverändert durch die Gewebe hindurchwandern und als metallisches Quecksilber wieder in den Se- und Excreten erscheinen."

So lautet heutzutage die Lehre von der physiologischen Wirkung des Unguentum cinereum. Dass sie einen so wenig affirmativen Ausdruck gefunden, muss seinen besondern Grund haben. Er erhellt bei Durchsicht der einschlägigen Literatur, welche zwei trotz ihrer vielfachen Ventilation noch als offen zu betrachtende Cardinalfragen aufweist:

1) Gelangt das metallische Quecksilber der grauen Salbe bei ihrer gewöhnlichen Applicationsweise als solches in das Innere des Körpers?

2) Wird das Metall durch Contact mit der Säftemasse des Körpers oxydirt resp. in die wirksame lösliche Form umgewandelt?

Auf No. 1 haben die Versuchansteller in nahezu regelmässiger Abwechselung bald Ja, bald Nein geantwortet; No. 2 hat fast nur im Reagenzglas eine Bearbeitung erfahren, deren Resultate auf den lebenden Organismus übertragen worden sind.

Beide Fragen habe ich aufgenommen und durch während Jahresfrist an Thier und Mensch angestellte Experimente zu erledigen gesucht.

I. Gelangt bei der Inunctionskur das metallische Quecksilber der grauen Salbe als solches in die Säftemasse des Körpers und auf welchem Wege?

Wir sehen hier einstweilen ab von den Schicksalen älterer d. i. auch durch ihren Gehalt an fettsaurem Oxydul wirksamen grauen Salben. Zur Zeit zweifelt Niemand mehr daran, dass ganz frisch bereitetes Unguentum cinereum ein einfaches Gemenge von regulinischem Quecksilber und Fett ohne Beimischung einer Oxydationsstufe des Metalls ist und dass ein solches Präparat eminenter Resorptionswirkungen fähig ist.

Auf dreifachem Wege ist eine Aufnahme des Metalls in das Innere des Körpers denkbar:

1) am Orte der Application durch mechanische Locomotion der Metallkügelchen in die Haut;

2) durch Einathmung des Dampfes;

3) durch Eindringen des Dampfes in das Integument des Körpers.

1) Wie verhalten sich die Quecksilberkügelchen in der Haut am Orte der Inunction?

Es liegt mir fern, der Mittheilung der von mir gewonnenen Resultate für diese Frage einen erschöpfenden Literaturbericht vorauszuschicken. So ziemlich jede diesbezügliche Publication enthält ein mehr oder weniger vollständiges Depot der Aufzeichnung der früheren Versuche und Resultate. Nur Folgendes glaube ich aus dem reichen Vorrath zur Orientirung hervorheben zu sollen:

Nachdem C. Hofmann[1]) zu dem Schlusse gekommen, dass das metallische Quecksilber bei Inunctionen nicht in Substanz in den Kreislauf gelangt, und deshalb entgegen der Ansicht Oesterlen's und Eberhardt's von der Wanderung der Kügelchen durch die Haut Bärensprung in der Annahme, dass die graue Salbe nur durch ihren Gehalt an Quecksilberoxydul wirkt, beigestimmt, theilt uns Voit in seiner bekannten Schrift „über die Aufnahme des Quecksilbers und seiner Verbindungen in den Körper“[2]) folgenden Befund an Schnitten inungirter Leichenhaut mit: Die ganze Epidermis von kleinen schwarzen z. Th. schwach metallisch glänzenden Körnchen durchsät, einzelne derselben, mit einer „Oxydationsschicht“ überzogen, im Corium. Overbeck[3]) trifft die äussersten Vorsichtsmaassregeln, dass nicht etwa von aussen durch Hand oder Instrumente Quecksilberkügelchen in die Untersuchungsobjecte oder aber bei den Thieren selbst durch Ablecken etc. in den Mund und Magen gelangt sein konnten, und findet trotzdem bei seinen zahlreichen Einreibungsversuchen auf das Bestimmteste die (im Wesentlichen nicht oxydirten) Metallkügelchen in der Tiefe der eingeriebenen Hautpartien, im Blut, in den Organen, ja selbst im Harn und Koth wieder.

Ueber die Aufnahme der Metallkügelchen Seitens der Drüsengänge der Haut meldet uns Zuelzer in einer auffallenderweise

[1]) Ueber die Aufnahme des Quecksilbers und der Fette in den Kreislauf. Diss. inaug. Würzburg 1854.

[2]) Physiolog.-chemische Untersuchungen. 1. Heft. S. 45. Augsburg 1857.

[3]) Mercur u. Syphilis. Berlin 1861. S. 17 ff.

vielfach übersehenen Abhandlung[1]) positive Resultate. Es gelang ihm, in der mit grauer Salbe eingeriebenen und durch ein Blasenpflaster abgehobenen Epidermis die meisten der abgerissenen Ausführungsgänge, sowie die Haarwurzelscheiden mit Metallkügelchen gefüllt zu entdecken.

Nachdem noch einmal Blomberg der Wanderung der Metallkügelchen durch die Haut das Wort geredet, begegnen wir der Behauptung Rindfleisch's[2]), dass auch nicht ein sichtbares Kügelchen weder die Epidermis durchdringt, noch in die Haarsäcke und Talgdrüsen eindringt. Dieser Ausspruch basirt auf folgender Versuchsanordnung: Das inungirte und gewaschene Kaninchenohr wird vom Körper getrennt, ein Stückchen Haut umschnitten und ohne Anwendung eines Instrumentes mit der äusseren Seite auf den Objectträger gebettet. Die Wiederholung des Versuchs an der Haut von Leichen führte zu demselben Resultate.

Mit diesen Untersuchungen schien die Frage erledigt, bis J. Neumann[3]) mit dem Resultate zahlreicher, noch lange nicht genug gewürdigter Experimente an lebenden Thieren und Menschen zwar die Behauptung Rindfleisch's in Betreff des Coriums und Unterhautbindegewebes bestätigt, indess das Eindringen der Kügelchen in die Haarfollikel längs der Haare, sowie in die Talgdrüsen constatirt und diesen Befund durch beigefügte Abbildung in der überzeugendsten Weise illustrirt.

Die Reihe der Experimente schliesst ab mit den Versuchen von Auspitz[4]) und R. Fleischer[5]). Ersterer negirt ein reichliches Vorkommen von sichtbaren Metallkügelchen in der Lederhaut und dem Unterhautbindegewebe, letzterer vermochte nie Metallkügelchen in den Haarfollikeln, in den Talg- und Schweissdrüsen, ebenso wenig im Rete Malpighii und im Corium zu entdecken, schliesst

[1]) Ueber die Absorption durch die äussere Haut. Wien. Medicinal-Halle. 1864.

[2]) Zur Frage von der Resorption des regulinischen Quecksilbers. Archiv f. Dermat. u. Syph. 1870. S. 309.

[3]) Ueber die Aufnahme des Quecksilbers durch die unverletzte Haut. Wien. med. Wochenschr. 1871. No. 50—52.

[4]) Ueber die Resorption ungelöster Stoffe bei Säugethieren. Wien. med. Jahrbücher. 1871. S. 316.

[5]) Untersuchungen über das Resorptionsvermögen der menschlichen Haut. Erlangen 1877. S. 75.

sich also den Rindfleisch'schen Beobachtungen an, nachdem diese bereits von Röhrig[1]) bestätigt worden waren.

Es müssen verschiedene Fehlerquellen concurrirt haben, dass so direct sich widersprechende Resultate gefördert werden konnten. Verwechslung von Luftbläschen, Fetttröpfchen, Pigmentpartikeln mit Quecksilberkügelchen, Verunreinigung der Präparate mit Spuren grauer Salbe, Ablecken der eingeriebenen Hautbezirke Seitens der Thiere nach Entfernung selbst der festesten Verbände hat man in dieser Beziehung mehr oder weniger urgirt. Eine grössere Bedeutung möchte ich indess zwei andern Fehlerquellen beimessen; einmal dem bei der gewöhnlichen Schnittführung nur schwer zu vermeidenden Hineinziehen von Quecksilberkügelchen aus der äussersten Hornschicht in das Rete Malpighii und die Lederhaut; je mehr man es nach und nach verstanden, diese Möglichkeit auszuschliessen (wie Rindfleisch durch directes Abpräpariren auf den Objectträger, Neumann durch Beseitigung der Epidermis mittelst siedenden Wassers etc.), desto übereinstimmender und bestimmter werden die negativen Befunde im Corium. Die zweite Fehlerquelle ist meines Erachtens in der Art der — mit der jetzt an unseren Kranken geübten Einreibungskur nicht entfernt vergleichbaren — Inunction der zarten Thierhaut gegeben. Wenn, wie uns Overbeck berichtet, Kaninchen und Hunde wochenlang mit grossen Mengen grauer Salbe täglich, womöglich an derselben Stelle eingerieben werden, so dürfen wir wohl den Nachweis der Kügelchen in den inneren Organen mit schweren Läsionen der Haut und in der Mundhöhle („Gangrän der Schleimhaut") in Zusammenhang bringen; es wäre wunderbar, wenn die aufgeriebenen Hautcapillaren und die Mundgeschwüre nicht zahlreiche kleinste Kügelchen (z. Th. aus dem Metalldampf condensirt) aufgenommen hätten. Dass Overbeck durch auf diese Weise in die Circulation gelangtes metallisches Quecksilber getäuscht worden ist, scheint mir plausibler, als die Annahme einer Verwechslung von Luftbläschen etc. mit den Metallkügelchen[2]). Allein wie soll man die diametral entgegenstehenden

[1]) Die Physiologie der Haut. Berlin 1876. S. 108.

[2]) Die Schwierigkeit, kleinste Quecksilberkügelchen zu erkennen und von Luftbläschen (Fetttröpfchen kommen wegen ihres Verhaltens zu Aether, Pigmentkörnchen schon wegen ihrer Configuration hier kaum in Frage) zu unterscheiden, ist nach meinen Erfahrungen nicht so überaus gross, als man sie

Befunde im Bereich der Epidermoidalorgane erklären, die von Autoritäten wie Rindfleisch, Neumann u. A. vertreten werden? Dieser directe Widerspruch ist es vorwiegend gewesen, welcher mich zur Wiederholung der Versuche veranlasst hat.

Die Anordnung derselben vermeidet, wie ich glaube, alle die genannten Fehlerquellen dadurch, dass

1) sofort nach der einmaligen Inunction und Reinigung der betreffenden Hautpartie mit Seife dieselbe vom Körper getrennt wurde,

2) der Schnitt an völlig gehärteten Präparaten gegen die Hornschicht zu geführt wurde,

3) ich nur Kügelchen mit unzweifelhaftem Metallcharakter als solche angesprochen und schliesslich gar nicht mehr in die Verlegenheit kam, fragliche Gebilde berücksichtigen zu müssen (s. d. vorhergeh. und folg. Anm.).

Da es mir ferner galt, an den Thieren die correcte Inunctionskur, welche doch in der Regel die Haut unverletzt lässt, nachzuahmen und nicht durch übermässiges Einreiben schwere Hautläsionen herbeizuführen, habe ich niemals kürzer oder länger als 10—15 Minuten eingerieben und proportionale Mengen des Präparats (im Durchschnitt 0,1) angewandt. Auf diese Weise gelang

hingestellt. Hat man erst seine Augen an einigen Hunderten von Präparaten geübt, dann reducirt sich die Zahl der fraglichen Gebilde sehr erheblich. Zu der Ueberzeugung, dass bei einer Vergrösserung von 3—400 sämmtliche Metallkügelchen überhaupt erkennbar sind, gelangt man leicht bei der Durchmusterung von Salbenresten, welche bereits zu Einreibungen gedient, sowie von feinsten Emulsionen des Metalls in Gummilösungen. Ich vermag Rindfleisch in seiner Behauptung nur beizustimmen, dass die kleinsten Kügelchen noch lange nicht die Grenze der Sichtbarkeit erreichen. Die Differentialdiagnose der Kügelchen und Luftbläschen anlangend kommt man zunächst schon mit den bekannten Charakteren (Metallkügelchen: dunkles Centrum, heller excentrischer, dem Beobachter zugewendeter Fleck, Luftbläschen: lichtes Centrum mit dunkler Peripherie) recht weit; Gebilde, die prima vista als einfache schwarze Punkte imponiren, deuten bei richtiger Einstellung jene Charaktere noch an. Die Zahl der — allerdings vorhandenen — ganz isolirten, allerkleinsten, durchaus fraglichen Partikel ist nicht so sehr bedeutend. Hier lässt sich nach meinen Erfahrungen auch keine mikrochemische Reaction, weder starke Salpetersäure, noch der Versuch einer event. Ueberführung in rothes Jodid, zumal wenn die Punkte im Hautgewebe eingebettet sind, verwerthen.

es, die Epidermis vor Continuitätstrennungen zu bewahren. Ueber Versuche an der verletzten Haut wird weiter unten berichtet werden.

Als Applicationsstellen dienten bei Kaninchen (Albinos) vorzugsweise die Löffel, beim Menschen und zwar beim gesunden (Excisionen kleiner Hautstückchen) wie an Moribunden (nachträgliche Wegnahme der Haut an der Leiche) die verschiedensten Körpergegenden. Die excidirten Stücke wurden sofort in absoluten Alkohol eingebracht, die Schnitte mit essigsäurehaltigem Glycerin oder Kalilauge aufgehellt. Dass auf äusserste Reinhaltung der Instrumente etc. gehalten wurde, versteht sich von selbst.

Es liegt nicht in meiner Absicht, über die Experimente (über 20) einzeln zu berichten. Ich erhielt im Allgemeinen an der Kaninchenhaut folgenden gemeinsamen Befund: Nirgends Continuitätstrennungen der Epidermis durch ihre ganze Dicke. Hornschicht streckenweise frei von jeder Spur von Quecksilber; an anderen Stellen einzelne und gehäufte Quecksilberkügelchen, welche hie und da unter abgelöste Zellenfetzen gerathen waren. Die tieferen Schichten gleich dem Rete Malpighii frei. Der grösste Theil der Haarsäcke Quecksilberkügelchen führend, bald vereinzelte kleinste, eben noch erkennbare, bald Gruppen solcher, bald zahlreiche bis zur Grösse von 0,0045 Mm. Durchmesser, fast durchweg kreisrund, metallisch glänzend mit spiegelndem excentrischen Fleck. Sämmtliche Kügelchen fanden sich zwischen Haarwurzel und innerer Wurzelscheide, und waren in einigen Präparaten bis in die Gegend der Papille gedrungen. Gleich den Haarfollikeln enthielt ein grosser Theil von Talgdrüsen in ihren Ausführungsgängen die Metallkügelchen und zwar sowohl in den direct nach aussen mündenden, wie in den in die Haartasche führenden. Mehrmals gelang es, eine schwarze, durchweg von Quecksilberkügelchen hergestellte Säule im peripherischen Theil des Haarfollikels zu entdecken, welche sich gablig spaltend in die Talgdrüsenausführungsgänge und den tieferen Haarsackabschnitt fortsetzte. Endlich habe ich auch auf das Unzweifelhafteste die Metallkügelchen hie und da im Drüsenkörper selbst aufgefunden. Wurde der Schnitt der äusseren Hautfläche parallel geführt, so gewahrte man die zierlichsten Anordnungen der Metallkügelchen dicht um die Haarquerschnitte, kurz so überzeugende Bilder, dass Jeder,

der meine Präparate gesehen, sie sofort richtig deutete. Was den Befund im Bereich der Cutis und des Unterhautbindegewebes anlangt, so muss ich offen bekennen, dass ich Anfangs lange geschwankt habe, ob nicht einzelne kleinste Kügelchen bis in die Gewebsspalten durchgedrungen wären, bis ich endlich bei Beobachtung besonderer Cautelen zahlreiche Präparate erhielt, im Bereich welcher die Lederhaut weder erkennbare Quecksilberkügelchen, noch überhaupt fragliche dunkle Partikel aufwies[1]).

Der Befund an der menschlichen Haut entsprach im Wesentlichen dem geschilderten. Die Untersuchungsobjecte stammten hier vorwiegend von den der Inunctionskur unterworfenen Kranken meiner Abtheilung. Sofort nach erfolgter Inunction wurden die betreffenden Körperregionen (Streck- und Beugeflächen der Extremitäten, Brust, Bauch, Mons veneris etc.) von den Resten der grauen Salbe gereinigt, kleine spindelförmige Stückchen excidirt (bei sofortiger Sutur schnelle glatte Heilung per primam) und auf die beschriebene Art der mikroskopischen Untersuchung unterworfen. Die Beurtheilung des Verhaltens der Metallkügelchen in den Epider-

[1]) Die ersten Serien von Schnitten täuschten trotz aller vermeintlichen Vorsicht eine Aufnahme des Metalles durch die tieferen Epidermisschichten und namentlich das Corium und Unterhautbindegewebe vor, indem fast in allen Präparaten vereinzelte Quecksilberkügelchen in ihrer charakteristischen Erscheinungsform in den genannten Hautpartien sowie dem Ohrknorpel unmittelbar benachbart angetroffen wurden. Diese Kügelchen erweckten um so mehr den Eindruck der Einbettung in verschiedene Schichten des Gewebes, als je nach dem Grade der Einstellung des Mikroskopes bald diese, bald jene deutlich wurden, resp. verschwanden. Allein höchst verdächtig war die durch die Ränder der Schnitte gegebene Prädilectionsstelle, sowie der Umstand, dass inmitten der kleinsten Kügelchen Gebilde bis zu 0,005 Mm. und darüber auftauchten, die unmöglich die Epidermis durchwandert haben und in die Interstitien des Corium gedrungen sein konnten. Und in der That ergab eine sorgfältige Prüfung, dass sämmtliche Kügelchen nur von aussen in die Schnitte gelangt sein konnten, einmal bereits im Härtungsglase durch Ablösung von der freien Hornschichtfläche und dann durch Hineinziehen des Inhaltes der Haarfollikel in die benachbarten Partien mit dem Messer. Die Trugbilder schwanden mehr und mehr, sobald ich aus den mit viel Alkohol durchschüttelten gehärteten Hautstücken centrale Partien excidirte, gegen die Aussenfläche zu die Schnitte führte (event. nach Spaltung der Ohrenpartien inmitten des Knorpels in 2 Lamellen) und die Verschiebung der Schnitte auf dem Messer thunlichst zu vermeiden verstand.

moidalgebilden stösst hier wegen der Spärlichkeit der Talgdrüsen und Haare gegenüber den Verhältnissen am Kaninchenohr und namentlich der Misslichkeit, eine grössere Zahl dünner, senkrechter[1]), Haartasche und Drüsengang in einer Ebene aufweisenden Schnitte zu erhalten, auf Schwierigkeiten. Ich habe mehr als tausend Schnitte Revue passiren lassen müssen, ehe ich mit dem Resultat abschliessen konnte. Dasselbe bestand in Folgendem: Im Bereich der meisten Haartaschen konnte die Gegenwart der — spärlichen isolirten bis zahllosen gruppirten — Quecksilberkügelchen auf das Unzweideutigste erkannt werden[2]). Immer lagerten sie dem Haare selbst dicht an, waren an stärkeren Haaren nur selten über die Mitte des Balges hinaus zu verfolgen und erreichten nirgends, auch nicht an den Wollhaaren, wie beim Kaninchen, die Gegend der Papille. Vereinzelte Kügelchen erreichten die Grösse von 0,015 Mm. mit Andeutung von ovoider oder Nierenform; ihre Bildung schien durch Confluenz mehrerer eingepresster Kügelchen im Haarbalge bedingt. Die Ausführungsgänge der Talgdrüsen, von denen Neumann in seinen Versuchen an der menschlichen Haut nichts erwähnt, wiesen

[1]) Flächenschnitte erzeugen hier, besonders von schnell gehärteten und in Folge dessen stark geschrumpften Präparaten, leicht Trugbilder: Der Grund der tiefsten Einbuchtungen der Epidermis, der trotz sorgfältigster Reinigung mit Seife zahlreiche Quecksilberkügelchen enthält, kann, ringsum von Corium umgeben, als Haartaschenquerschnitt und hie und da wohl auch als solcher von Drüsenausführungsgängen imponiren (cf. Rindfleisch, a. a. O.).

[2]) Warum Rindfleisch zu negativen Resultaten gelangt, darüber wage ich keine bestimmte Meinung; indess kann ich nicht umhin, zu bekennen, dass auch ich Anfangs ab und zu auf Hautstückchen ohne jeden Metalleinschluss beim Kaninchen wie Menschen gestossen bin. Hieran trug, wie ich mich nachträglich überzeugt, die Art der Inunction die Schuld. Eigenthümlicher Weise wuchsen mit der Menge der verwandten Salbe die negativen Befunde, wie ich umgekehrt bei Benutzung geringer Mengen bis zur „Trockenreibung“ (und diese erfordert eine regelrechte Inunctionskur) des geschilderten Verhaltens der eingedrungenen Kügelchen sicher sein konnte. In der That wird die graue Salbe ganz besonders in den letzten Stadien der Einreibung, wenn die fettig-geschmeidige Empfindung unter dem Finger schwindet und die Frictionen auf Widerstand stossen, befähigt, in die Blindsäcke der Haut einzudringen. Damit steht im Einklang, dass bei der Extinction des Metalls mit Fett, Gummilösungen etc. (s. u.) ein Ueberschuss der Vehikel die Feinheit der Vertheilung zu beeinträchtigen, wenn nicht ganz zu vereiteln pflegt; man kann sich von dem „Ausweichen“ der Metallkugeln in der Reibschale unter diesen Bedingungen sofort überzeugen.

die Kügelchen ebenfalls auf, allerdings bei Weitem nicht in dem hohen Procentsatz, wie im Bereich der Kaninchenhaut; jene Gänge, welche in den Haarsack etwa in der Mitte desselben oder nur wenig oberhalb dieser einmündeten, zeigten sich frei von Kügelchen, mehrfach dagegen fand ich sie in den oberflächlicher gelegenen Gängen und konnte endlich fast darauf rechnen, sie in Menge in den kurzen und relativ weiten Drüsengängen im Bereich der Wollhaare anzutreffen. Hier gelang es auch, an einigen Präparaten die Theilung des eingedrungenen Stromes in die Fortsetzung des Haarbalges und in den Talgdrüsengang zu beobachten. Im Drüsenkörper habe ich ausnahmslos die Kügelchen vermisst. Was endlich die Schweissdrüsen anlangt, so kann ich mich dem Befunde Neumann's nur anschliessen, indem ich die Anwesenheit der Quecksilberkügelchen nur im Bereich der konischen Mündung der Gänge constatiren konnte. Immerhin ist aber auch dieser Befund von Belang, weil das eingedrungene Metall, das nicht durch Waschungen oder Bäder entfernt wird, als Depot dem Körper zu eigen gegeben wird, sobald die Einreibung vollzogen. Im Bereich der tiefen Epidermisschichten und des Coriums war der Befund ebenso negativ wie in der Kaninchenhaut. Ich lehne also mit Hoffmann, Bärensprung, Rindfleisch, Röhrig, Neumann und Fleischer gegen Oesterlen, Eberhardt, Voit, Overbeck und Blomberg ein Wandern der Quecksilberkügelchen durch die intacte Epidermis und Lederhaut auf das Bestimmteste ab, behaupte aber eben so entschieden mit Zuelzer und Neumann gegen Rindfleisch und Fleischer ein Eindringen derselben in die Haarsäcke und Talgdrüsenausführungsgänge und erachte mit meinen Nachweisen die Frage für erledigt.

Wie aber, wenn die Haut vor oder während der Inunction Verletzungen, wie Epithelabschürfungen, Rhagaden etc. darbietet, resp. durch die Friction erleidet? Ich sage ausdrücklich vor oder während der Einreibung, weil das sog. Eczema mercuriale als nach derselben entstehend und für gewöhnlich eine weitere Benutzung der betroffenen Hautpartie für die Inunction verbietend, doch kaum in Betracht kommen kann. Aber auch das ersterwähnte Vorkommniss gehört erfahrungsgemäss nicht zur Regel, besonders die durch eine regelrechte Einreibung direct hervorgerufenen Epidermisdefecte, Blutungen u. s. w. Immerhin aber hat dies thatsächlich beobachtete Ereigniss uns aufgefordert, das Verhalten der

Metallkügelchen bei Application der grauen Salbe auf die verletzte Haut zu studiren. Die Experimente bestanden im Anlegen seichter, die Epidermis durchdringender Einschnitte, sowie umschriebener Beseitigung derselben durch Ablösen oder Abschaben von den verschiedensten Hautpartien (besonders der Innenfläche der Kaninchenlöffel) und nachträglicher Inunction. Während derselben pflegen sich die verletzten Stellen deutlicher mit Blut zu umzeichnen. Nach dem Abwaschen und Härten erhielt ich an senkrechten Schnitten folgenden Befund: Im Bereich der Verletzung zahllose kleinste Metallkügelchen in den Interstitien des Coriums, das in unmittelbarer Nachbarschaft der Läsion dadurch ein dunkelgesprenkeltes Aussehen darbot. Schnelle Abnahme der Zahl der Kügelchen nach unten und seitwärts. Nur selten einzelne derselben in die tiefen Cutisschichten und das Unterhautbindegewebe verfolgbar. Da, wo verletzte Capillaren inmitten des Einwanderungsbezirkes aufgefunden werden konnten, zeigte sich ihr Inhalt ebenfalls von kleinsten Metallkügelchen durchsetzt. Aber auch noch ausserhalb des genannten Bezirkes waren vereinzelte Kügelchen zwischen den Blutkörperchen sichtbar.

Nach diesem Befunde kann es in der That keinem Zweifel unterliegen, dass bei der Inunctionskur am Orte der Application metallisches Quecksilber in die Circulation aufgenommen werden kann, wenn die Haut stellenweise ihres Epidermisüberzuges beraubt ist und klaffende Gefässe zu Tage liegen. —

2) Aufnahme des metallischen Quecksilbers in Dampfform durch die Respiration.

Die Flüchtigkeit des metallischen Quecksilbers bei gewöhnlicher Temperatur resp. unter dem Einflusse der Körperwärme sowie die Aufnahme des Dampfes durch die Respiration bis zur prägnantesten Wirkung ist eine längst bewiesene Thatsache [Schiff Triumpf, gewerblicher Mercurialismus[1]), Intoxicationen in der Umgebung von Menschen, welche der Schmierkur unterworfen werden]. Zudem ist die Abgabe von Metalldampf Seitens der grauen Salbe bei Körpertemperatur von Fleischer (a. a. O. S. 74) durch Experimente

[1]) Cf. vor Allem Kussmaul, Untersuchungen über d. constitut. Mercurialismus (Würzburg 1861), S. 89, 220 ff. und Naunyn, „Quecksilbervergiftung" (Handbuch der Intoxicationen, Band XV der v. Ziemssen'schen spec. Path. u. Ther. 1876) S. 301.

direct zur Anschauung gebracht worden. Wie steht es aber mit dem Schicksal des Metalldampfes im Bereich der Mund- und Respirationsschleimhaut? Beim Contact von Dämpfen mit einer feuchten Oberfläche erfolgt nothwendig die Condensation der ersteren an letzterer. Es muss also bei der Aufnahme von Quecksilberdampf mit der Respiration derselbe sich an den betheiligten Schleimhäuten in feinen Tröpfchen regulinisch niederschlagen[1]). Trotzdem dieser Satz bereits vor 23 Jahren, freilich in einer fast allgemein übersehenen Abhandlung[2]) ausgesprochen worden, des Ferneren Hermann in seiner Toxikologie[3]) ihn wiederholt mit dem Zusatze: „Dass Quecksilberdämpfe als solche durch die Lungen in's Blut aufgenommen werden können, ist eine falsche physikalische Vorstellung", wird immer noch die Existenz des Quecksilberdampfes im Blute behauptet. Nothwendig muss sich der durch die Respiration aufgenommene Metalldampf im Bereich der Mundhöhle und Respirationsorgane event. auch im Magen und Darm (Verschlucken des Mundinhalts) in Form regulinischer Kügelchen an den Respirationsschleimhäuten resp. im Mund- und Mageninhalt wiederfinden. Wissen wir des Weiteren durch die Rindfleisch'schen Untersuchungen (a. a. O. S. 312 ff.), dass die Quecksilberkügelchen in die unverletzte Schleimhaut nicht eindringen, so werden wir eine Aufnahme des zu Tröpfchen verdichteten Dampfes in das Blut höchstens für die gewiss nicht zur Regel zählenden Fälle einräumen, in denen es sich um Läsionen der betreffenden Schleimhäute handelt.

Diese Erwägungen erledigen auch zum grössten Theil die (3.) Frage nach dem Verhalten des Metalldampfes zur unverletzten Haut. Röhrig ist der Einzige, der dem Penetriren

[1]) Man kann dies durch Aufhängen feuchter Haut über erwärmtem Quecksilber zur Anschauung bringen. Nach längerer Einwirkung entdeckt selbst das freie Auge spiegelnde Kügelchen inmitten des grauen Metallbeschlages. Goldblättchen, welche Tage lang auf dem feuchten Darmverschluss eines mit Quecksilber gefüllten Gefässes gelagert, gaben beim Erhitzen keine Spur Quecksilbers ab (eigner Versuch).

[2]) G. Lewald, Untersuchung über den Uebergang von Arzneimitteln in die Milch. Habil.-Abhandl. Breslau 1857. Abschnitt: Quecksilber (S. 23). Ich finde diesen Autor nur von Binz in den neueren Auflagen seiner „Grundzüge" erwähnt.

[3]) Berlin 1874. S. 212, ausserd. S. 239, Anm. 4.

der Quecksilberdämpfe durch die Epidermis das Wort redet, allerdings „höchstens in geringen Spuren“ (a. a. O. S. 106, 108). Es hat dies Fleischer (a. a. O. S. 74) für die todte Haut experimentell negirt[1]). Eine andere Frage, die nicht von Letzterem berührt worden, ist es indess, ob nicht feinster Metalldampf durch die trockne Hornschicht streichen kann, um sich innerhalb der übrigen feuchten Haut regulinisch zu verdichten. Ich habe diese Frage an der lebenden Haut zu lösen gesucht: Die Volarfläche des durchaus trockenen Unterarmes eines meiner Patienten wurde längere Zeit den Dämpfen erwärmten Quecksilbers ausgesetzt. Der Effect war, dass sich die betroffene Hautpartie mit einem mattgrauen Beschlage bedeckte, inmitten dessen die Lupe kleine spiegelnde Metallkügelchen, zumeist in dem Grunde der Epidermisfältchen sitzend, aufwies. Jener graue Schmauch wurde unter dem Mikroskop als lediglich von Metallkügelchen hergestellt erkannt. Nach dem Abspülen derselben wurde ein kleines Stückchen Haut excidirt und auf die bereits mehrfach erwähnte Weise behandelt. Es ergab sich, dass wohl vereinzelte Kügelchen der Aussenfläche der Epidermis als Rest des Beschlages anhafteten, dass indess auch nicht ein einziges zwischen den geschlossenen Zellen der Hornschicht oder im Rete Malpighii entdeckt werden konnte. Sämmtliche Drüsenausführungsgänge und Haarsäcke desgleichen vollkommen frei. Man muss also wohl die Vorstellung aufgeben, dass das unverletzte Integument metallisches Quecksilber in das Innere des Körpers aufnehmen kann, abgesehen natürlich von dem Orte der Inunction, wo, wie wir gesehen haben, durch die Einreibung massenhaft Metallkügelchen in Haarsäcke und Talgdrüsengänge eingepresst werden.

Das Verhalten der mit dem abdampfenden Quecksilber in Contact gelangenden, namentlich feuchten (schwitzenden) Hautbezirke ist indess insofern von Belang, als bekanntlich bei der Inunctionskur viel geschwitzt wird und die deshalb auf der Haut erfolgende Condensation des Metalldampfes zu einer Ablagerung und Haftung von Kügelchen führen muss. Es kann also das Integument eine ähnliche Rolle wie die Respirationsschleimhaut übernehmen.

[1]) Cf. auch die von Overbeck (a. a. O. S. 26) citirte Ansicht Michaelis': „Die Annahme, dass das metallische Quecksilber der grauen Salbe in Gasform in den Kreislauf gelangen kann, ist kaum denkbar.“

Selbstverständlich gilt von der verletzten Haut hier dasselbe wie von den lädirten Schleimhäuten. Eine Einwanderung regulinischen Metalls in das klaffende Gewebe ist wahrscheinlich. —

Kann es nach dem Vorstehenden keinem Zweifel unterliegen, dass bei der gewöhnlichen Application der grauen Salbe die unverletzte Haut am Orte der Einreibung regulinisches Metall in ihre Haarsäcke und Drüsen aufnimmt, dass durch den Act der Respiration das abdampfende Metall sich an den Schleimhäuten condensirt und an der Oberfläche des Körpers sich ebenfalls in Metalltröpfchen niederschlägt, so wird es sich zunächst und vor Allem fragen, wie das auf diese Weise dem Organismus zu eigen gegebene regulinische Quecksilber zur Wirkung gelangt. Diese Frage fällt, da nach durchaus übereinstimmendem Urtheil das Metall niemals als solches, sondern nur in oxydirtem und löslichem Zustande Resorptionswirkungen zu entfalten vermag, zusammen mit der 2. Cardinalfrage:

II. Wird das regulinische Quecksilber durch seinen Contact mit der Säftemasse des Körpers oxydirt resp. in die wirksame lösliche Form übergeführt?

Es liegt uns fern, uns hier mit der Art und Weise der chemischen Umwandlung des regulinischen Quecksilbers innerhalb des Organismus zu beschäftigen; die Untersuchungen Voit's bilden auch heute noch die Grundlage der Lehre von der Ueberführung auch der unlöslichen Quecksilberpräparate Seitens des Körpers in die Endproducte Chlorquecksilber-Chlornatrium und Quecksilberoxydalbuminat (endliche im Blute kreisende Verbindung). Vielmehr gilt es uns lediglich, den vor Allem für die practische Seite in Betracht kommenden Nachweis zu erbringen, dass das metallische Quecksilber im Organismus Bedingungen vorfindet, unter welchen es durch Oxydation und Löslichwerdung arzneilich wirksam wird.

Auch für diese Frage verfügen wir über eine stattliche Literatur. Es genüge hier die Angabe, dass auf Grund zahlreicher Versuche im Laboratorium (Behandeln von fein vertheiltem Quecksilber mit Kochsalz-, Eiweisslösungen, Blut etc.) die übereinstimmende Ansicht ausgesprochen wird, dass jene Oxydation zur löslichen Verbindung unter dem Einfluss des Kochsalzes, der Eiweiss-

verbindungen, des Blutes des Körpers („Ozonbildung") erfolgt (Mialhe, Schönbein, Voit, Overbeck, Maly, Zeissl u. A.). Hervorzuheben ist, dass nach den Untersuchungen von Overbeck (a. a. O. S. 288) bei diesen Versuchen dem Schütteln ein specifischer Einfluss zukommt. Das Verhalten des Metalls zum Hautsecret anlangend wird vielfach eine Ueberführung in die lösliche Form durch die organischen Säuren vermuthet (Michaelis, Neumann, Röhrig u. s. w.); indess nur Lewald (a. a. O. S. 23 ff.) hat durch directe Versuche im Laboratorium dieselbe erwiesen: Die Behandlung feinvertheilten metallischen Quecksilbers mit buttersaurem Ammoniak, einem Bestandtheil des Hautsecretes, lieferte, ohne dass Schütteln nöthig gewesen, lösliches Quecksilbersalz. Der Sublimatbildung beim Contact des Quecksilberdampfes mit den Schleimhäuten redet Kirchgässer[1]) das Wort, und Hermann endlich hält es für unwahrscheinlich, dass das in den Säften enthaltene metallische Quecksilber sich schliesslich genau wie resorbirte Salze oder Albuminate verhalte, „man müsste denn mindestens eine nachträgliche Oxydation innerhalb des Stoffwechsels annehmen. Es ist aber viel wahrscheinlicher, dass schon bei der Ablagerung auf den von Luft bestrichenen Schleimhäuten eine Oxydation des äusserst fein vertheilten Metalles stattfindet und sehr leicht möglich, dass das metallisch eingedrungene Quecksilber mit der Wirkung überhaupt nichts zu thun hat." Man sieht, die Frage ist fast nur mit Schüttelversuchen im Reagenzglas oder mit Vermuthungen beantwortet worden. Dem entgegen habe ich zunächst im Jahre 1878 directe Experimente am lebenden Organismus angestellt[2]) zur Lösung der von Hermann offen gelassenen resp. als unwahrscheinlich hingestellten Frage: Findet bei Abschluss der Atmosphäre, also bei Ausschluss der Oxydation des regulinischen Quecksilbers durch Bestreichung der Luft eine nachträgliche Oxydation des Metalles innerhalb des Stoffwechsels (unter dem Einfluss der vitalen Säfte) statt?

Durch Einführung einer Quecksilberemulsion ohne Spur einer oxydirten Verbindung in den von der Atmosphäre abgeschlossenen

[1]) Ueber die Wirkung der Quecksilberdämpfe, welche sich bei Inunctionen mit grauer Salbe entwickeln. Dieses Archiv Bd. XXXII. S. 145.

[2]) Zur localen und resorptiven Wirkungsweise des subcutan injicirten metallischen Quecksilbers. D. Arch. f. klin. Med. XXIV. S. 129.

Unterhautraum habe ich eine positive Antwort erhalten insofern als in dem hämorrhagischen Eiter eines subcutanen Abscesses, sowie in einem Theil der Harne der Behandelten lösliches Quecksilber in deutlichen Spuren gefunden wurde. Hiermit war der Nachweis erbracht, dass wenigstens ein mit Blut untermischtes pathologisches Product, der Eiter, durch einfachen Contact mit metallischem Quecksilber ohne Betheiligung der Luft von letzterem eine lösliche Oxydationsstufe abzuspalten vermag. Dass auch das Blut dieses Vermögen besitzt, ist durch den Nachweis löslichen Quecksilbers im Harn höchst wahrscheinlich geworden, allein in dieser Beziehung der Einwurf nicht sicher von der Hand zu weisen, dass feinste Kügelchen in den secretorischen Apparat der Niere gelangt und unter dem Einfluss des sauren Harnes lösliches Salz abgegeben.

Es galt also, den directen Nachweis der Ueberführung des Metalles in eine lösliche Verbindung Seitens der normalen Gewebssäfte innerhalb des lebenden Organismus ohne Betheiligung der Atmosphäre zu liefern. Ich habe dies durch eine Reihe im verflossenen Winter und Frühling methodisch angestellter Thierexperimente, über deren Resultat ich bereits vorläufig berichtet[1]), unternommen. Als Paradigma der Gewebssäfte war aus guten Gründen nur das im geschlossenen Röhrensystem kreisende Blut zu wählen, das ich in directen Contact mit feinvertheiltem Quecksilber zu bringen und nach gewisser Zeit auf die Anwesenheit löslicher Oxydationsproducte zu prüfen trachtete. Es gelang endlich nach Ueberwindung anscheinend unbesiegbarer Hindernisse [Tod der Thiere durch zahllose Embolien[2]) und metastatische Abscesse in Lunge, Leber etc., Unmöglichkeit der Verarbeitung des geronnenen

[1]) Experimentelle Untersuchungen über die Wirkung des lebenden Blutes auf metall. Quecksilber. Sitzungsberichte der Jenaischen Gesellschaft f. Med. u. Naturwiss. vom 7. Mai 1880.

[2]) Bei dieser Gelegenheit sei bemerkt, dass die meinerseits annoncirten Thierexperimente zur Frage nach dem Verbleib des in die Vene injicirten laufenden Quecksilbers sehr bald sich in ihren Resultaten nur den früheren namentlich durch die Virchow'schen und Cohn'schen Versuche bekannt gewordenen Thatsachen anzuschliessen vermocht und deshalb abgebrochen wurden. Offenbar waren bei den „Vorversuchen“ die Embolien einfach aus Anlass der Stagnation des injicirten Metalls (mechanische Senkung, Abschluss durch Thromben etc.) vermisst worden. Vgl. Zahn, Untersuch. über Thromb. (dies. Archiv LXII.).

Blutes unter Ausschluss von Fehlerquellen] die Herstellung einer so extrem feinen Vertheilung des Metalles in einer Mischung von Gummischleim und Glycerin [1]), dass die zu Injectionen in den Kreislauf verwandten Mengen nur spärliche, die Blutkörperchen an Grösse übertreffende Metallkügelchen enthielten; bei Benutzung derartiger Präparate, die sich frei von jeder Beimischung löslichen Quecksilbers zur Zeit der Versuche erwiesen, konnten die Thiere vor lebensgefährlichen Embolien [2]), ja in einigen Fällen von nachweisbaren Infarcten überhaupt bewahrt und bis zu einer Woche (vielleicht auch noch viel länger) am Leben erhalten werden. Es glückte ferner die Gewinnung eines klaren von Blutkörperchen und namentlich Fibrinausscheidungen freien Blutserums, das sicher keine Spur der injicirten

[1]) Diese Emulsion habe ich selbst allwöchentlich frisch bereitet durch längeres Verreiben von 5,0 chemisch reinen Quecksilbers mit geringsten Mengen reinster Mucil. gummi arab. (ein Ueberschuss vereitelt die feine Vertheilung des Metalles) unter successivem Zusatz von diesem Vehikel und reinen Glycerins bis zu einem Gehalt von 15,0 Mucil. und 5,0 Glyc. Man erhält auf diese Weise ein der von mir früher zu den subcutanen Injectionen (s. o.) verwandten und beschriebenen Emulsion ähnliches dickflüssiges, dunkelmausgraues Präparat, welches beim Stehenlassen die grösseren Kügelchen zu Boden fallen lässt. Nach 10—20 Minuten enthält die überstehende Flüssigkeit, wie man sich unter dem Mikroskop überzeugen kann, überraschend fein vertheiltes Metall, derart, dass bei Durchmusterung eines Tropfens nur wenige oder geradezu keine die Blutkörperchen an Grösse übertreffende Kügelchen entdeckt werden. Die Oberflächenvergrösserung ist eine ungleich bedeutendere, als jene in der grauen Salbe, und mag bis in's Tausendfache, wenn nicht darüber gehen. Die Verarmung der Flüssigkeit an Metall beim Sedimentiren ist eine relativ erhebliche, letztere indess wegen ihrer undurchsichtigen Beschaffenheit noch immer als sehr quecksilberreich zu bezeichnen. Sie enthält für die ersten Wochen nach ihrer Bereitung keine Spur eines löslichen Salzes, wie man sich durch Aufschütteln eines Quantums mit viel Wasser, tagelangem Stehenlassen (noch nach 2 Stunden habe ich in der dünnen anscheinend völlig klaren Flüssigkeit kleinste Quecksilberkügelchen entdeckt) und electrolytischer Behandlung der abgehobenen und mit HCl und $KClO_3$ beschickten Flüssigkeit überzeugen kann. Nach langem Stehen in mangelhaft verschlossenen Gefässen erfolgt eine allmähliche Bildung einer löslichen Verbindung, die ich als schleimsaures Oxydul anspreche.

[2]) Capilläre Embolien im Bereich der Lungen habe ich nicht selten aufgefunden, ohne dass die Thiere überhaupt zu Lebzeiten gelitten zu haben schienen. In einem Falle fand ich die Lungen durchaus intact und im Bereich der Nieren und einzelner Muskelbezirke Embolien. Hier hatte offenbar der Lungenkreislauf als gröberes Filter die kleinen Emboli passiren lassen.

Kügelchen enthielt, und somit auf die Gegenwart einer löslichen Quecksilberverbindung auf electrolytischem Wege geprüft werden konnte.

Der specielle Plan, nach dem ich verfuhr, war folgender: Den aufgebundenen und narcotisirten Thieren (Kaninchen, 1 grosser Hund) wurde 1 Ccm. der Emulsion in die freigelegte Jugularis oder Femoralvene injicirt. Das Injectum wird bei einiger Uebung und richtiger Anordnung (Canülen- und peripherische Ligatur, sehr langsame Injection) vollständig und fast ohne allen Blutverlust aufgenommen; nur im Bereich des Contacts der Gefässwand mit der Canüle pflegt sich ein von Metallkügelchen infiltrirter Thrombus zu bilden. Nach gewisser Frist (s. u.) wurde das Blut direct aus den durchschnittenen Halsgefässen aufgefangen[1]) (Menge kaum 30 Ccm. im Durchschnitt), sofort defibrinirt und mit dem 5—10fachen Volum einer 3½ procentigen Kochsalzlösung versetzt. Nach 24stündigem Stehen hatten sich die Blutkörperchen als Schlamm zu Boden gesetzt und das klare, schwachröthliche oder fast farblose, verdünnte Serum konnte abgehoben und zur Zerstörung der organischen Substanz mit Salzsäure und chlorsaurem Kali behandelt werden. Man erhält auf diese Weise ein farbloses, durchaus klares Filtrat, das man direct der Prüfung auf Quecksilber auf electrolytischem Wege unterwerfen kann. Ich benutzte ausschliesslich das von mir modificirte Ludwig'sche Verfahren[2]).

Bevor indess von einem etwa positiven Nachweise auf die Wirkung des Organismus geschlossen werden konnte, galt es dem etwaigen Einwurf zu begegnen: kann nicht lösliches Quecksilber entstehen durch die Manipulationen des Defibrinirens und durch die Belassung des Blutkörperchenschlamms, der ja auch zahlreiche Metallkügelchen einschloss, mit dem kochsalzreichen Serum im mangelhaft verschlossenen Gefäss? Diese Vermuthung hat sich mir nach mehrfachen Versuchen durchaus nicht bestätigt: frisches Kaninchenblut zu 20—30 Ccm. mit je 1 Ccm. der erwähnten Metallemulsion

[1]) Ein erheblicher Einfluss dieser Injectionen auf die Form der Blutkörperchen war nicht zu constatiren. Auch der Harn zeigte sich hämoglobinfrei. Von einer wesentlichen Glycerinwirkung konnte schon aus Anlass der geringen Mengen und ihrer directen Injection in's Blut nicht die Rede sein.

[2]) Berliner klin. Wochenschrift. 1878. No. 23. Meine „Messingwolle", von Vulpius als Kupferbänder mit Messingüberzug erkannt, geht jetzt unter dem Namen Lametta (Arch. f. Augenheilk. 1880.).

gemischt und in gleicher Weise behandelt lieferte ein Serum, das sich constant als quecksilberfrei erwies. Ich zähle, wenn ich von allen nicht vollständig gelungenen Experimenten absehe, im Ganzen 12 geglückte Versuche mit folgendem Resultat:

Fünf Mal erhielt ich deutlichste Quecksilber-Jodid-Ringe in den Capillaren; in diesen Fällen hatte ich die Thiere 24 Stunden, 2, 3, 5 und endlich 6 Tage nach der Injection getödtet, vier Mal (Untersuchung des Blutes 12, 24, 44 und 48 Stunden nach der Injection) war der Befund ein negativer und in den übrigen Versuchen (Tödtung der Thiere nach 2, 4 und 7 Tagen) insofern ein fraglicher, als bei Durchleitung des Joddampfes nicht überzeugende Jodidbeschläge auftraten. Was den negativen Befunden zu Grunde gelegen (individuell verschiedene Oxydationskraft des Thierkörpers? Beschlagnahme der Quecksilberverbindung durch die Blutkörperchen oder das Fibrin?) wage ich nicht zu entscheiden. Jedenfalls erhellt aus den genannten 5 positiven Resultaten, dass das lebende Blut bereits nach 24stündigem und spätestens 6tägigem Contact mit dem regulinischen Quecksilber von diesem eine lösliche d. i. wirksame Oxydationsstufe abzuspalten vermag. Die nachgewiesene Menge der letzteren war stets sehr gering, was in Anbetracht der eminenten Oberflächenvergrösserung des Metalles und somit ungemein multiplicirten Angriffspunkte des Blutes auf dasselbe auffällig erscheint. Dem gegenüber ist bemerkenswerth, dass, so oft ich die Leber der Thiere auf lösliches Quecksilber prüfte (Filtrat des wässrigen Extracts nach 24stündigem Stehen mit HCl und $KClO_3$ behandelt) letzteres in reichlicher Menge nachgewiesen werden konnte.

Nach dem Verbleib der Quecksilberkügelchen habe ich wiederholt gefahndet. Ich fand sie meist in den Fibringerinnseln, sowie im Blutkörperchenschlamm in reichlicher Menge vor, besonders bei wiederholtem Aufgiessen und Decanthiren im Grund des Spitzglases. Die meisten schienen, abgesehen von der offenbar durch secundäre Confluenz im Glase entstandenen Grösse einzelner unverändert, ein Theil jedoch wies charakteristische Veränderungen auf, die vorwiegend an den kleinsten Kügelchen beobachtet wurden. Die ersten Phasen gaben sich durch Minderung des Metallglanzes kund, derart, dass der helle Mittelkreis und besonders die spiegelnde Stelle derselben (s. o.) trüb bis fast unkenntlich erschien. Weiter schwand

jeder Metallglanz und die kreisrunde Contour, die einer mehr eckigen Platz machte. Endlich erschienen tiefschwarze zackige Gebilde. In einem kleinen Thrombus der Saphena des erwähnten Hundes, dem ich 5 Tage vor der Tödtung 3 Ccm. der Emulsion injicirt hatte, fand ich neben anscheinend unveränderten und auffallend grossen Kugeln, die sich nur secundär durch Confluenz gebildet haben konnten, eckige, schwarze Kügelchen, die richtige Ausläufer in Form schwärzlicher, aber an den Rändern durchscheinender Spiesse getrieben hatten. Derartige Krystallfragmente fanden sich auch isolirt vor. Essig- und Salzsäure brachte die durchscheinenden Ränder zum Schwund; immer aber restirte ein glänzender Kern, der bei Behandlung mit starker Salpetersäure einschmolz, also offenbar aus Quecksilbermetall bestand.

Die beschriebenen Veränderungen stimmen im Wesentlichen mit dem von Voit und Overbeck an den Kügelchen in alter grauer Salbe sowie von mir an jenen alter Gummiglycerinemulsionen beschriebenen[1]) überein, ebenso mit der Beschreibung, die Rindfleisch von den im Darminhalt der Thiere aufgefundenen Quecksilbertheilchen und Zahn von den in die Blutcirculation eingeführten Metallkugeln giebt. Nach dem einstimmigen Urtheil aller Autoren sind sie der Ausdruck einer Oxydation des Quecksilbermetalls („Oxydulkruste", krystallinische Umgestaltung durch Einwirkung des Oxydationsprozesses von aussen), und wir werden somit uns vorstellen müssen, dass das in den Kreislauf gelangte Metall nicht ohne Weiteres durch Sublimatabspaltung einschmilzt, sondern letzterer die Phase der Oxydulbildung vorangeht. Mit dieser Erwägung ist zugleich das Verhältniss der Bärensprung'schen Oxydulsalbe resp. alter oxydulhaltiger grauer Salbe zum frischen, lediglich Metall enthaltenden Unguentum cinereum gekennzeichnet. Erstere sind allerdings den letzteren um ein Stück Oxydationsarbeit voraus, aber es fragt sich, was schon Overbeck andeutet, ob die Oxydulpartikelchen bei der Inunction leichter in die genannten Hautgebilde einwandern, als die regulinischen Kügelchen, ganz abgesehen von der Rolle der Metalldämpfe.

[1]) Cf. Nachtrag II der Abhandlung im XXIV. Bande d. d. Arch. f. klin. Medicin. Hier waren die meisten Kügelchen eckig, sternförmig, mit z. Th. langen ausstrahlenden Stäbchen versehen; letztere auch isolirt vorhanden oder verschränkte Gitter darstellend mit rundlichen Knotenpunkten (ursprünglich Metallkügelchen). Alles Producte des schleimsauren Oxydationsprozesses.

Wissen wir somit durch die vorstehenden Untersuchungen, dass überall da, wo bei der Inunction der grauen Salbe eine Aufnahme von Metallkügelchen in's Blut durch Hautläsionen etc. stattfindet, die Folge der Contactwirkung in der Bildung einer löslichen wirksamen Oxydationsstufe des Metalles gegeben ist, so wird es sich des Weiteren fragen, was mit dem in den Haartaschen und Talgdrüsen, sowie auf den Schleimhäuten und auf der unversehrten Haut abgelagerten regulinischen Quecksilber geschieht.

Die Schicksale der in den Hautblindsäcken deponirten regulinischen Kügelchen anlangend, verfügen wir über eine werthvolle auffallenderweise kaum bekannt gewordene Beobachtung Neumann's. Derselbe constatirte (a. a. O. S. 1236), dass jene Quecksilberkügelchen 4 Wochen nach der Inunction geschwunden waren, indem er zur angegebenen Zeit die Ohrenstumpfe des eingeriebenen Kaninchens einer nochmaligen Untersuchung unterwarf. Ich habe diesen Schwund nicht abgewartet, sondern mich durch eine Nachuntersuchung bereits 8 Tage nach der Inunction (successives Abtragen der Löffel vom lebenden Thiere) von der Beschaffenheit der eingedrungenen Quecksilberkügelchen überzeugt. Zu dem genannten Termin fand ich zunächst eine auffallende Minderzahl der letzteren in den Haartaschen und Talgdrüsen gegenüber dem Befunde unmittelbar nach der Einreibung. Aber noch mehr: die Mehrzahl der noch vorhandenen Quecksilbertheilchen liess jene bereits beschriebene Umwandlnng in eine Oxydulverbindung auf das Deutlichste an der trübschwarzen Beschaffenheit und eckigen Contour erkennen. Zugleich fiel auf, dass ein Theil der Talgdrüsen ausgesprochene Vergrösserung und fettig-körnigen Zerfall auch der peripherischen Zellen aufwies. Des Ferneren constatirte ich in den Haartaschen einer Leiche nach 3maliger Inunction 4, 2 und 1 Tag vor dem Tode die Gegenwart oxydirter Metallkügelchen in gleicher Weise. Berücksichtigen wir neben diesen Befunden den bereits erwähnten Lewald'schen Nachweis der Löslichwerdung des regulinischen Metalls, wie des fettsauren Oxydes und Oxydules bei Contact mit buttersauren Verbindungen, so werden wir nicht im Zweifel darüber sein können, dass die in den Haartaschen und Talgdrüsen resp. deren Gängen deponirten Quecksilberkügelchen der grauen Salbe in Folge des dauernden Contactes mit dem (Eiweiss, Fett, flüchtige Fettsäuren, Kochsalz u. s. w.

enthaltenden) Hauttalg durch die Phase der Oxydulbildung in eine lösliche wirksame Quecksilberverbindung übergeführt werden müssen, deren Resorption in die Säftemasse nichts mehr im Wege steht. Dieser Bildung von löslichem, also corrodirendem Quecksilber ist meines Erachtens auch die bei empfindlicher Haut nicht seltene Entwicklung des impetiginösen Eczem. mercurial., sowie die in loco applicationis voraneilende Involution recenter Syphiliden zuzuschreiben.

Wird somit das regulinische Quecksilber durch einfachen Contact mit Blut und Hauttalg in eine lösliche Verbindung übergeführt, ohne dass eine Bestreichung Seitens der Atmosphäre stattfindet, ist es ferner eine unbestrittene Thatsache, dass feinvertheiltes Quecksilber in Kochsalz-, Eiweiss-, Fettsäure-Lösungen etc. unter der Mitwirkung des Sauerstoffs der Luft ebenfalls eine lösliche Verbindung abgiebt, so bedarf es meines Erachtens kaum neuer Experimente, um das Schicksal des durch die Respiration aufgenommenen Metalldampfes zu eruiren. Schlägt sich äusserst fein vertheiltes aus dem Dampf condensirtes Quecksilber an den durch die verschiedensten Secrete feucht erhaltenen und grösstentheils von Luft bestrichenen Schleimhäuten der Mundhöhle und des Respirationsapparates nieder und gelangt es mit dem Speichel und der Nahrung in Magen und Darm[1]), so werden genügende Bedingungen zur Oxydation und somit Ueberführung in eine resorptionsfähige lösliche Verbindung gegeben sein, wie denn auch Rindfleisch durch den Nachweis fettig-körnigen Zerfalls der in Contact mit den Kügelchen gerathenen Zellen eine solche Ueberführung mehr als wahrscheinlich gemacht hat. Schliesse ich mich also bezüglich der Lehre von der Wirkung der Quecksilberdämpfe der von Hermann gegebenen Anschauung unbedingt an, so erübrigt noch, mit einigen Worten der Bedeutung des auf der unverletzten Haut abgelagerten Quecksilbers d. i. der am Orte der Inunction liegen gebliebenen Reste der grauen Salbe

[1]) Die Contenta des Mundes (der schnelleren Oxydation des Quecksilbermetalles günstige Zersetzungsproducte) scheinen gleich der Aufnahme der dem Metalldampf längere Zeit zugänglich gewesenen Nahrung eine wesentliche Rolle zu spielen. Nach Kussmaul bleibt (a. a. O. S. 222) der Quecksilber-Arbeiter, welcher den Mund rein hält, viel länger verschont, als der unreinliche und „Trinken und Essen in den Arbeitsräumen ist äusserst gefährlich und streng verboten".

und des durch Condensation des Dampfes an der feuchten Körperoberfläche deponirten Metalles zu gedenken. Auch hier muss schliesslich eine Sublimatbildung stattfinden, denn die 3 Momente: feine Vertheilung des Metalls, Benetzung mit dem Eiweiss, Fett, Fettsäuren, Kochsalz u. s. w. enthaltenden Hautsecret (Hauttalg und Schweiss) und Bestreichung von Luft sind auch hier gegeben. Eine andere Frage ist indess die nach der Resorption des gebildeten Sublimats. Sicher wird letztere stattfinden auch bei den mindesten Läsionen der Haut, wogegen eine Aufnahme von der unverletzten Haut nach dem heutigen Standpunkt der Lehre unwahrscheinlich ist.

Es bedarf schliesslich wohl kaum der Erwähnung, dass überall da, wo die graue Salbe oder ihre Quecksilberdämpfe in Contact mit Haut- oder Schleimhauterosionen, Ulcerationen gelangen, neben der Einwanderung der Kügelchen in's klaffende Parenchym resp. Aufnahme in die Circulation auch die Bildung einer löslichen Oxydationsstufe bei der Ablagerung des Metalles auf die Wund- und Geschwürsflächen und Resorption in dieser Form in Betracht kommt (cf. Rindfleisch a. a. O. S. 313 ff.). —

Es wirkt also, um kurz zu resumiren, die Inunctionskur mit frischer (von oxydirtem Quecksilber freie), grauer Salbe bei intacter Haut und Schleimhaut

1) dadurch, dass die Metallkügelchen am Orte der Application durch das Einreiben in die Haartaschen und Talgdrüsengänge gedrückt und unter dem Einfluss des Drüsensecretes in eine lösliche resorptionsfähige Verbindung übergeführt werden;

2) dadurch, dass der durch die Respiration aufgenommene Quecksilberdampf sich an den zugänglichen Schleimhäuten regulinisch verdichtet und bei der Ablagerung eine resorbirbare lösliche Oxydationsstufe liefert.

Dagegen dringen weder metallische Bestandtheile der grauen Salbe am Ort der Einreibung durch die unverletzte Haut, noch penetrirt der Metalldampf durch Schleimhaut oder Haut, um als solcher im Blute zu existiren.

Zu den genannten Wirkungsmomenten treten neue Factoren bei verletzter Haut und Schleimhaut; hier ist

3) zur Einwanderung von regulinischem Quecksilber in die Blutcirculation Gelegenheit gegeben, namentlich am Orte der Inunction bei Existenz blutender Hautstellen; sobald regulinisches

Quecksilber in Contact mit dem lebenden Blute kommt, liefert es eine lösliche wirksame Verbindung;

4) von diesem mechanischen Eindringen der Metallkügelchen abgesehen, wird auch überall da, wo regulinisches Quecksilber (sei es direct, sei es durch Condensation der Dämpfe) sich auf verletzter Haut oder Schleimhaut (Wunden, Geschwüren etc.) ablagert durch einfache Contactwirkung eine lösliche resorbirbare Verbindung gebildet. Aus demselben Grunde wird

5) auch der auf der Körperoberfläche regulinisch niedergeschlagene Dampf wirksam, sobald seine durch die Hautsecrete löslich gewordenen Oxydationsproducte mit der Epidermis beraubten Hautbezirken in Contact kommen. —

Ueber die dem einzelnen Modus zukommende quantitative Aufnahme wage ich keine bestimmte Ansicht, halte überhaupt einen derartigen Nachweis aus Anlass der Misslichkeit quantitativer Quecksilberbestimmungen in den Se- und Excreten und der geradezu unmöglichen Fixirung der Zeitgrenze, bis zu welcher das aus den einzelnen Aufnahmequellen resultirende lösliche Quecksilber ausgeführt wird (Intermittenz der Ausscheidungen!) für undurchführbar, ganz abgesehen von den kaum zu überwindenden Schwierigkeiten der Trennung und des Ausschlusses der verschiedenen Resorptionswege. Immerhin glaube ich der mindesten Aufnahme, mithin der geringsten practischen Bedeutung des regulinisch in die Circulation gelangten Quecksilbers das Wort reden zu müssen, da die Bedingungen dieser Aufnahme (blutende Erosionen etc.) einmal nicht zur Regel zählen, des Ferneren bei den Injectionen in den Kreislauf der Thiere trotz ausserordentlich gesteigerter Oberflächenwirkung und bis wochenlangen Contactes nur geringste Mengen einer wirksamen Verbindung nachgewiesen werden konnten, endlich, weil der subcutanen Einverleibung von Metallemulsionen, wie ich gezeigt habe, eine äusserst träge Wirkung eigen ist[1]) und diese Methode nie mit Intoxicationserscheinungen einhergeht. Dass aus dem einfachen Con-

[1]) Wie ich im 1. Nachtrag zu der bereits erwähnten Abhandlung im 24. Bande des d. Arch. f. klin. Med. dargethan, habe ich subcutan von mir eingespritztes laufendes Quecksilber noch 1½ Jahre nach der Injection in Form stecknadelkopfgrosser Kügelchen wiedergefunden. Hier war es zu narbigem Abschluss des Unterhautraumes gekommen, der die Locomotion des Metalles verhindert. Letzteres hatte als chemisch reizender Fremdkörper jahrelang bestehende Ulcerationen bedingt.

tact des regulinischen Quecksilbers mit selbst kleinen Ulcerationsflächen (Aufnahme löslich gewordener Producte) bei Ausschluss von Einreibungen und der Aufnahme von Dämpfen beträchtliche Wirkungen resultiren können, ist durch zahlreiche Beobachtungen bekannt. Eines der bezeichnendsten Beispiele habe ich selbst jüngst auf meiner Abtheilung beobachtet: die Application kleiner Mengen ziemlich frischer grauer Salbe auf einen geringfügigen Schanker an der einen grossen Labie in Form eines einfachen Verbandes hatte schnell zu hochgradiger mercurieller Stomatitis geführt. Die wichtige Rolle, welche die — an und für sich niemals wirksamen — Metalldämpfe durch Vermittelung der Aufnahme des Medicaments in wirksamer Form bei der Inunctionskur spielen, ist sattsam bekannt (Kirchgässer u. v. A.). Sie als ausschliessliche Quelle der Wirkung der grauen Salbe anzusprechen, verbietet schon das von uns erörterte Verhalten des eingeriebenen metallischen Quecksilbers.

Jedenfalls sieht man, dass der Wirkung der grauen Salbe ein ganz eigenartig complicirter, Seitens der übrigen Mercurialisationen schwerlich erreichbarer Charakter zukommt, und warum gerade bei der Inunctionskur im Organismus das Medicament in einer Weise deponirt wird, dass er von dem Vorrath längere Zeit zehren kann. Gerade bezüglich der Remanenz des Quecksilbers im Körper lehrt eine unbefangene Durchsicht der Literatur, dass die nachträgliche Ausscheidung ganz besonders bei der Inunctionskur beobachtet wird, wie denn auch aus den neuesten Untersuchungen von Vajda und Paschkis[1]) der Schlusssatz resultirt, dass „die Einreibung von grauer Salbe der chronischen Natur des Syphilisprozesses noch am meisten angepasst erscheint, d. i., wo es sich um eine anhaltende Wirkung handelt, noch am meisten taugt".

Eine eingehendere Kritik der practischen Bedeutung der Inunctionskur mit ihren mannichfachen Inconvenienzen und Vorzügen liegt ausserhalb des Planes dieser Arbeit. —

Die Herren Hofräthe Proff. Müller und Nothnagel haben mir für meine Untersuchungen freundlichst das erforderliche Leichenmaterial, sowie die nöthigen Laboratoriumsrequisiten zur Verfügung gestellt. Es ist mir eine liebe Pflicht, beiden Herren an dieser Stelle meinen herzlichsten Dank auszusprechen.

[1]) Ueber den Einfluss des Quecksilbers auf den Syphilisprozess. Wien 1880. S. 295.

XXVII.

Ein Beitrag zur Lungensyphilis.

Von Dr. M. v. Cube,
pract. Arzt in Mentone.

Die Lungensyphilis ist eine pathologisch-anatomische Thatsache; klinisch ist sie wenig gekannt. Der Grund liegt offenbar darin, dass dieselbe bedeutende diagnostische Schwierigkeiten bietet und in den bei weitem meisten Fällen nur ex juvantibus et nocentibus bestimmt werden kann. Nichtsdestoweniger ist die Lungensyphilis eine relativ häufige Erkrankung, ist bis hiezu jedenfalls zu wenig berücksichtigt worden, und es scheint mir von hoher practischer Wichtigkeit, der Erkenntniss derselben durch Mittheilungen klinisch genauer gekennzeichneter Fälle näher zu treten.

In den letzten 3 Jahren ist meine Aufmerksamkeit auf diese Krankheit ganz besonders gelenkt worden, hauptsächlich wohl dadurch, dass ich in der angegebenen Zeit eine relativ grössere Reihe höchst interessanter, namentlich instructiver Fälle von Lungensyphilis zu beobachten Gelegenheit fand.

Einen dieser Fälle halte ich der Veröffentlichung werth. Auftreten, Verlauf und Entscheidung war in demselben hochinteressant, wie ihn die Literatur bis hierzu meines Wissens nicht aufzuweisen hat.

H. K., 34 Jahre, aus Russland, stellte sich mir zum ersten Male den 10. December 1879 vor, von seinen Aerzten eines phthisischen Lungen- und Kehlkopfleidens wegen zu einer klimatischen Cur nach Mentone geschickt. Anamnestisch wurde zunächst festgestellt:

Pat. stammt von gesunden Eltern, das jüngste von 11 Kindern, von denen 6 in frühster Jugend starben und die übrigen 4 noch lebenden keine Spur eines Lungenleidens haben. Als Kind von zarter Constitution hatte K. bis zu seinem 27. Jahre Masern, Scharlach, Keuchhusten ohne Nachkrankheiten durchgemacht. Später entwickelte sich Pat. kräftig, absolvirte die Universität und trat in bester Gesundheit sein Amt als Advocat an; an seine etwas flotte Studentenzeit erinnerte ihn nur zeitweilig ein chronischer Bronchial- und Laryngealkatarrh, der ihn nur Morgens durch Expectoration zäher Sputa genirte. Vor 2 Jahren trat, ohne dass Pat. eine Gelegenheitsursache angeben kann, eine Verschlimmerung des Katarrhs

ein und wurde dagegen von dem Hausarzte des Kranken Obersalzbrunnen, mit gleichzeitigem Gebrauche kalter Bäder, verordnet. Während dieser Cur besserte sich der Husten nur wenig; plötzlich aber verlor Pat. die Stimme. Erst mehrmonatliche locale Behandlung des Kehlkopfes von einem Specialisten mittelst Einblasen von Alaunpulver brachte die Stimme wieder zurück, aber sie blieb rauh und ermüdete Pat. leicht beim Sprechen. Im Sommer 1878 verschlimmerte sich wieder der Husten und das Kehlkopfleiden; es trat Fieber hinzu, der Auswurf, namentlich am Morgen, soll damals zeitweilig einen üblen Geruch und selbst fauligen Geschmack gehabt haben. Im Juli desselben Jahres wurden unter krampfhaftem Husten und sehr hohem Fieber erbsen- bis bohnengrosse Stücke expectorirt, die Pat. nicht genauer beschreiben kann, aber auch einen üblen Geruch und Geschmack gehabt haben sollen. Der damals behandelnde Arzt soll dieselben als polypöse Wucherungen bezeichnet und sich über die Entfernung derselben sehr zufrieden geäussert haben. Da der Husten aber dessenungeachtet immer bösartiger wurde und die Heiserkeit schliesslich wieder an Tonlosigkeit zu grenzen begann, wandte sich K. Ende October wieder an denselben Specialisten, der ihn das Jahr vorher behandelt hatte. Nach eingehender Untersuchung des Kehlkopfs sowie auch der Lungen rieth letzterer ihm, sofort für den Winter an die Riviera zu gehen und mit aller Vorsicht sich einer klimatischen Cur zu unterwerfen. Der Frau des Pat. wurde die Krankheit als sehr ernst dargestellt, mit wenig Aussicht auf Genesung. Eine Consultation in Wien mit einem namhaften Kliniker, unter Zuziehung eines bekannten Laryngoskopikers, bestätigte eine phthisische Erkrankung der Lungen und des Kehlkopfes und wurde die Prognose als infausta hingestellt.

Status praesens. Pat., von mittlerer Grösse, hat einen sehr kräftigen Körper-, namentlich Knochenbau; auffallend stark entwickelter Pan. adiposus. Allgemeine Decken blass, von schmutzig grauer Farbe; Muskeln schlaff; Haupthaar dunkel, sitzen locker im Haarboden. Am Nacken und Halse einige wenige, etwas angeschwollene Lymphdrüsen. Unbedeutender Mund- und Rachenkatarrh, an der hinteren Pharynxwand mehrere geschwollene Follikeln. Thorax breit, gut gewölbt, Excursionen ergiebig und beiderseits gleichmässig; Percussion vorn vollständig normal, mit hellem vollen Schalle, ebenso rückwärts, mit Ausnahme einer handflächengrossen, deutlich umschriebenen Dämpfung in der Gegend des rechten unteren Scapulawinkels. Die Auscultation ergab hier, neben unbestimmtem Vesiculärathmen, mittel- und grossblasige, etwas consonirende Rasselgeräusche; in beiden, in normaler Höhe sich zeigenden, Lungenspitzen vollständig reines Respirationsgeräusch, während im Unterlappen beiderseits katarrhalische Geräusche (grossblasige, feuchte Rasselgeräusche mit Giemen und Pfeifen untermengt) zu hören waren. Herz in Grössenverhältnissen und Klappenschluss normal; Leber etwas vergrössert, speciell der linke Lappen; Leib weich, aufgetrieben, tympanitisch; Inguinalgegenden frei, an den Geschlechtstheilen weder Narbe noch Induration; nirgends auf der Haut ein bestehendes, oder Spuren eines früher bestandenen Exanthems.

Die Untersuchung des Larynx ergiebt die Kehlkopfschleimhaut blass, gleichmässig aber unbedeutend geschwollen, fast durchweg, von der unteren Fläche der Epiglottis an bis zu den Stimmbändern herab, mit oberflächlichen kleinen, wenig eiternden Geschwüren besetzt, an der Meso-arytaenoidfalte Wucherungen, von denen

einzelne wie spitze Condylomata mit 3 bis 4 Mm. Höhe hervorragen, gleichfalls oberflächlich exulcerirt; am rechten Taschenbande 2 bis 3 deutlich hervortretende Schleimpapeln von der Grösse einer durchschnittenen kleinen Erbse. Die Schleimhaut der Stimmbänder beiderseits gleichfalls mit oberflächlichen Geschwüren besetzt, die Ränder wie ausgefranzt. Vollständige Aphonie, bei Phonationsversuchen ist aber die Bewegung des Kehlkopfes in seinen einzelnen Theilen vollständig frei; ebenso bestehen absolut keine Schlingbeschwerden, weder bei Einnahme flüssiger noch auch fester Speisen. Bei äusserer Betastung des Kehlkopfes empfindet Pat. keinerlei Schmerzen, wohl treten aber letztere zeitweilig spontan ein.

Pat. klagt über quälenden trockenen Husten, mit grosser Anstrengung werden nur wenige gelblich-weisse, zähe Sputa entleert, die unter dem Mikroskope, neben Schleim- und Eiterkörperchen, Lungenepithel in verschiedenen Stufen der fettigen und myelinen Degeneration und einzelne, kleine, abgebrochene elastische Fasern zeigen. Sonst ist das Allgemeinbefinden des Pat. sehr in Mitleidenschaft gezogen, tägliches Fieber zwischen 38° und 39°, Appetitlosigkeit, schlechter Schlaf, träger Stuhl, zeitweilig treten abundante Schweisse ein, grosse Mattigkeit und starke moralische Depression.

Zu bemerken wäre noch, dass Pat. seit 8 Jahren verheirathet und sein einziges noch lebendes Kind ein gesundes kräftiges Mädchen von 7 Jahren ist. Ein später geborener Sohn starb nach wenigen Monaten — woran? unbekannt.

Aus Gründen, die ich weiter unten bei der Epikrise vorliegenden Falles auseinandersetzen werde, glaubte ich bei der Diagnose der Lungen- und Laryngphthise nicht stehen bleiben zu dürfen, vielmehr schien der Verdacht, dass es sich hier möglicher Weise um eine syphilitische Affection handelte, einigermaassen berechtigt.

Meine diesbezügliche Frage traf Pat. offenbar unerwartet, denn er antwortete mir darauf, dass bis hiezu kein Arzt dieselbe an ihn gerichtet und er daher über diesen Punkt bisher geschwiegen. Er theilte mir nun mit, dass er im Jahre 1870, also vor 9 Jahren und 1 Jahr vor seiner Verheirathung, auf dem gewöhnlichen Wege der Ansteckung einen Chanker acquirirt, einige Wochen darauf secundär (Haut- und Schleimhautsyphiliden) erkrankt wäre und dann eine 4wöchentliche Schmiercur gebraucht, die mit scheinbarer Genesung endete. Nichtsdestoweniger stellte sich einige Jahre später ein nässendes Exanthem auf der Kopfhaut und den Knöcheln der Finger ein, die nach dem Gebrauch von Leberthran und grüner Seife nach längerem Bestande endlich gewichen. Bald darauf habe er seine Stimme verloren und die Krankheit den oben beschriebenen Verlauf genommen. —

Damit hatte der Verdacht auf Syphilis eine wesentliche Stütze gewonnen; ich erklärte dem Pat., dass eine grosse Wahrscheinlichkeit vorläge, dass er syphilitisch wäre und meiner Ansicht nach einer entsprechenden antisyphilitischen Behandlung unterworfen werden müsse, wozu er sich auch bereit erklärte.

Da der Kranke anämisch, überhaupt sehr von Kräften gekommen war, so ordnete ich zunächst eine zweckentsprechende, roborirende Lebensweise an, zugleich mit dem Gebrauche von Jodeisen, später sollte eine Inunctionscur folgen.

Die Cur begann am 15. Jan. Am 17. Jan. sehr hohes Fieber (40,6), Nachtschweisse, grosse Schwäche. Jodeisen fortgelassen, Chinin in grossen Dosen. Unter

dauerndem starkem Fieber und quälendem Husten expectorirt Pat. am 20. erbsen- bis bohnengrosse, rundliche oder ovale, zumeist mit zerfetzter Oberfläche versehene Massen; das zerfetzte Aussehen schien zumeist durch aufgelagerten Faserstoff, Schleim und Eiter bedingt. Das ganze Ansehen, so wie namentlich das hartelastische Anfühlen, das sich auch noch beim Durchschnitt besonders markirte, machte den Eindruck einer vollständig zusammenhängenden Gewebspartie; als solche erwiesen sich die Massen noch mehr im Durchschnitt, der im Ganzen ein weisses, mehr oder minder glattes, an manchen Stellen weicheres Gewebe zu erkennen gab; besonders deutlich erschien dieses Gewebe da, wo auf Schnittflächen die theils schmutzige Masse sich durchzogen von grauen und schwärzlichen, strich- oder netzförmig angeordneten Gewebszügen zeigte; hier gewann man den Eindruck, als wenn das mehr grauliche Gewebe die weissen Massen in sich eingesprengt enthielt, z. Th. durch dieselben verschoben oder selbst verdrängt war. Alle ausgehusteten Partien waren vollkommen luftleer und sanken im Wasser unter. Die sorgfältig gesammelte Menge dieser eigenartigen Expectoration betrug im Gewichte ungefähr 20 Grm. und wurde dieselbe behufs späterer mikroskopischer Untersuchung in Müller'scher Flüssigkeit aufbewahrt. Frisch zerzupfte Präparate liessen unter dem Mikroskope Detritus, Schleim- und Eiterkörperchen, Faserstoff, faseriges Gewebe, Pigmentkörnerzellen und an einzelnen Stellen elastische Fasern in grosser Menge und meist bestimmter Anordnung erkennen.

Sofort nach Entfernung oben beschriebener Massen fühlte Pat. bedeutende subjective Besserung; der Husten wurde geringer, Fieber hörte fast ganz auf, ebenso die Nachtschweisse, Schlaf und Appetit kehrten besser wieder. Physikalisch war an den Lungen keine manifeste Veränderung nachzuweisen, ebenso hatte sich im Kehlkopfbilde absolut nichts geändert. Pat. nahm das Jodeisen wieder auf; im Allgemeinbefinden trat eine geringe, aber stetig fortschreitende Besserung ein und wurde zur Zeit nur eine günstigere Witterung abgewartet, um sofort mit der Inunctionscur zu beginnen.

Um diese Zeit hatte ich Gelegenheit den Pat. meinem hochverehrten Freunde Prof. Sigmund aus Wien vorzustellen, der meine Diagnose vollständig bestätigte und die eingeschlagene Behandlungsweise für durchaus gerechtfertigt erklärte und für die Ausführung derselben mir seinen, aus reicher Erfahrung geschöpften, Rath nicht vorenthielt. Mikroskopische Präparate der in Müller'scher Flüssigkeit aufbewahrten Expectorationsmassen konnte ich ihm damals leider noch nicht vorlegen, da letztere noch zu kurze Zeit darin gelegen.

Am 12. Febr. trat plötzlich wieder sehr heftiges Fieber ein und wiederholte sich genau dieselbe Scene, wie am 20. Jan.; wiederum wurden gegen 20 Grm. derselben oben beschriebenen Masse unter krampfhaftem Husten expectorirt, wiederum trat unmittelbar darauf subjective Besserung ein, ohne dass objectiv weder an den Lungen noch im Kehlkopf sich nachweisbar etwas geändert.

Der Verdacht, dass die unter so eigenthümlichem Krankheitsverlaufe expectorirte Masse eine Neubildung mit dem Sitz in der Lunge und dass diese Neubildung wahrscheinlich eine syphilitische war, lag nahe und in der That waren es nun die, aus der inzwischen genügend erhärteten Expectorationsmasse gewonnenen, mikroskopischen Präparate, die in überraschender, instructiver Weise die Neubildung illu-

strirten und die früher nur aus Wahrscheinlichkeitsgründen gestellte Diagnose nunmehr mit fast zwingender Gewissheit ad oculos demonstrirten.

Der sehr interessante mikroskopische Befund war folgender:

Vor Allem sieht man nur selten deutlich charakterisirtes Lungengewebe; wo es sich findet ist dasselbe mehr oder minder pigmentirt und daran sowohl, wie an den elastischen Faserzügen, die manchmal deutliche Alveolarhöhlen begrenzen, kenntlich. Das Pigment ist schwarz, körnig und liegt entweder frei im Gewebe, oder erfüllt als solches Zellen von mannichfacher Grösse. Die ganze Zeichnung und Anordnung, in der man diese Pigmentanhäufung trifft, entspricht den in den Lungen bekannten Lymphwegen. Dabei erscheint das alveoläre und interalveoläre Gerüstgewebe oft verdickt und zwar durchgehends durch faseriges Bindegewebe, so dass stellenweise die elastischen Fasern verringert oder ganz verschwunden scheinen; doch finden sich an anderen Stellen wieder deutlich schwächere oder stärkere Züge des letzteren. Ausser dieser faserigen Verdickung des interstitiellen Gewebes, das, wie gesagt, nicht selten für sich allein gefunden wird, trifft man dann an anderen, den zahlreichsten Stellen, kleine Rund- und Spindelzellen in dasselbe eingestreut. Die Spindelzellenelemente wie die Faserzüge sind oft als deutliche Bündel zu erkennen, die unregelmässig, in verschiedenen Richtungen sich durchkreuzend, verlaufen. Spindel- und Rundzellen sind bald mehr gleichmässig vertheilt, bald wieder ist die eine Zellenart über die andere prävalirend. Sie werden auch in weniger faserigem Bindegewebe getroffen, ja manches Mal ist von letzterem gar nichts zu sehen. Wieder an anderen Stellen ist die Zwischensubstanz mehr homogen durchscheinend oder, vielleicht unter dem Einflusse der Aufbewahrungsflüssigkeit (Alkohol, Müller'sche Lösung), unregelmässig trübe. Diese Stellen bilden den Uebergang zu der mehr oder minder umschriebenen Anhäufung von Rundzellen, denen keine, oder nur wenige Spindelzellen beigemengt sind. An all' den letztgenannten Stellen trifft man keine deutlichen Alveolen mehr, auch elastische Fasern fehlen hier; der Charakter des Lungengewebes ist verschwunden und überall gewinnt man den Eindruck eines neugebildeten zelligen Gewebes. Erst wieder Nachbarpartien dieser Stellen mit deutlich geschlängelten und verzweigten, doppelt contourirten, elastischen Fasern, ihre stellenweise deutliche Pigmentirung und vor Allem wieder die alveoläre Anordnung lassen erkennen, dass die Bildung im Lungengewebe sich entwickelt hat. Viele der Alveolen scheinen unter dem Druck des zellig oder sonst veränderten Zwischengewebes zu Grunde gegangen, die noch erhaltenen meist kleiner als normal und zwar, wie sich sofort herausstellt, auf Kosten der Vorgänge im interalveolären Gebiete. Wo sie vorhanden, sind sie auch nicht mit Luft gefüllt, sondern compact durch Ausfüllung mit epitheloiden (Endothel-) Zellen, die vergrössert, oft auch mit vergrössertem Kerne versehen erscheinen. An anderen Stellen zeigt sich der Inhalt der Alveolen als eine durch Zerfall oder Degeneration veränderte, zusammengesinterte, mehr oder minder formlose, kernuntermischte Masse.

Neben den oben genannten interstitiellen Befunden sind dann noch die Fett- und Eiweissmolecüle (letztere meist in Essigsäure sich lösend) zu erwähnen, ferner stellenweise grössere oder kleinere Zellen, wohl von Epithelien oder weissen Blutkörperchen herrührend, sowie atrophische und fettig entartete Zellen und Zellenderivate, Kerne, spärliches Myelin etc. Besonders deutlich findet man dann noch

manches Mal grössere und kleinere Gefässe quer, schräg oder längs getroffen. Hier und da scheint ihre Wand verdickt, meist faserig oder doch kaum durch erheblich vermehrte Zellenanhäufung. Dagegen sind namentlich die mit veränderter, dicker oder auch glänzender Wandung versehenen kleineren Gefässe und Capillaren mit rothem Blut oder kleinen Zellen (weissen Blutkörpern) erfüllt, dadurch stellenweise erweitert und so als solidere mit Wandung versehene Zapfen bemerkbar. Auf vollen Querschnitten täuschen sie oft Riesenzellen in den Gefässen vor, namentlich wo nicht doch stellenweise rothe Blutkörper oder Zerfallsstücke von solchen dazwischen liegen. Doch sind vereinzelte Riesenzellen in dem zellig infiltrirten Zwischengewebe hie und da unzweifelhaft vorhanden, ohne dass um sie herum die für den Tuberkel meist beschriebene Zellenanordnung bemerkbar wäre. Das Protoplasma dieser Riesenzellen ist unregelmässig getrübt, von ihm ausgehende Fortsätze sind nirgends zu bemerken. Die Anordnung der 4 bis 9 Kerne ist nirgends eine ausschliesslich excentrische. Während an den Gefässen meist nur Zunahme faserigen Bindegewebes bemerkbar ist, trifft man an den wenigen gefundenen kleinsten Bronchien, ausser letzterem, stellenweise Rundzellenhäufung, meist in Räumen, die für Lymphwege zu halten sind; wenigstens berechtigen zu letzterer Auffassung Bilder, die, mit Ausnahme der verschiedenen Zellformen, sonst wie bei dem secundären, auf dem Lymphwege sich fortpflanzenden Krebe in der Lunge erscheinen.

Die Masse, welche meist allseitig die ausgehusteten Stücke umgiebt, erweist sich verschieden von dem oben beschriebener Gewebe. Oft ist es nur als unregelmässiges Gewirr von Fasern oder hie und da breiten Balken zu erkennen; in Essigsäure quillt es auf und es treten dann die Kerne von weissen Blutkörpern, die in ihm oder in den Lücken bei netzförmiger Anordnung desselben liegen, deutlicher hervor. Manchmal sieht man auch nur Eiterkörperchen mit abgespaltenen Kernen, feinkörnige (käsige oder nekrotische?) Zerfallsmasse, die aus Fett und Eiweissmolecülen besteht. — Färbungen mit Carmin, Hämatoxylin und Anilin lassen überall die frischen, neugebildeten Zellenkerne im oben beschriebenen Gewebe oder in der Umhüllungsmasse deutlich hervortreten, während die Zerfallsproducte wie auch der Faserstoff undeutlich oder schmutzig hierbei erscheinen. Durch diese Färbung und ihre Unterschiede markirt sich auch manchmal besonders schön, wo im erstbeschriebenen Gewebe Zerfall neben Zellbildung erscheint.

Ende Februar wurde nun mit der Inunctionscur in der Weise begonnen, dass Pat. an jedem 2. Tage 2,0 Grm. Hg.-Salbe eingerieben wurde, mit gleichzeitigem innerlichem Gebrauche von Jodkali. Die ausführliche Beschreibung der Cur selbst glaube ich füglich übergehen zu können, da sie sonst in allbekannter Weise durchgeführt wurde und bemerke nur, dass Pat. im Ganzen 40 Einreibungen gemacht, dieselben ausgezeichnet vertrug und dabei überraschend schnell reconvalescirte. Schon nach 15 Einreibungen, gegen Ende März, war Pat. wie umgewandelt; sein Aussehen wurde ein ganz anderes, er bekam eine gesunde Farbe, der unnatürlich entwickelte Pan. adipos. schwand allmählich, er fühlte sich kräftiger, der Husten wurde bedeutend geringer, Schlaf, Appetit wurden besser, Verdauung normal; ohne zu ermüden wurden grössere Spaziergänge gemacht und es kehrten der frühere Lebensmuth und Heiterkeit zurück, um so mehr als nun auch die Aphonie schwand

und die Stimme allmählich, wenn auch noch heiser, wieder hervortrat, eine Besserung, die er als Advocat begreiflicher Weise mit ganz besonderer Freude begrüsste.

Die objective Untersuchung ergab in den Lungen um diese Zeit zwar noch nahezu denselben Dämpfungsbezirk, aber Rasselgeräusche, namentlich consonirende, waren nur noch sehr spärlich zu finden. Manifester war die Besserung im Larynx. Hier sah man fast sämmtliche Geschwüre, die, wie oben angegeben, nur oberflächliche waren, geheilt, die Schleimpapeln auf dem rechten Taschenband sichtlich auf ein geringeres Lumen reducirt. Auf der Mesoarytaenoidfalte bestanden noch die bindegewebigen Wucherungen und die Stimmbänder zeigten sich noch geröthet, verdickt, mit unebenem inneren Rande. — Nach weiteren 15 Einreibungen war das Allgemeinbefinden ausgezeichnet, der Dämpfungsbezirk rechts hinten deutlich verkleinert, keine Rasselgeräusche mehr, nur war an dieser Stelle etwas undeutliches Respirationsgeräusch mit etwas hauchendem Exspirium zurückgeblieben. Der Kehlkopf, mit Ausnahme einer leichten Verdickung der Stimmbänder, vollständig normal, die Stimme sehr viel reiner, so dass Pat. längere Gedichte laut declamiren und unschön singen konnte.

Zur Sicherung des gewonnenen Curerfolges brauchte Pat. noch einige Zeit Jodkali, später, auf eigenes dringendes Verlangen, noch 10 Einreibungen und verliess Anfang Mai kräftig und anscheinend vollkommen gesund Mentone. Zur Nachcur wurde ein mehrwöchentlicher Aufenthalt in Krankenheil während der Sommermonate gerathen.

Später im Sommer sah ich Pat. in München wieder. Er klagte über etwas Reizhusten und mehr Heiserkeit bei sehr gutem Allgemeinbefinden. Laryngoskopisch wurde nur leichte Röthung und Schwellung der Stimmbänder constatirt und mit Touchirungen einer leichten Lapislösung bald beseitigt.

Aus brieflichen Nachrichten trage ich Folgendes, diesen Fall noch mehr Charakterisirende, nach.

Ende August desselben Jahres stellte sich bei Pat. unter Fieber Hämoptoë ein. Die ärztliche Untersuchung ergab wieder eine begrenzte Lungenentzündung. Wiederum eine Inunctionscur von 40 Einreibungen (die jedesmalige Quantität Hg. wird nicht angegeben) und wiederum vollständige Reconvalescenz. Aus dem resp. Brief des Pat., der ausführlich Krankheit, Cur und Ausgang derselben beschreibt, gebe ich folgenden Passus wörtlich: Ich bin jetzt wieder frisch, fröhlich und freudig in meinem Berufe, dabei von einer Energie und Zähigkeit, die ich früher nie besessen und die mich selbst überrascht. Ich komme mir ganz stolz vor, wenn ich im grossen Rathssaale mit tönender Stimme etc. etc.

Blicken wir epikritisch auf vorliegenden Fall zurück, so bietet er uns nicht nur in klinischer, sondern hauptsächlich in histologischer Beziehung höchst interessante Momente, die in ihren Consequenzen um so mehr practisch verwerthet zu werden verdienen, als meiner Erfahrung nach solche Fälle viel häufiger, freilich ohne diese Expectoration, als man bisher angenommen, vorkommen und unter dem Bilde einer Lungenphthise meist verkannt werden.

Bei oberflächlicher Untersuchung repräsentirt er einen von den Fällen von Lungenphthise, wie man ihn in der Phthisenpraxis sehr häufig zu finden gewohnt ist. — Ein chronisch Jahre lang bestehender Katarrh der Lungen exacerbirt unter Mitleidenschaft des Allgemeinbefindens; Patient wird allmählich schwächer, anämisch, die physiologischen Functionen treten aus dem Gleichgewicht, vielleicht tritt zeitweise leichte Fieberbewegung dazu; nach relativ kürzerer oder längerer Zeit erkrankt der Larynx, es tritt Heiserkeit, schliesslich Aphonie hinzu. Die physikalische Untersuchung erweist einen umgrenzten Infiltrationsheerd in den Lungen, das Laryngoskop einen mehr oder weniger ausgebreiteten Ulcerationsprozess der Schleimhaut des Kehlkopfinnern und da hereditäre Anlage, hectisches Fieber, Abmagerung für die Diagnose keine conditio sine qua non bietet, so scheint der phthisische Prozess ausser Zweifel.

Welche Momente berechtigen nun hier, bevor noch die mehr entscheidende Frage über das Vorhandensein einer früheren specifischen Infection gethan worden, zur Annahme der Möglichkeit einer syphilitischen Affection.

Zunächst musste bei dem schon Jahre lang sich vorbereitenden und schliesslich offenbar in ernsterer Form sich entscheidenden Lungen- und Kehlkopfleiden die Körperfülle, welche in einer auffallenden Entwicklung des Pan. adipos. seinen Grund hatte, zugleich mit der blassen, schmutzig-grauen, kachectischen Färbung der Haut auffallen; bei inveterirter Syphilis bekanntlich eine häufige Erscheinung, sehr selten bei chronischer Lungenphthise, namentlich wo es sich schon um destructive Prozesse handelt und das Gegentheil gewöhnlich eintritt, d. h. Schwund des Fettpolsters, Abmagerung.

Ferner war es der Sitz der Lungenerkrankung, der mit die Wahrscheinlichkeits-Diagnose auf Lungensyphilis einigermaassen stützte: ein umschriebener, percutorisch deutlich abgrenzbarer Infiltrationsheerd in der Gegend des unteren rechten Scapulawinkels, also dem rechten mittleren Lungenlappen entsprechend, bekanntlich eine Stelle der Prädilection für Lungensyphilis nach den neueren Angaben in der Literatur (Fournier, Grandvillier etc.) bei vollständig freien Lungenspitzen und Oberlappen.

Mehr aber noch als die beiden eben angegebenen Momente forderte der laryngoskopische Befund zu einer genaueren Diffe-

renzialdiagnose auf und bestärkte in indirecter Weise die Annahme einer Lungensyphilis.

Bekanntlich herrscht über das Wesen der Kehlkopfphthise, bei gleichzeitiger Anwesenheit tuberculöser oder überhaupt phthisischer Prozesse in den Lungen, sowohl unter pathologischen Anatomen wie auch Klinikern, die auffallendste Controverse. Während die einen die Entstehung und Verlauf derselben auf ausschliesslich tuberculösen Boden versetzen, geben andere die Entwicklung derselben auch aus katarrhalisch entzündlichen Prozessen zu, während wieder andere nur die letztere Form gesehen haben wollen und Tuberkeln des Larynx überhaupt läugnen. Am bezeichnendsten wird diese Controverse damit illustrirt, dass unter den pathologischen Anatomen Virchow z. B. den phthisischen Larynx als geeignetstes Object für das Studium der Tuberkel überhaupt empfiehlt, während andere, namentlich Rindfleisch, vergebens in demselben nach Tuberkeln suchen. Aehnliches begegnen wir auch bei namhaften Klinikern und brauche ich nur an den diametral entgegengesetzten Standpunkt zu erinnern, den in dieser Frage z. B. Ruehle und Ziemssen einnehmen.

Woher nun diese crasse Meinungsverschiedenheit?

In Berücksichtigung dessen, dass wir, als Vertreter der verschiedenen Ansichten, sowohl unter den pathologischen Anatomen, wie auch Klinikern, die bedeutendsten Männer der Wissenschaft finden, so dürfen wir eo ipso, um so mehr als es sich hier keinenfalls um ein wissenschaftlich nicht zu überwindendes Material handelt, nicht an oberflächliche kritiklose Untersuchung denken, sondern die Lösung dieses Räthsels dürfte man vielleicht darin suchen dürfen, dass es sich zufällig um ganz verschiedenes Untersuchungsmaterial gehandelt. Es ist wohl anzunehmen, dass das grösste Material zu den diesbezüglichen Untersuchungen den resp. Forschern Kliniken und Krankenhäuser, mit ihren meist schweren, weit vorgeschrittenen Phthisenfällen geliefert, während andererseits die leichteren, weniger weit vorgeschrittenen, wie sie die Privatpraxis in so grosser Zahl und klimatische Kurorte namentlich vorweisen und bei denen Larynxphthise, aus katarrhalisch-entzündlichen Prozessen entstanden, als Begleiterscheinung von Lungenphthisis, nicht zu selten sich finden, zu wenig Berücksichtigung erfahren.

Meine langjährige Erfahrung in einer fast ausschliesslichen

Phthisenpraxis hat mich gelehrt, dass entschieden beide Formen bestehen, wenngleich zugegeben werden muss, dass die tuberculöse bei weitem die häufigere ist.

Es ist hier nicht der Ort auf diese Controverse näher einzugehen, den pathologischen Boden der Larynxphthise wissenschaftlich genauer zu besprechen, für den uns hier beschäftigenden speciellen Fall genügt es zunächst, auf die Erfahrung aufmerksam zu machen, dass jedenfalls ausgebreitete, fast die ganze Schleimhaut des Kehlkopfinnern treffende, Ulcerationsprozesse, auf welchem pathologischen Boden sie immerhin fussen mögen, bei Phthisikern fast nur in den letzten Stadien der Erkrankung, wo colliquative Erscheinungen den ganzen Organismus bereits der Auflösung entgegenführen, beobachtet worden, ohne zur Heilung zu tendiren — gewissermaassen Vorboten des nahe bevorstehenden Todes sind, aber dass dieselben auch dann, wenigstens meiner Erfahrung nach, nie nur oberflächlich verlaufen, sondern, dass in solchen Fällen regelmässig an einzelnen Stellen, namentlich auf Aryhöckern, Taschenbändern etc., die Entzündung tiefer gelegene Gewebe trifft, begrenzte Infiltrationsheerde setzt und damit Rigidität der resp. Theile, und fast immer Beeinträchtigung der Beweglichkeit des Larynx in seinen einzelnen Theilen zur Folge hat.

In unserem Falle finden wir dagegen einen relativ noch kräftig constituirten Körper, bei ziemlichem Gleichgewichte der physiologischen Functionen und aus dem St. praes. haben wir erfahren, dass trotz der weit ausgebreiteten Geschwürsbildung im Larynx nirgends eine dem Auge bemerkbare Functionsstörung des bei Phonationsversuchen sehr beweglichen Organs zu constatiren war, also tiefer greifende Entzündungen, selbst nur partielle, ausgeschlossen werden durften.

Zwar haben wir andererseits keine, die syphilitische Erkrankung des Larynx bestimmt charakterisirenden, Erscheinungen, namentlich fehlen die von Prof. Schnitzler in Wien in jüngster Zeit ganz besonders betonten nach Sitz und Form charakterisirten tief greigreifenden Geschwüre mit speckigem Grunde und ausgezackten Rändern oder ihre Folgen (bei eventueller Heilung, Narbenbildung etc.), die in seinen Fällen hauptsächlich die Diagnose auf Lungensyphilis stützen, wohl aber finden wir die einigermaassen verdächtigen Schleimpapeln (gummata?) auf dem rechten Taschenbande neben

den an Condylomata erinnernden bindegewebigen Wucherungen auf der Mesoarytaenoidfalte, Erscheinungen, die, bei durch oben angeführte Gründe einigermaassen berechtigtem Ausschlusse der Larynxphthise, an die Möglichkeit einer syphilitischen Affection denken liessen.

Die oben ausgeführten Gründe berechtigten also die Frage nach einer etwa früher vorhanden gewesenen syphilitischen Infection, welche, wie wir wissen, von dem Patienten auch bestätigt wird. Eine antisyphilitische Behandlung wird eingeleitet und unter derselben tritt bald die Expectoration von Massen ein, die schon makroskopisch den Eindruck von durch Demarcation abgelösten Gewebspartien machen, aber namentlich in der mikroskopischen Untersuchung derselben der Diagnose auf Lungensyphilis eine neue und zwar wichtigste Stütze geben.

Resümiren wir den durch letztere gegebenen Befund, so ist vor Allem die unzweifelhafte Natur von Lungengewebe hervorzuheben, in dessen interstitiellem Gewebe vornehmlich namhafte Veränderungen nachweisbar waren. Als solche sah man entweder Zunahme von mehr faserigem Gewebe oder noch häufiger zellige Neubildung und zwar in Form von Rund- und Spindelzellen. Hiebei waren beide Zellenarten bald mehr gleichmässig vertheilt, bald war nur eine zahlreicher oder gar nur ausschliesslich vorhanden. Hie und da schien diese Zellenanhäufung mehr oder minder circumscript, manchmal sogar von glänzenden, fibrösen Zonen umgeben. Die Alveolen waren entweder völlig verschwunden oder verkleinert und wo vorhanden mit verschieden grossen Zellen oder Zellenderivaten (desquamirten Epithelien), nie mit Luft gefüllt. An vielen Gefässen, wie an den wenig sich vorfindenden kleinen Bronchialwandungen, sah man hie und da Veränderungen durch Verdickung, an letzteren sogar durch kleinzellige Anhäufung. Endlich fand man Blutextravasate, Veränderungen des ergossenen Blutes, (käsig) zerfallene Gewebspartien und narbige, pigmentirte Stellen. Nur die letzteren erinnerten an den bei phthisischen und tuberculösen Lungen so häufigen Befund von käsigem und cirrhotischem Gewebe, der übrigens bekanntlich in derselben Weise auch bei syphilitischen Prozessen sich manifestiren kann. Bleibt also auch für letztere die Diagnose, ob Syphilis oder Tuberculosis, zweifelhaft, so ist es doch ganz anders bei dem durch kleinzellige Neubildung ausgezeichneten

interstitiellen Befund. Die einzelne Zelle als solche hat zwar, wie wir wissen, nichts specifisch Kenntliches an sich; aber die ganze Erscheinung, in der sich die zellige Neubildung zeigt, hat nirgends den für die Tuberculose oder die interstitiellen phthisischen Prozesse (Desquamativ-Pneumonie etc.) gekannten Charakter. Ueberall werden wir vielmehr an die Neubildung gemahnt, wie sie im Verlaufe von Syphilis als Gummata, Condylomata etc. bekannt sind. Dabei erinnern sie vollständig an die in der Leiche von Henoch, Klob, Pavlinoff, Vogt etc. constatirten und auch, nach der vorgenommenen mikroskopischen Analyse, als syphilitisch gedeuteten Lungenbefunde, namentlich deren interstitiellen Veränderungen. Selbst wenn Anamnese, Coincidenz mit anderen syphilitischen Phänomenen (recidivirende Lungen und Larynxerscheinungen) etc. nicht so gewichtig mit für die Diagnose auf Syphilis einträten, mussten wir in dem constatirten Befunde der ausgehusteten grösseren Gewebsmassen an dieser festhalten. Es kommen zwar bei anderen Lungenprozessen (Brand, käsige, nekrotisirende [Desquamativ-] Pneumonie) in seltenen Fällen grössere Gewebsablösungen und Ausstossen derselben durch benachbarte Bronchien vor, aber alle diese zeigen dann in Allem das getreue Bild des in ihnen vorhandenen und meist auch ihre Ausstossung veranlassenden käsigen, brandigen etc. Prozesses. Hier aber war ein gut erhaltenes, stellenweise noch wenig verändertes, neugebildetes Gewebe vorhanden, das den in ihm Statt gehabten Prozess oft noch mit allen Einzelheiten zu erkennen gab, und dieses lässt sich bei gründlicher kritischer Ueberlegung durch Ausschluss aller sonst in den Lungen bekannter Prozesse nicht anders, als auf Syphilis und zwar in der Hauptsache als syphilitischer Gummabildung, in theils käsigem, theils interstitiell sonst entzündlich verändertem Lungengewebe deuten. Den Eindruck einer Neubildung bekamen, was ich zur Stütze meiner Deutung beifügen will, specielle Fachgelehrte, die wie z. B. Klebs bei erstmaliger Besichtigung der Präparate sich dahin aussprachen.

Uebrigens wird schliesslich jeder Zweifel an die Richtigkeit der Diagnose auf Lungensyphilis durch den Erfolg der Behandlung zwar auf indirecte, aber doch überzeugende Weise beseitigt. Patient verträgt nicht nur die eingreifende Inunctionscur sehr gut, sondern reconvalescirt auch rasch und vollständig. Noch mehr — ein nach Monaten eintretendes Recidiv, wiederum zunächst in den Lungen

auftretend, wird nochmals durch eine kräftige Inunctionscur beseitigt und zwar, soweit ich durch spätere Mittheilungen erfahren, bleibend beseitigt.

Wenn nun auch vorliegender Fall in seinem eigenartigen Verlaufe zu den seltenen Vorkommnissen in der Praxis gerechnet werden muss und schon als solcher eine Veröffentlichung wohl rechtfertigt, so ist doch andererseits mit seiner Mittheilung ausserdem der Zweck verbunden, überhaupt auf die relative Häufigkeit der Lungensyphilis, die so oft unter mannichfachen Bildern der Phthise verkannt wird und schon manche Opfer gefordert, aufmerksam gemacht zu haben.

Die Literatur über Lungensyphilis ist keine sehr umfangreiche; pathologisch-anatomisch hat sie ihre gründliche Bearbeitung gefunden, die klinische, als eigenartige in sich abgeschlossene Krankheitsform, bietet, wie gesagt, aus nahe liegenden Gründen zu grosse Schwierigkeiten. In jüngster Zeit hat Prof. Schnitzler in Wien es versucht, derselben einen klinischen Rahmen zu geben, ohne aber, meiner Ansicht nach, diese Schwierigkeiten überwunden zu haben. Die Diagnose seiner, sonst sehr interessanten, Fälle stützt sich nur sehr vage auf die von Seiten der erkrankten Lunge gegebenen Symptome, sondern entscheidend nur auf die für die syphilitische Affection ganz charakteristischen Erscheinungen im Larynx; es ist eben eine Diagnose ex juvantibus et nocentibus, die beispielsweise in unserem Falle von nur untergeordneter Bedeutung gewesen wäre. Nichtsdestoweniger hat Prof. Schnitzler das grosse Verdienst, der Lungensyphilis die Aufmerksamkeit der practischen Aerzte in sehr interessanter Form zugewandt zu haben.

XXVIII.

Zwei Fälle von Defect im Septum ventriculorum nebst Verengerung der Lungenarterienbahn.

Mitgetheilt von Prof. J. Orth
in Göttingen.

Diejenigen angeborenen Missbildungen des Herzens, bei welchen zu gleicher Zeit ein defectes Ventrikelseptum und eine Verengerung der Lungenarterienbahn (einschliesslich des Conus pulmonalis) vorhanden ist, haben von jeher das Interesse der Forscher in hervorragendem Maasse in Anspruch genommen, grade sie haben ganz besonders zu Erklärungsversuchen herausgefordert und zur Aufstellung verschiedener Theorien Veranlassung gegeben. Es drehte sich die Discussion vor allen Dingen um die beiden Fragen: 1) ob die Veränderungen am Herzen als die Folge eines in sehr früher fötaler Zeit aufgetretenen pathologischen Prozesses oder als einfache Bildungsfehler zu betrachten seien, und 2) welche Beziehungen zwischen dem Scheidewanddefect und der Störung in der Lungenarterienbahn bestehen, ob beide gleichwerthige Veränderungen seien oder ob die eine die andere bedinge. Durch die letzte Arbeit unseres Altmeisters Rokitansky, „Die Defecte der Scheidewände des Herzens“, in welcher neben zahlreichen pathologischen Beobachtungen auch die Resultate eigener eingehender embryologischer Untersuchungen niedergelegt sind, ist die Angelegenheit wohl definitiv zu Ungunsten derjenigen, ursprünglich durch Rokitansky selbst gestützten Ansicht entschieden worden, nach welcher in der Stenose oder Atresie der Lungenarterienbahn der Effect einer fötalen Endo- und Myocarditis und in dem Septumdefect die nothwendige Folge der durch jene Stenose bedingten Stauung des Blutes im rechten Ventrikel zu sehen sei. Da das Septum sich am Ende des 2. Fötalmonats vollständig entwickelt, so musste man, um durch Blutstauung und Druckerhöhung im rechten Ventrikel die Behinderung des Septumschlusses erklären zu können, die Endocarditis an der Lungenarterienbahn bereits in den Anfang des 2. Monats ver-

setzen. Rokitansky hat dem gegenüber die Ansicht mit Glück vertheidigt, dass man es hier ausschliesslich mit einem primären Bildungsfehler und seinen Folgen zu thun habe, einem Bildungsfehler, der in nichts anderem als einer abnormen Lagerung des Septum trunci arteriosi communis zu suchen sei.

Es wird gestattet sein, zur Förderung des Verständnisses mit kurzen Worten das Wichtigste über die Entwicklung des Septum ventriculorum, wie sie durch Rokitansky festgestellt worden ist, zusammenzufassen.

Bei Hühnerembryonen hat sich am Anfang des dritten Brüttages das einfache Ostium atrio-ventriculare durch 2 Wülste, die Lindes'schen Atrioventricularlippen, welche von der vorderen und hinteren Wand transversal hervorwachsen, in der Mitte verengt und es ist damit die Bildung der beiden definitiven Ostia atrioventricularia vorbereitet, die später dadurch zu Stande kommt, dass die mittleren Abschnitte der beiden Lippen mit einander verwachsen. Gegen Ende dieses (3.) Tages entsteht das Septum ventriculorum als eine aus den Fleischbalken der Kammer hervorwachsende Leiste, welche längs der inneren Kammerfläche als hinterer Septumschenkel zu der hinteren, als vorderer zu der vorderen Atrioventricularlippe und zwar an dieser mehr nach rechts verläuft, im Ganzen in einer Ebene mit dem schon angelegten, ebenfalls zweischenkeligen Vorhofsseptum. Während dieses sich später ganz schliesst, bleibt in dem Sept. ventr. oben ein Defect, der, wie zuerst Lindes gezeigt und Rokitansky bestätigt hat, zum Ostium aorticum wird. — Der Truncus arter. comm. ist durch Zurückbleiben im Wachsthum deutlich von dem Ventrikel abgesetzt, von dessen rechter oberer Seite er abgeht. Der vordere Septumschenkel setzt sich an der linken und hinteren Wand des Truncus an, als deren Fortsetzung er erscheint, so dass die Oeffnung des Truncus ganz in den rechten Ventrikel hineingelangt und die im Septum ventr. vorhandene Lücke, die nach vorn von dem vorderen Septumschenkel begrenzt wird, unter den hinteren Theil des Truncus zu liegen kommt. Mittlerweile beginnt auch die Theilung des Truncus durch ein Septum, welches von der Ansatzstelle des Sept. ventr. aus von links hinten nach vorn rechts wächst und dadurch ein kleines vorderes Rohr (Pulmonalis) und ein grösseres hinteres (Aorta) abtrennt, welche jedoch beide an ihrem Ursprung, wo das Septum endet, noch mit

einander communiciren. Durch einen wulstartigen Fortsatz, der von dem vorderen Ventrikelseptum ausgeht und längs des Sept. trunci von hinten links nach vorn rechts herumwächst, wird diese Communication allmählich vollkommen geschlossen, so dass dann von diesem hinteren und oberen Theil des Septum die Aortenwurzel nach vorn und rechts begrenzt wird. Unterdess haben sich die nicht verwachsenen rechten Enden der Atrioventricularlippen von oben her über die Lücke im Septum ventriculorum, die durch weitere Verwachsung der hinteren Lippe mit dem hinteren Septumschenkel bereits mehr nach vorn gedrängt und verengt worden ist, herübergelegt wie etwa die Klappe an einem Rock sich über den Taschenschlitz herüberlegt. Indem nun die Ränder der Lippen bis auf ein kleineres vorderes Stück mit dem unteren Rand der Lücke verwachsen, wird diese fast ganz gegen den rechten Ventrikel geschlossen und sobald sich nun die vorderen Theile der Lippe mit dem am Sept. trunci hergewachsenen Theil des vorderen Septums vereinigt haben, dann ist dieser Verschluss perfect geworden, dann ist aber auch die Aortenwurzel an ihrer hinteren und rechten Seite begrenzt. Damit ist das Lumen der Aorta nur noch mit dem linken Ventrikel und zwar durch die Lücke im Septum in Verbindung, welche so zu dem Ostium aorticum geworden ist.

Indem ich mich nun dazu wende, mitzutheilen, welche Anwendung Rokitansky von diesen embryologischen Thatsachen für die Erklärung der uns beschäftigenden Missbildung machte, muss ich zunächst hervorheben, dass in allen bis dahin bekannt gewordenen Fällen (mit einer einzigen, von Rokitansky selbst beobachteten Ausnahme, über die ich alsbald noch weitere Mittheilungen zu machen haben werde) neben dem Septumdefect eine Abnormität in der gegenseitigen Stellung der beiden grossen Arterien vorhanden ist, welche bis auf Halbertsma nur wenig gewürdigt wurde, obwohl sie doch regelmässiger vorkommt, als die Verengerung des Lungenarterienostiums und der Lungenarterie selbst, indem sie selbst in den Fällen mit normal weiter und entwickelter Lungenarterie nicht fehlt, d. i. nehmlich eine Verschiebung der Aorta nach rechts, deren Grad zwar schwanken kann, die aber, wie gesagt, in den bisher bekannt gewordenen Fällen nie fehlte. Grade auf sie legte nun Rokitansky das Hauptgewicht, indem er ausführt, dass eine normale Entwicklung oder, genauer gesagt, eine Verschiebung

des Septum trunci arteriosi, durch welche die Aorta mehr nach rechts gelagert wird, die einzige primäre Veränderung sei, die alle übrigen nothwendigerweise im Gefolge habe. Zunächst den Defect im Septum ventriculorum, der dadurch entsteht, dass in Folge der abnormen Lage des Septum trunci der von dem vorderen Schenkel des Sept. ventr. hervorwachsende Theil jenes nicht erreicht. Daraus folgt, dass die seitherige Annahme, dass der Septumdefect vorzugsweise die Pars membranacea als die dünnste Stelle betreffe, nicht richtig ist, dass vielmehr der hintere Theil des vorderen Septum betroffen ist, welcher nach vorn von der Pars membranacea gelegen ist. In der That lässt sich fast stets an der hinteren Begrenzung des Septumdefects die Pars membranacea noch nachweisen.

Weiterhin deducirt Rokitansky, dass wegen des Mangels desjenigen Theiles des Septum ventr., welcher sich zwischen die beiden Arterienwurzeln einschieben und damit auch an der Bildung des Conus arteriosus dexter theilnehmen sollte, die Bildung dieses Conus selbst eine ungenügende werden muss, weil er nur aus dem Fleische des rechten Ventrikels besteht und dieses nicht mit dem hinteren Theile des vorderen Septums die Excursion um den vorderen und rechten Theil der Aortenwurzel beschreibt, sondern schon vorher scharf rechtwinklig nach rechts und vorn umbiegt. Daraus ergiebt sich also, dass eine Verengerung des Conus pulm., die sich besonders in dem Mangel des trichterförmigen Uebergangs des Sinus ventriculi in den Conus zu erkennen giebt (nebst noch anderen, weniger wichtigen Veränderungen) für diese Septumdefecte typisch ist und dass sie an sich zu der Ausbildung der Pulmonalis und ihres Ostiums gar keine Beziehungen hat, sondern lediglich von der abnormen Lagerung derselben nach links abhängt. So erklärt es sich, dass der enge Conus auch jenen Fällen nicht fehlt, bei welchen die Pulmonalis und ihr Ostium normale Weite und Entwicklung besitzen. Indess ist es einleuchtend, dass die Conusverengerung um so stärker sein muss, je mehr zu gleicher Zeit, wie das meistens der Fall ist, die Pulmonalis nicht blos verlagert, sondern auch verengt ist. Eine Verengerung derselben muss aber entstehen, wenn das Septum trunci nicht blos von seiner Richtung abweicht, sondern auch zugleich näher der einen Wand liegt; in der Regel ist das die Pulmonaliswand, so dass dann das Lumen der Aorta weiter wird auf Kosten des Lumens der Pulmonalis.

Diese Enge kann ebenso wie die des Conus späterhin durch entzündliche Prozesse, die sich secundär hier etabliren, am Conus auch durch Hypertrophie der Musculatur, ferner durch thrombotische Vorgänge noch weiter bis zur Atresie gesteigert waren, die indess auch primär sein kann.

Somit also wären die Hauptveränderungen, welche man bei Stenose der Lungenarterienbahn mit Septumdefect findet, einheitlich erklärt, nehmlich die Rechtslage der Aorta als das primäre, der Defect des hinteren Theiles des vorderen Septum ventr., die abnorme Bildung und Verengerung des Conus pulm., sowie die so häufige gleichzeitige Stenose oder Atresie der Lungenarterie.

Neben diesen Hauptveränderungen finden sich nun aber noch verschiedene andere, die zwar weniger wichtig sind, die ich aber doch noch kurz erwähnen muss, da ich bei der Besprechung der später mitzutheilenden Fälle darauf Bezug nehmen muss. Zunächst hob Rokitansky hervor und dies wurde von Assmuss u. A. bestätigt, dass die Aorta ausser einer Rechtslagerung auch noch eine gewisse Drehung nach links erlitten habe, so dass die hintere Klappe merklich nach rechts, die rechte sammt der Art. coron. dextr. nach vorn gerückt ist; ferner erwähnt er in Bezug auf die Verhältnisse des Defectes im Septum zu der Umgebung, dass derselbe rechts von dem vorderen Zipfel der Tricuspidalis gedeckt werde, was davon herrühre, dass das Ost. ven. dextr. hinter der vor dasselbe gerathenen Aorta lagere, wodurch der vordere Zipfel nach innen gerückt sei, endlich gedenkt er der veränderten Stellung des Sept. ventr. zu dem Aortenlumen: während, wenn man an einem normalen Herzen einen ähnlichen Defect in dem Ventrikelseptum anbringt, höchstens der die rechte Klappe befassende Antheil der Aorta, d. i. höchstens ein Drittheil ihres Ostiums in den rechten Ventrikel, der übrige, weit grössere Theil in den linken fiele, fällt bei dem angeborenen Defect ein weit grösserer Antheil, mindestens die Hälfte des Aortenostiums auf den rechten Ventrikel.

Während meiner Thätigkeit in Göttingen habe ich kurz hinter einander zwei Fälle von Septumdefect mit Verengerung der Lungenarterienbahn zu untersuchen Gelegenheit gehabt, von welchen der erste durchaus mit der von Rokitansky gegebenen Schilderung übereinstimmt, so dass ich kein Bedenken trage, auch die Roki-

tansky'sche Erklärung (mit einer später zu erörternden Einschränkung) für denselben anzunehmen. Der Fall ist folgender:

Knabe von 9 Jahren, bei dem eine Atresia ani bald nach der Geburt mit Glück operirt worden war. Tod an allgemeiner Tuberculose. Sehr magere Leiche mit intensiv cyanotischen Fingerspitzen; in der Bauchhöhle etwa 100 Ccm. hydropische Flüssigkeit, auch die Herzbeutelflüssigkeit vermehrt. Das Herz im Ganzen vergrössert, die Ursprungsstellen der beiden grossen Arterien in der Weise verschoben, dass sie weniger hinter als neben einander liegen und zwar die Pulmonalis nach links, die Aorta nach rechts. Der rechte Ventrikel ist beträchtlich hypertrophisch und auch dilatirt; die Dicke der Wand (ohne die Trabekel) beträgt im Mittel 8 Mm., während die des linken unten 4, oben 7 Mm. beträgt. In auffälligster Weise sind rechts die Trabekel und Papillarmuskeln verdickt. Vorzugsweise diese Theile, aber auch die übrige Musculatur zeigt deutliche gelbe Fleckung, links mehr wie rechts. Der Conus pulmonalis ist fast gänzlich geschwunden; nur eine an ihrer Basis kaum die Spitze des kleinen Fingers aufnehmende, schwach trichterförmig nach oben sich zuspitzende Ausbuchtung der Ventrikelhöhle von 8 Mm. Länge deutet ihn an. Das Endocard ist an diesem rudimentären Conus verdickt, aber die darunter liegende Musculatur intact. Die Pulmonalis ist an ihrem Ursprung verschmälert, ihr Umfang beträgt dicht über den Klappen circa 3½ Cm. gegen 5½ Aortenumfang; ihre Wanddicke ist noch nicht ganz ½ Mm. gegen 1 Mm. bei der Aorta. Die Pulmonalklappen sind gut entwickelt, aber verdickt und mit einander zu einem nach dem Pulmonallumen gerichteten Kegel mit 4—5 Mm. weiter Oeffnung verwachsen. Der Zusammenstoss der rechten und linken Pulmonalklappe liegt 2 Mm. nach hinten von dem der entsprechenden Aortenklappe und (am Spirituspräparat) 5 Mm. tiefer. Nach hinten von dem Conus findet sich, von dem vergrösserten vorderen Tricuspidalsegel bedeckt und von dem Conus nur durch einen 3 Mm. dicken, mit leicht verdicktem Endocard überzogenen Muskelbalken getrennt, eine im Ganzen elliptisch gestaltete Oeffnung in der Ventrikelwand, deren Querdurchmesser fast 2 Cm., deren Höhe 1 Cm. beträgt und durch welche man direct in die Aorta gelangt, indem über die Hälfte des Aortenlumens durch sie in den rechten Ventrikel sieht; die Oeffnung wird hinten von einem zarten fibrösen Häutchen abgeschlossen, welches offenbar dem Sept. membranaceum entspricht. Sie liegt im linken Ventrikel unter der grösseren Hälfte des rechten und besonders des hinteren Segels der Aorta. Unterhalb des Conus, ebenfalls durch einen Muskelbalken von ihm getrennt, befindet sich eine Communication zwischen beiden Ventrikeln, deren Oeffnung jedoch beiderseits durch Trabekel vielfach überbrückt wird; ähnliche Lücken befinden sich noch an anderen Stellen besonders in der Nähe der Herzspitze. Eine vollkommen freie, ¼ Cm. weite, rundliche Communicationsöffnung zwischen beiden Ventrikeln befindet sich in den hinteren Abschnitten des Septum nicht ganz 1½ Cm. unterhalb des hinteren Endes des zuerst erwähnten grossen Septumdefects. Alle diese Lücken, die kleinen wie die grosse, werden von Muskelgewebe begrenzt, welches nur einen ganz zarten endocardialen Ueberzug trägt. Das Septum atriorum ist gleichfalls von mehreren kleinen Lücken unterbrochen, welche vielfach, besonders nach links hin, von sehnigen Fäden überdeckt sind, welche von

dem häutigen Theil des Septum besonders nach dem hinteren Muskelring ziehen. Der Ductus arteriosus ist geschlossen. — In den übrigen Organen die Zeichen sogenannter acuter Miliartuberculose; von Missbildungen fand sich noch eine beträchtliche Hypospadie.

Ausser den gewöhnlich in ähnlichen Fällen vorhandenen Veränderungen am Herzen, wozu ich auch diejenigen am Septum atriorum rechne, zeigt dieses Präparat ausserdem eine zwar auch sonst schon, aber doch seltener beobachtete Störung am Septum, nehmlich mehrfache Defecte, welche unzweifelhaft als Entwicklungsstörungen zu betrachten sind, da nichts bei ihnen an einen entzündlichen Ursprung gemahnt. Nach Rokitansky's Beobachtungen kommen Lücken in dem Septum ventriculorum beim Hühnchen fast regelmässig noch am 5. Bebrütungstage vor, die sich dann späterhin schliessen, wir haben es also hier offenbar mit einer Bildungshemmung zu thun. Grade das gleichzeitige Vorhandensein mehrfacher unzweifelhafter Bildungsanomalien sowohl am Herzen selbst wie an anderen Organen (Septumdefecte, Atresia ani, Hypospadie) darf gewiss als Stütze der Annahme, dass auch die Störungen an der Pulmonalis und ihrem Conus sowie an dem hinteren Theile des vorderen Ventrikelseptums Bildungsanomalien seien, betrachtet werden. Im Uebrigen habe ich schon erwähnt, dass mir die Rokitansky'sche Annahme einer primären abnormen Bildung des Septum trunci arteriosi communis zur Erklärung dieser Bildungsanomalie im Ganzen durchaus berechtigt erscheint. Nur an einer Stelle befriedigt mich seine Erklärung nicht ganz. Es ist gewiss nichts dagegen einzuwenden, wenn Rokitansky ausführt, dass der Rechtsstand der Aorta die abnorme Oeffnung zwischen den beiden Ventrikeln bedinge, indem das Wachsthum des Septum nicht hinreiche, den weit abliegenden rechtsseitigen Umfang der Aorta zu erreichen, allein damit ist doch nur eine relativ ungenügende Ausbildung des Septum erklärt, keineswegs eine absolute. Und doch ist entschieden auch eine absolut ungenügende Ausbildung des hinteren Theiles des vorderen Septums, ein wirklicher absoluter Defect vorhanden, wie denn auch Rokitansky überall nicht etwa von einem absolut normal grossen und nur relativ defecten Septum spricht, sondern kurzweg erklärt: „Es fehlt in der Lücke der die Aorta rechts umfassen sollende (hintere) Theil des vorderen Septums, von der Pars membranacea an nach vorn und links bis dahin, wo es in

der Gegend des Zusammenstosses der rechten und linken Aortenklappe zwischen die Ostien beider Gefässstämme eintritt." Assmuss hat diese Thatsache sehr scharf hervorgehoben, indem er ausführte, dass man bei dem Septumdefect drei Dinge unterscheiden müsse, einen Passageraum zwischen rechtem Ventrikel und Aorta, einen abnormen Defect im Septum ventriculorum und die normale Lücke in demselben, welche zum normalen Ostium aorticum werden sollte. „Ein Passageraum, sagt er ganz richtig, zwischen rechtem Ventrikel und Aorta muss bei Rechtslage der Aorta immer vorhanden sein, selbst wenn der hintere (in unserem Falle fehlende) Theil des vorderen Septums in normaler Grösse vorhanden wäre, denn letzterer könnte wegen der vergrösserten Excursion um den rechtsseitigen Aortenumfang die Pars membranacea nicht erreichen." Nach einer Erklärung für diese absolut ungenügende Ausbildung des hinteren Theiles des vorderen Septums habe ich bei beiden Autoren vergeblich gesucht. Rokitansky sagt einfach: „Der Rechtsstand der Aorta bedingt den Defect ...., indem das Wachsthum des Septum nicht hinreicht, den weit abliegenden rechtsseitigen Umfang der Aorta zu erreichen" und Assmuss bemerkt: „die Rechtslage der Aorta bewirkt es allein, dass das Septum ventriculorum seine gewöhnliche Anheftung nicht erreichen konnte und deshalb in der Entwicklung zurückblieb". Eine Begründung dieses „deshalb" kann ich in dem Vorausgehenden um so weniger erblicken, als sowohl Rokitansky wie Assmuss mehrfach betonen, dass die Ausbildung des Septum nur von der ihm innewohnenden Wachsthumsenergie abhänge und dass z. B. bei vorhandener Druckerhöhung im rechten Ventrikel das Septum die etwa erhöhte Strömung von rechts nach links überwinden würde, wenn sein Wachsthum eben hinreiche. Der Umstand, dass das Septum den normalen Anschluss nicht erreicht, könnte doch höchstens dazu Veranlassung geben, dass dasselbe grösser als normal wird, da die bei dem Anschluss zur Wirkung gelangenden Wachsthumshindernisse in diesem Falle wegfallen — vorausgesetzt, dass in dem Septum nicht von Anfang an vermöge ungenügender Anlage eine unzureichende Wachsthumsenergie vorhanden ist. Diese Annahme scheint mir die einzig zulässige für die Erklärung des absoluten Bildungsdefectes am hinteren Theile des vorderen Septums zu sein, so dass demnach die Gesammtstörung am Herzen doch als eine complicirtere erscheint, als

wie Rokitansky meinte. Die in dem mitgetheilten Falle auch an anderen Stellen des Ventrikelseptum vorhandenen Defecte dürfen gewiss als Stütze für meine Annahme herangezogen werden.

Ein viel grösseres Interesse nimmt der zweite Fall in Anspruch, von dem mir die wichtigsten Präparate durch die Güte des dirigirenden Arztes der medicinischen Abtheilung am Krankenhause in Linden, des Herrn San.-Rath Dr. Hundoegger übergeben wurden.

Der 20jährige Mann war an Typhus exanthematicus verstorben und hatte bei Lebzeiten eine erhebliche Cyanose dargeboten. Ausser den alsbald genauer zu beschreibenden Veränderungen am Herzen, welche in einer beträchtlichen Stenose des Conus pulmon. sowie einem grossen Defect im Septum ventriculorum gipfeln, fand sich eine chronische Phthise der Lungenspitzen mit beginnender Höhlenbildung, eine Embolie eines Astes der Arter. pulmon. ohne secundäre Störungen, eine geschwollene, mit grossem embolischem Infarct versehene Milz. Bei dem Mangel jeglicher thrombotischer Abscheidungen im linken Herzen, der Aorta und den Lungenvenen dürfte die Annahme statthaft erscheinen, dass der letztere durch einen peripherischen Venenthrombus hervorgerufen wurde, welcher aus dem rechten Ventrikel durch die abnorme Communicationsöffnung in den linken und von da in die Milzarterie gelangte.

Die Untersuchung des Herzens ergab Folgendes:

Das Herz ist im Ganzen vergrössert, seine Spitze abgerundet, aber doch mehr nach dem rechten Ventrikel hin gelegen, über dem ein Sehnenfleck sitzt. Die Musculatur des rechten Ventrikels ist stark hypertrophisch (bis 7 Mm. ohne Trabekel), die Höhle nicht dilatirt. Der Conus pulmonalis ist fast ganz durch einen, nur eine querovale 1½ Cm. breite, 6 Mm. tiefe Spalte übriglassenden sehnigen Ring von dem Sinus ventriculi getrennt; der Ring sitzt durchaus in der Ebene der Sinuswand, ½ Cm. oberhalb des vorderen Papillarmuskels, so dass der Conus ganz als ein selbständiges seitliches Anhängsel des Sinus erscheint. Die Muskelwand, welche Sinus und Conus von einander trennt, hat eine Dicke bis zu 1 Cm. In der Umgebung des Ringes ist das Endocard des Sinus, besonders nach vorn und oben hin, stark verdickt. Die hintere Wand des Conus wird nur von dem Muskelfleische des rechten Ventrikels gebildet. Derselbe besitzt eine Höhe von 2 Cm. und sein Endocardium ist an der vorderen Seite stark fibrös verdickt. Die oberen Abschnitte des Conus sind so weit, dass sie wohl eine Wallnuss aufnehmen könnten, besonders findet sich zwischen dem rechten und vorderen Pulmonalissegel eine mit mehreren Trabekeln versehene Ausbuchtung nach rechts hin. Das Ostium pulmonale ist normal entwickelt, desgleichen die Klappensegel, von welchen nur das vordere eine nennenswerthe Verdickung zeigt. Der Zusammenstoss der rechten und linken Pulmonalklappe liegt 2—3 Mm. hinter demjenigen der gleichnamigen Aortenklappen und 3—4 Mm. höher. Die Pulmonalarterie hat dicht über den Klappen einen Umfang von 7,5 Cm. bei einer Wanddicke von nicht ganz 1 Mm. gegenüber 6,9 Cm. Umfang und 1,75 Wanddicke der Aorta. Hinter der hinteren Wand des Conus zeigt sich eine von dem medialen Klappenzipfel der Tricuspidalis verdeckte Oeffnung

im Septum ventriculorum, durch welche man in das Lumen der Aorta hineingeht. Vom linken Ventrikel aus betrachtet liegt die unregelmässig dreieckig gestaltete Oeffnung unter dem rechten und hinteren Segel, indem ihre abgerundete Spitze zwischen beide hineinreicht; der grösste Theil der Oeffnung liegt unter dem rechten Segel, dessen Mitte sie nach vorn überschreitet, während sie unter dem hinteren die Mitte nicht erreicht. Hier sieht man deutlich, besonders bei durchfallendem Lichte, das circa 1 Cm. grosse Septum membranaceum noch erhalten, welches direct übergeht in den medialen Zipfel der Tricuspidalis, der am oberen rechten Rande der Lücke seinen Ursprung nimmt und in derselben sichtbar ist. Der Defect misst an seiner Basis 2,0 Cm., seine Höhe beträgt 1,3 Cm. An dem mittleren Abschnitt des unteren Defectrandes zeigt sich eine leistenförmige Verdickung des Endocards, welches sonst im Bereiche der Oeffnung, besonders nach vorn hin, noch ganz durchscheinend ist. Wenn man in der Axe der Aorta in das Lumen derselben hineinsieht, so reicht dasselbe nicht zur Hälfte in den rechten Ventrikel hinein; vom rechten Ventrikel aus sieht man nur einen kleinen Theil des Aortenostiums. — An dem oberen Rande des Septum ventriculorum, welches eine Höhe von 7 Cm., eine Breite von 5 Cm. besitzt, ist eine nennenswerthe Verschiebung nicht zu bemerken. — Die bis 10 Mm. dicke Musculatur des linken Ventrikels zeigt auffällig reichliches Trabekelwerk. — Im Septum atriorum ist gleichfalls eine stark 1 Cm. hohe schlitzförmige Oeffnung vorhanden, welche von vorn und links nach hinten und rechts verläuft und deren rechte Wand mit einem nach hinten, deren linke mit einem nach vorn convexen Rand endigt. Beim Anspannen des Septum wird der Schlitz durch die Aneinanderlagerung seiner Wände völlig geschlossen.

Das sind die Veränderungen, welche das Herz darbietet. Wenn man dieselben in ihrer Gesammtheit betrachtet, so kann es offenbar keinem Zweifel unterliegen, dass dieser Fall in der Hauptsache denjenigen Fällen Rokitansky's entspricht, bei welchen Defecte des hinteren Theils des vorderen Septum bei normalem Caliber der Gefässstämme mit besonders starker Verengerung des Conuseingangs verbunden sind. Die Lage des Septumdefects und besonders auch seine Beziehungen zu der Pars membranacea beweisen, dass hier derjenige Theil des Septum fehlt oder doch ungenügend entwickelt ist, welcher aus dem vorderen Theil des vorderen Septum hervorwachsend mit dem Septum trunci sich vereinigen muss, um das Lumen der Aorta gegen den rechten Ventrikel hin abzuschliessen. Dass aber auch das Caliber der grossen Gefässstämme normal ist, zeigen die angegebenen Zahlen; beide Gefässe sind zwar für dies Alter reichlich weit, aber das relative Verhältniss beider ist ganz normal, indem die Pulmonalis um etwas weiter ist als die Aorta, ein Verhältniss, welches sich nach Beneke erst vom 40. Jahre an umkehrt. Es würde eine völlige Uebereinstimmung zwischen mei-

nem und den Rokitansky'schen Fällen zu constatiren sein, wenn — zugleich eine abnorme Stellung der grossen Gefässe zugegen wäre. Allein trotz eifrigsten Bemühens ist es mir nicht geglückt, eine solche nachzuweisen. Das Aortenostium befindet sich in der gewöhnlichen Lage zu dem Pulmonalostium, ihre Klappen haben ganz die gewöhnliche Stellung, insbesondere befindet sich der Zusammenstoss der rechten und linken Pulmonalklappe etwas hinter dem Zusammenstoss der gleichnamigen Aortenklappen und 3—4 Mm. höher, das Aortenostium ist nicht weiter nach rechts vor das Ostium venosum dextrum gerathen und in Folge dessen auch der Defect im Septum ventriculorum nach rechts hin nicht von dem vorderen Zipfel der Tricuspidalis bedeckt, wie es von Rokitansky und Assmuss angegeben wird, sondern von dem ganz normalen Scheidewandzipfel; das Septum ventriculorum ist so gerichtet, dass nicht, wie Rokitansky es verlangt, mindestens die Hälfte des Aortenlumens in den rechten Ventrikel sieht, sondern so, wie er das Verhältniss angiebt, wenn man an einem normalen Herzen den Defect macht, nehmlich so, dass nur der über der rechten Klappe liegende Theil in den rechten Ventrikel hineinsieht. Es muss danach dieser Fall jener Gruppe zugezählt werden, welche Rokitansky als äusserste Seltenheit bezeichnet und von der nur ein einziger wohlbeglaubigter Fall (und zwar der von ihm beobachtete) bekannt ist, nehmlich zu jener Gruppe, bei welcher Defect des hinteren Theiles des vorderen Septum neben normaler Stellung der Gefässstämme vorkommt.

In dem Falle von Rokitansky, der ein 1 Monat altes Kind betraf, befand sich eine nur 3 Mm. grosse Lücke am rechtsseitigen Umfang des Aortenostiums, welche die beiden combinirten, die hintere Conuswand constituirenden Fleischblätter betraf und nach hinten von der Pars membranacea begrenzt wurde, während nach rechts hin der innere Zipfel der Tricuspidalis ihn bedeckte. Die Beziehung des kleinen Defects zum rechten Ventrikel ist von jener bei den grossen Defecten mit anomaler Stellung der Gefässstämme verschieden: da nehmlich hier bei normaler Stellung der Gefässstämme ein normaler Conus hergestellt ist, so lagert die kleine Lücke grade auf der Abbiegung des Conus vom Sinus ventriculi und sieht auf der Grenze zwischen beiden wie eine entsprechende künstliche Lücke in den Raum beider hinein. Rokitansky glaubt,

dass hier das Septum nicht zur Insertion in den vorderen Rand der unter der hinteren Aortenklappe liegenden Pars membranacea gelangte, vielleicht weil die Pars membr. ungewöhnlich weit zurücksass.

Die Unterschiede zwischen diesem Falle und dem meinigen sind in die Augen fallend. Sowohl die Grösse wie die Lage des Septumdefects als auch die Gestaltung des Conus pulmonal. stimmen vollkommen mit den gewöhnlichen Fällen, wo eine Verlagerung der Arterien vorhanden ist, überein, nur fehlt die Verlagerung. Wegen der ungenügenden Bildung des Conus kann die Oeffnung auch nicht wie in dem Rokitansky'schen Falle auf der Grenze zwischen Conus und Sinus gelegen sein, sondern sie muss hinter dem Sinus wie in den gewöhnlichen Fällen ihren Sitz haben. Es ist klar, weder ein ungewöhnlich weites Zurücksitzen der Pars membranacea, noch eine abnorme Entwicklung des Septum trunci arteriosi communis kann für die Erklärung meines Falles in Betracht kommen. Sollte etwa die sog. Stauungstheorie hiermit eine neue Stütze erhalten? Sollten wir annehmen dürfen, dass die Stenose des Conus das Primäre, und dass das Loch im Septum eine durch die Blutstauung herbeigeführte secundäre Veränderung sei? Für die erstere Annahme bieten sich zwei Erklärungsmöglichkeiten dar; man könnte an eine primär entzündliche Stenose denken oder an eine primär musculöse, die erst weiterhin durch Entzündung complicirt worden sei.

Wenn wir von dem Defect des Ventrikelseptums und der damit zusammenhängenden abnormen Conusbildung im vorliegenden Falle absehen, so stimmt er im übrigen durchaus mit einer Reihe von Fällen überein, die man als reine oder einfache Conusstenosen bezeichnet hat, besonders mit einem von Rokitansky mitgetheilten Falle von Conusstenose mit Bildung eines 3. Ventrikels neben normaler Stellung der Gefässstämme, normalem Caliber der Lungenarterie und geschlossenem Kammerseptum. Da nicht nur von den meisten neueren Autoren (s. Rauchfuss in Gerhardt's Handbuch der Kinderkrankheiten, IV. Bd.) für die Verengerung der Lungenarterienbahn bei verschlossener Kammerscheidewand überhaupt, sondern auch von Rokitansky wenigstens für die reinen Conusstenosen primäre entzündliche Veränderungen zur Erklärung in Anspruch genommen werden, so könnte es ganz besonders gerecht-

fertigt erscheinen, auch für meinen Fall eine solche Erklärung zuzulassen. „Der Conus erscheint in diesen Fällen, sagt Rokitansky, an verschiedenen Stellen und in verschiedener Ausbreitung durch endo-myocarditische Erzeugnisse und deren Retraction verengert, oder sein Lumen durch das Hereinspringen von derlei Gebilden beeinträchtigt. Sie sind in der Regel auf Endo-Myocarditis während der Fötalperiode oder in früher Jugend zu beziehen und construiren die von Dittrich sog. wahre Herzstenose.“ Wenn die Endo-Myocarditis überhaupt in der Fötalperiode eintreten kann, wenn sie, wie Rauchfuss für die Atresie des Pulmonalostiums angiebt, gleich nach dem Schluss des Kammerseptums (also im 3. Monat) eintreten kann, so steht gewiss an sich nichts im Wege diesen Eintritt noch früher zu legen, in den zweiten Monat, also in eine Zeit, wo die Kammerscheidewand noch nicht geschlossen ist, wo also die Möglichkeit einer Störung der Septumentwicklung durch die entzündliche Stenose gegeben ist. Indess scheint mir grade für einen solchen Fall, wie den meinigen, wo die entzündlichen Veränderungen auf eine so umschriebene Stelle beschränkt sind, die zweifelnde Frage von Assmuss berechtigt zu sein, ob man annehmen dürfe, dass an einem Organe, welches im Ganzen höchstens einige Millimeter gross ist, eine so umschriebene, nur auf einen ganz kleinen Abschnitt beschränkte Entzündung vorkommen könne. Nur wenn noch andere zwingende Gründe vorhanden wären, oder wenn eine andere Erklärungsmöglichkeit nicht vorläge, würde ich diese Annahme für statthaft erachten. Sehen wir uns deshalb die zweite mögliche Annahme, dass nehmlich eine primäre musculöse Stenose des Conus vorliege, etwas näher an.

Unter den Fällen von abnormer Lagerung des Septum trunci arteriosi mit folgendem Defect des Septum ventriculorum und Conusenge sind von den verschiedensten Autoren (Peacock, Rauchfuss, Kussmaul, Biesiadecki, Rokitansky) unzweifelhaft primäre musculöse Stenosen des Conus beobachtet worden, welche bald durch vorspringende Wülste, bald durch anomale Trabekel, welche das Lumen des Conus durchsetzten, erzeugt wurden. Hier treten allerdings diese Entwicklungsabnormitäten an einem bereits in Folge des Septumdefectes in seiner Entwicklung in hohem Maasse beeinträchtigten Theile auf, indess ist doch die Möglichkeit nicht auszuschliessen, dass ähnliche Störungen auch ohne die allgemeine

unvollständige Ausbildung des Conus sich einstellen können, wie denn auch Assmuss die Fälle von Conusstenose bei geschlossenem Ventrikelseptum, für welche, wie vorher erwähnt wurde, Rokitansky immer noch einen entzündlichen Ursprung annahm, unbedingt auf embryonale Wachsthumsstörungen am Conus mit späterem secundärem Hinzutritt von Entzündungserscheinungen zurückbezog, eine Erklärung, die auch Rauchfuss für die wahrscheinlich richtige hält.

Es würde sich demnach für einen Anhänger der Stauungstheorie mein Fall so interpretiren lassen, dass noch vor dem Schluss des Ventrikelseptum eine anfänglich rein musculöse, später durch Entzündung complicirte Stenose des Conus entstanden sei, welche derartige Circulationsstörungen im rechten Ventrikel im Gefolge gehabt habe, dass in Folge davon das Septum in seiner Entwicklung aufgehalten und am definitiven Verschluss verhindert worden sei. Ist aber diese die Beziehung des Septumdefects zu der Conusstenose betreffende Annahme zulässig?

Diese Frage ist besonders von Rokitansky, sowie von den neuesten Autoren (Assmuss, Rauchfuss) im Anschluss an jenen verneint worden. Ich kann hier die von den verschiedenen Autoren zur Begründung dieser Ansicht vorgebrachten Gründe nicht ausführlich mittheilen, es wird genügen, wenn ich die hauptsächlichsten kurz anführe. Rokitansky hat besonders eingewandt, dass Stenose oder Atresie der Pulmonalis resp. des Conus vorkommt ohne Septumdefect, obgleich die Veränderungen ganz mit denjenigen übereinstimmen, die mit Defect verbunden sind, die man also in dieselbe frühe Entwicklungszeit zurückdatiren müsse, er schliesst daraus, dass, wie ich schon früher hervorhob, das Septum sich doch schliesst, selbst wenn eine Stauung des Blutes oder ähnliche mechanische Störung vorhanden sei, vorausgesetzt, dass dasselbe die nöthige Entwicklungsenergie besitze. Dieselbe Annahme macht Assmuss für das Septum atriorum, an dem eine Stauung und Druckerhöhung im rechten Ventrikel doch ebenfalls zur Wirkung gelangen muss, welches aber trotzdem in 38 pCt. der Fälle von Atresie der Pulmonalis geschlossen gefunden wurde, während es andererseits offen ist unter Umständen, wo von einer Druckerhöhung gar keine Rede sein kann, wo also sicherlich nur an primäre Wachsthumshemmung zu denken ist. Ferner hebt Rokitansky hervor, dass meist wegen des Defects im Septum und der Weite der Aorta

gar keine Stauung auf der rechten Seite eintritt, dass die Haltung des defecten Septums gar nicht den Charakter des Verdrängtseins darbietet, dass dasselbe sogar zuweilen nach rechts geneigt ist; dass die Erweiterung des rechten Herzens keineswegs immer erheblich ist und anderes mehr. Mir scheint noch ein anderer Grund die Annahme einer secundären Entwicklungsstörung des Septum durch eine primäre Stenose des Conus überhaupt als unzulässig erscheinen zu lassen. Aus den embryologischen Studien Rokitansky's ergiebt sich, dass der Conus sich überhaupt erst mit dem Septum ventriculorum ausbildet, dass er insbesondere erst mit dem Vorwachsen des hinteren Theils des vorderen Septums seine Vollendung erreicht und es erscheint mir demnach sehr verständlich, dass ungenügende Entwicklung des Septum secundäre Störungen in der Conusbildung bedingen, wie Rokitansky das des Genaueren ausgeführt hat, während ich mir nicht vorstellen kann, wie durch eine Stenose des Conus, der erst mit dem Septum zugleich fertig wird, eine secundäre Störung in der Ausbildung des Septums herbeigeführt werden soll. Ich muss deshalb jede Erklärung meines Falles, welche von der Conusstenose als der primären Veränderung ausgeht, die erst secundär den Septumdefect erzeugt habe, als unzutreffend zurückweisen, und es bleibt nun wohl nichts anderes übrig, als den Septumdefect, da er nicht secundär sein kann, als eine primäre Entwicklungsstörung aufzufassen.

Ich wüsste nichts, was dieser Annahme entgegenstehen könnte. Sehen wir ja doch, dass nicht nur an den verschiedensten Theilen des Körpers, sondern auch am Herzen selbst derartige auf kleinere Abschnitte beschränkte Hemmungsbildungen vorkommen. Insbesondere habe ich soeben erst nicht nur eine Hemmungsbildung des Septum atriorum erwähnt, sondern in dem ersten mitgetheilten Fall auch ein Beispiel von Defecten an verschiedenen Stellen des Septum ventriculorum in Folge ungenügender Entwicklung vorgeführt. Für die typischen Defecte des vorderen Theiles des vorderen Ventrikelseptums nimmt Rokitansky ebenfalls eine Hemmung in der Bildung desselben an, warum sollte nicht auch am hinteren Theile desselben eine ebensolche ungenügende Entwicklung vorkommen können? Man wird mir die Berechtigung zu einer solchen Annahme grade für den vorliegenden Fall um so weniger bestreiten können, als ich gezeigt habe, dass man auch bei den gewöhnlichen Fällen

von Septumdefect mit Verschiebung der grossen Gefässe (theilweise wenigstens) ohne die Annahme einer primären ungenügenden Entwicklungsenergie des Septum ventriculorum neben der abnormen Entwicklung des Septum trunci arteriosi nicht auskommt. Ich komme damit also für diesen Fall auf eine Erklärung zurück, welche schon J. F. Meckel in seinem Handbuch der pathologischen Anatomie (1812) vertheidigt hat, indem er erklärt, dass Mangel an Energie der bildenden Kraft allein, ohne Zutritt einer entfernten mechanischen Ursache das Offenbleiben der Scheidewand veranlasse, wie dies auch hinlänglich das gemeinschaftliche Vorkommen derselben mit so vielen anderen analogen Missbildungen beweise. Rokitansky citirt diese Meckel'sche Behauptung ebenfalls, ohne indess auch nur mit einem Worte darauf einzugehen.

Es bleibt die Frage zu erörtern, welche Beziehungen zwischen dem Septumdefect und der Conusstenose bestehen? Sollten wir mit Kürschner annehmen, dass beide Veränderungen Entwicklungsstörungen seien, die aber unabhängig von einander bestehen? oder mit Dusch, dass die Einschnürung am Conus erst im späteren Leben erworben sei, oder mit Meckel u. A., dass die regelwidrigen Erscheinungen an der Lungenarterie nur eine nothwendige Folge der Missbildung am Septum sei, indem das Blut, weil sich jene ursprüngliche Communicationsöffnung zwischen den beiden Ventrikeln nicht schloss, nie seine alte Bahn verliess, sondern immer durch das ursprüngliche Gefäss, die Aorta drang, wodurch die Lungenarterie sich schloss, wie sich der arteriöse und der venöse Gang u. s. w. nach der Geburt schliessen? Weder ganz das eine noch ein anderes, wenngleich vielleicht von allen etwas.

Ich habe vorher angegeben, in welcher Weise Rokitansky die Nothwendigkeit einer ungenügenden Ausbildung des Conus pulmon. bei Defect im hinteren Theil des vorderen Septums auf entwicklungsgeschichtlicher Basis beweist. Es ist selbstverständlich ganz gleichgültig, wie und wodurch der Septumdefect entstanden ist, seine Anwesenheit allein genügt, um unbedingt eine, besonders an dem Uebergang des Sinus in den Conus hervortretende Verengerung desselben herbeizuführen. Ob daneben ausserdem auch noch eine musculäre Stenose in Folge abnormer Wachsthumsvorgänge sich ausbildete, wie sie in anderen Fällen so oft beobachtet wurde, lässt sich jetzt bei der allgemeinen Hypertrophie des rechten Ventrikels

nicht mehr mit Sicherheit bestimmen, obgleich nichts darauf hindeutet, wohl aber sind deutliche Zeichen einer chronischen Entzündung vorhanden, für die sehr wohl, theilweise wenigstens, die Dusch'sche Erklärung angenommen werden kann, denn wir haben ja jetzt nicht mehr reine Verhältnisse vor uns, sondern sehen das, was sich im Laufe von 20 Jahren ausgebildet hat. Auch Rokitansky macht für die Fälle von Septumdefect mit Conusstenose bei zwar verschobenen, aber sonst normal entwickelten Gefässen die gleiche Annahme. Dass die secundäre Entzündung sich, wie die beobachteten Fälle zeigen, mit so grosser Vorliebe an der Uebergangsstelle des Sinus in den Conus localisirt, ist nicht schwer zu verstehen, da dies ja die Stelle ist, wo der Conus die grösste Störung in seiner Ausbildung durch Wegfall der trichterförmigen Gestalt seiner Oeffnung erlitten hat und wo seine Wandung am meisten einem ungewöhnlichen Anprall des Blutes ausgesetzt ist. Es ist wohl kaum daran zu zweifeln, dass die relative Enge an dieser Stelle im Verlaufe des Lebens eine immer beträchtlichere geworden ist, dass in Folge dessen auch die Gestaltung des Conus allmählich immer grössere Veränderungen erlitten hat, indem die übrigen Theile immer mehr wuchsen und sich erweiterten, während die enge Stelle sich im Gegentheile eher verengerte. Auf diese Weise mag es zu jener ventrikelartigen Bildung des oberen Theiles des Conus gekommen sein, die man auch als überzähligen dritten Ventrikel bezeichnet hat. Man findet eine solche Bildung nie in der ersten Lebenszeit, sondern immer erst nach Jahren, wenn endo- und myocarditische Prozesse an der verengten Stelle schon oft recidivirt haben (Rauchfuss). Rokitansky meint, dass auch eine secundäre Erweiterung der oberen Conuspartien dabei im Spiele sein könne.

Ueber die Circulationsverhältnisse in der Pulmonalis kann ich keine vollständigen Angaben machen, da ich über das Verhalten des Ductus Botalli, sowie über etwaige vicariirende Erweiterungen anderer Blutbahnen nichts mittheilen kann. Jedenfalls muss die Pulmonalis noch genügend Blut erhalten haben, denn sonst würde sie nicht die vorgefundene beträchtliche Weite besessen haben. Beachtenswerth ist die mächtige Hypertrophie des rechten Ventrikels, welche es gewiss ermöglichte, dass auch durch die enge Stelle des Conus immer noch ein beträchtliches Blutquantum hindurchging.

In den linken Ventrikel resp. die Aorta ist gewiss nicht allzuviel gegangen, da die Oeffnung zu ungünstig lag. Indess würde der früher erwähnte Befund eines Milzinfarctes, wenn meine Vermuthung, dass derselbe durch einen peripherischen Venenthrombus veranlasst worden sei, richtig wäre, beweisen, dass immerhin ein Strom nach dem linken Ventrikel hin stattfand.

Das Endresultat meiner Betrachtungen über die Erklärung des zweiten mitgetheilten Falles ist das, dass derselbe durchaus dem von Rokitansky für die Septumdefecte mit Stenose der Lungenarterienbahn aufgestellten Schema entspricht, nur mit dem einen, allerdings sehr wesentlichen Unterschiede, dass der Septumdefect nicht die Folge einer abnormen Lagerung des Septum trunci arteriosi communis, sondern ein selbständiger primärer Bildungsfehler ist, der als der einzige Ausgangspunkt aller übrigen Veränderungen an den Ventrikeln zu betrachten ist.

XXIX.

Kleinere Mittheilungen.

1.

Tuberculose und Perlsucht.

Von Prof. E. Semmer in Dorpat.

Dass die Tuberculose des Menschen und der Thiere vererblich und auf die gleiche Gattung auch durch Impfung, theils auch durch Fütterung, Cohabitation und Inhalation übertragbar ist, dürfte nach den äusserst zahlreichen, bisher angestellten Uebertragungsversuchen kaum noch bezweifelt werden. Ich erinnere nur an die von Dr. Reich gemachte Mittheilung, nach welcher 10 Kinder gesunder Eltern durch eine tuberculöse Hebamme inficirt wurden, an den von Parascero und Zallomis angestellten gelungenen Impfversuch, an die von Weber mitgetheilten Fälle von Uebertragung der Tuberculose von Männern auf Frauen und an die allgemein bekannte Thatsache der Erblichkeit der Tuberculose in einzelnen Familien. Dass die Tuberculose der Thiere ebenfalls erblich und übertragbar ist, dafür liegen zu zahlreiche Beweise in der medicinischen Literatur verzeichnet, als dass ich darauf näher einzugehen nöthig hätte. Die Frage aber, ob die Tuberculose des Menschen und der Thiere, namentlich, ob die Perlsucht der Rinder mit der Tuberculose

identisch und ob erstere auch auf Menschen übertragbar, ist noch nicht endgültig entschieden.

Uebertragungsversuche mit der Perlsucht der Rinder haben Villemin, Lebert, Colin, Chauveau, Dupont, Viseur, Saint-Cyr, Toussaint, Rustan, Rivolta, Perroncito, Virchow, Gerlach, Leisering, Semmer, Zürn, Günther, Harms, Esser, Bollinger, Scholz, Sauer, Roloff, Moeller, Döpke, Thal, Nesterow, Klebs, Orth u. A. angestellt. Die Resultate sind theils positiv, theils gemischt, theils negativ ausgefallen. Die meisten negativen Resultate fallen auf Experimente mit Pferden und Hunden und auf Fütterungen, die meisten positiven auf Kaninchen, Meerschweinchen und Schweine und auf Impfungen und Infusionen.

Dennoch haben eine grosse Zahl von Fütterungsversuchen von Chauveau, Günther, Harms, Klebs, Leisering, Zürn, Bollinger, Scholz, Viseur, Saint-Cyr, Roloff, Döpke, Perroncito, Toussaint, Orth, Virchow u. A. positive Resultate ergeben.

Virchow hält aber ein bestimmtes Virus der Perlsucht noch nicht als wissenschaftlich beglaubigt und die Schädlichkeit des Fleisches perlsüchtiger Rinder als noch nicht erwiesen.

Dem glaube ich die von mir in Gemeinschaft mit den Herren Thal und Nesterow im Jahre 1875 in Dorpat angestellten Versuche entgegenhalten zu müssen, die zur Evidenz erweisen, dass das Perlsuchtcontagium nicht nur in der Milch aus nicht entarteten Milchdrüsen, sondern auch im Blute perlsüchtiger Thiere enthalten ist, und somit Milch, Blut und Fleisch (denn es giebt kein absolut blutfreies Fleisch) virulente Eigenschaften besitzen. Nachdem von mir die Vererbung der Perlsucht an von perlsüchtigen Eltern geborenen Kälbern nachgewiesen war, bei welchen gleich nach der Geburt die Lungen von Perlknötchen sich durchsetzt fanden und letztere somit angeboren waren, stellte ich eine Reihe von Uebertragungsversuchen durch Injection von zerquetschten, mit Wasser gemengten und colirten Perlknoten in die Venen von Pferden und Hunden und durch Verfüttern von 30 Cadavern an Perlsucht eingegangener Rinder an circa 100 Hunden an. Sämmtliche Versuche fielen negativ aus. Darnach kam ich zu der Ueberzeugung, dass Pferde und Hunde ungeeignete Versuchsobjecte sind, obgleich mir einzelne Hunde mit Tuberculose zur Section eingeliefert wurden und obgleich Uebertragungen der Tuberculose vom Menschen auf Hunde von Villemin, Guillmot, Jacobi, Klebs, Günther, Harms, Bollinger, Tappeiner und vom Rinde auf Hunde von Günther, Harms und Scholz verzeichnet sind. Besonders interessant sind die Versuche von Tappeiner, der 11 Hunde mittelst Inhalation durch einen Verstäubungsapparat fein vertheilter Sputa Tuberculöser inficirte, während Fütterungsversuche an Hunden negativ ausfielen.

Auch Kaninchen und Meerschweinchen wurden von mir wegen ihrer grossen Empfindlichkeit und Neigung zu verschiedenen embolischen und metastatischen Prozessen als zu den Versuchen ungeeignet ausgeschlossen. Wir wählten zu unseren Versuchen Schweine und Schafe der gemeinen Landrasse, bei welchen nach meinen Erfahrungen hier zu Lande weder die Scrofulose noch die Tuberculose vorkommt. Das Material zu den Experimenten lieferte eine perlsüchtige Kuh, deren Lungen

und Pleura sich nach dem Tödten des Thieres mit zahlreichen Perlknoten durchsetzt fanden.

Die Milch und das Blut dieser Kuh wurde 30 Versuchsthieren (Ferkeln und Schafen) theils subcutan, theils in die Venen gebracht und zwar in einer Menge von $\frac{1}{12} - \frac{1}{16}$ des Gesammtbluts der sorgfältig gewogenen Versuchsthiere.

13 von den Versuchsthieren gingen leider bald nach der Infection an verschiedenen anderen Leiden (Schafe an Hydrämie) ein. 16 der Versuchsthiere, die 5—6 Monate nach der Infection getödtet wurden, ergaben die schönsten Resultate gelungener Uebertragung. Bei keinem der Versuchsthiere war local an der Operationsstelle Entzündung, Eiterung oder Abscessbildung aufgetreten. Von den 12 benutzten Ferkeln gingen 2 bald nach der subcutanen Application von Blut septisch ein, die anderen 10 zeigten sich, 5—6 Monate nach der Infection getödtet, alle in hohem Grade perlsüchtig. Ich sage perlsüchtig, weil der vorgefundene Befund ganz mit dem perlsüchtiger Rinder übereinstimmte. Sämmtliche Lymphdrüsen, besonders die Bronchialdrüsen, die Schilddrüsen, die Mesenterialdrüsen waren stark vergrössert, mit Zellenheerden durchsetzt. Die Lungen und besonders die Pleura mit Neubildungen besetzt, die in ihrem Bau vollkommen mit den Perlknoten der Rinder übereinstimmten, an der Pleura vielfach gestielt, und sämmtlich noch frisch, weder verkäst noch verkalkt waren.

Von den 7 am Leben gebliebenen und 6 Monate nach der Infection getödteten Schafen zeigten 6 zahlreiche Knötchen in der Leber und den Lungen, die aber weniger Uebereinstimmung mit den Perlknoten der Rinder, obgleich Neigung zur Verkalkung, hatten und sich in ihrer Structur mehr den Tuberkeln des Menschen näherten. (Näheres darüber findet sich in einem von mir im Jahre 1876 in der Deutschen Zeitschrift für Thiermedicin und vergleichende Pathologie von Bollinger und Frank in München veröffentlichten Artikel.)

Die meisten Autoren, wie Gerlach, Klebs, Orth, Schüppel u. A., betrachten die Perlsucht und Tuberculose als identisch. Nach dem Befunde an den Schweinen aber muss ich Virchow beistimmen, der die Perlsucht nicht als vollkommen identisch mit der Tuberculose hält. Auch Friedländer, Caspari, Gordejew u. A. erklären die Perlsucht als selbständige Krankheit, die nichts Gemeinsames mit der Tuberculose habe. Dass die Perlsucht mit der Tuberculose nicht ganz identisch ist, muss ich daraus schliessen, dass der Befund bei den durch Infusion von Milch und Blut eines perlsüchtigen Rindes inficirten Schweinen sich ganz anders verhielt, als der bei den hier zu Lande nicht selten an Scrofulose und Tuberculose leidenden, importirten Schweinen edler Rassen. Die dem Schwein eigenthümliche Scrofulose und Tuberculose stimmt mit der des Menschen vollkommen überein. Bei der Tuberculose der Schweine finden sich, ebenso wie beim Menschen, zahlreiche meist kleine Knötchen im Lungenparenchym eingebettet, welche Neigung zu käsiger Entartung besitzen, zuweilen auch diffuse tuberculöse Infiltration der Lungen und Lymphdrüsen. Die durch Infection mit Perlsucht entstandenen Neubildungen beim Schwein weichen von den Tuberkeln durch ihre Grösse, ihren Reichthum an Bindegewebe, wenig Neigung zum Zerfall und die an den serösen Häuten sitzenden durch ihren gestielten Bau ab. Der gestielte Bau und die Neigung, an den serösen Häuten sich zu localisiren, ist aber den Perlknoten eigenthümlich.

Unsere Experimente beweisen, dass die Perlsucht der Rinder als solche auf Schweine übertragbar ist, dass sie virulent ist, dass das Contagium derselben im Blute, im Fleisch und in der Milch steckt und dass auch Schafe und andere Thiere damit inficirt werden können.

Auch Toussaint constatirte, dass das Contagium der Perlsucht im Blute enthalten ist und die Krankheit durch Fütterung und Impfung übertragen werden kann. Nach Orth hat die Tuberculose und Perlsucht ein Incubationsstadium von mindestens 2—3 Monaten, was ich vollkommen bestätigen kann. Versuchsthiere, die eine kürzere Zeit nach der Infection getödtet werden, müssen somit absolut negative Resultate ergeben. Ob die Perlsucht der Rinder und die Tuberculose der Schweine und anderer Thiere auf den Menschen übertragbar ist, darüber werden die bisher angestellten Versuche keine Klärung bringen. Um diese Frage zu entscheiden, dazu müssen andere Versuchsobjecte und zwar Thiere, die dem Menschen am nächsten stehn, nehmlich Affen, gewählt werden, wie von mir bereits in einem im Jahre 1878 in der Revue für Thierheilkunde und Thierzucht von Koch in Wien erschienenen Artikel ausgesprochen worden. Da aber unter den in Europa gehaltenen Affen die Tuberculose schon an und für sich stark verbreitet ist, so müssten die Impf- und Fütterungsversuche mit Perlsucht und Tuberculose an Affen in den Tropenländern angestellt werden.

2.

Die Priorität der Entdeckung der Bakterien in der Hühnercholera, dem Milzbrand und der Rinderpest.

Von Prof. E. Semmer in Dorpat.

Neuerdings ist ein Streit zwischen Perroncito in Turin, Pasteur in Paris und Toussaint in Toulouse darüber ausgebrochen, wer von ihnen die Uebertragbarkeit der Hühnercholera und die Bedeutung der bei derselben angetroffenen Bakterien zuerst entdeckt hätte. Jene Autoren beobachteten die Hühnercholera im Jahre 1878. Der Streit ist insofern ein ganz müssiger, als von mir die Krankheit schon im Jahre 1877 in Dorpat erforscht, ihre Uebertragbarkeit nachgewiesen und die Bedeutung der Bakterien für dieselbe hervorgehoben wurde, wie aus einem von mir in der „Deutschen Zeitschrift für Thiermedicin und vergleichenden Pathologie von Bollinger und Frank in München“ im Februar 1878 unter dem Titel: „Die Hühnerpest“ veröffentlichten Artikel zur Evidenz hervorgeht. Jenen Herren scheint der Artikel aber leider unbekannt geblieben zu sein.

Ferner möchte ich darauf aufmerksam machen, dass schon lange vor Koch und Pasteur von mir die Bedeutung der Milzbrandbakterien constatirt wurde, wie aus einem von mir 1869 in diesem Archiv Bd. 50 veröffentlichten Artikel „Resultate der Injectionen von Pilzsporen und Pilzhefen in's Blut der Thiere“ hervorgeht, wo es mir gelang, durch künstlich gezüchtete Milzbrandbakterien den Milzbrand zu erzeugen.

Die Rinderpestbakterien wurden von mir 1871, also früher als von Klebs, constatirt und beschrieben (Wiener Vierteljahresschrift für Thierheilkunde 1872).

3.

Die Uebertragbarkeit der Perlsucht durch die Nahrung.

Von Rud. Virchow.

Die Mittheilungen des Hrn. Semmer (S. 546) veranlassen mich, einige Bemerkungen hinzuzufügen, welche meine Stellung zu der Frage von der Uebertragbarkeit der Perlsucht etwas mehr präcisiren sollen, als es darin geschehen ist.

Wie ich in meinem Vortrage in der hiesigen medicinischen Gesellschaft vom 10. März d. J. (Berliner klinische Wochenschrift 1880. No. 14. Archiv für wiss. u. pract. Thierheilkunde 1880. Bd. VI. S. 352) ausdrücklich ausgeführt habe, betrafen die von mir besprochenen Versuche auf der hiesigen Thierarzneischule ausschliesslich die Frage der Uebertragung der Perlsucht durch die Nahrung, sei es durch Fleisch, sei es durch Milch, sei es durch perlsüchtige Neubildungen.

Die Versuche dagegen, welche Hr. Semmer aus Dorpat berichtet, hatten mit der Nahrung gar nichts zu thun. Sie beschränkten sich darauf, wenigstens soweit sie von ihm selbst als positive bezeichnet werden, Milch und Blut einer perlsüchtigen Kuh, sei es unter die Haut, sei es in die Venen der Versuchsthiere zu bringen. Sie betrafen also eine ganz andere Frage. Denn es wird doch nicht im Ernst behauptet werden können, dass jede Substanz, welche von der Unterhaut oder dem Blute aus eine bestimmte Wirkung ausübt, dieselbe Wirkung auch vom Magen aus oder umgekehrt hervorbringen müsse. Ich erinnere in dieser Beziehung nur an die Erfahrungen mit fauligen Substanzen. Niemand wird aus dem Umstand, dass fauler Käse als Nahrungsmittel viel und ohne Schaden genossen wird, ohne Weiteres schliessen, dass man ihn ohne Schaden unter die Haut oder in das Blut bringen könne. Eben so wenig wird Jemand voraussetzen, dass Schlangengift im Magen dieselbe Wirkung ausübe, als in einer Wunde.

Wenn man also auch die sämmtlichen Versuche des Hrn. Semmer unbeanstandet lässt, so würde doch aus ihnen noch keineswegs folgen, dass Fleisch oder Milch von perlsüchtigen Kühen, zumal Fleisch, welches keine Perlknoten enthält, und Milch, welche aus einem nicht perlsüchtig erkrankten Euter herstammt, „aus der Zahl der unschädlichen Nahrungsmittel zu streichen sei“. Dies kann nur durch Ernährungsversuche entschieden werden. Ich gehe dabei nicht so weit, als Hr. Semmer, dass ich, um diese Frage wenigstens annähernd auch für den Menschen zu entscheiden, mit ihm verlangen würde, man solle Affen in ihren Heimathsländern zu dem Versuche wählen. Abgesehen davon, dass man auch dort die Versuchs-Affen einsperren, also in ganz neue und wahrscheinlich hygieinisch weniger günstige Verhältnisse bringen müsste, so würde ich es für die Menschen-Hygieine für ausreichend halten, wenn constatirt würde, dass überhaupt eine Uebertragung der Perlsucht von Thier zu Thier durch die Nahrung, namentlich durch eine, nicht selbst mit Perlknoten durchsetzte Nahrung erfolgt. Soviel Rücksicht sind wir uns selbst und unseren Mitbürgern schuldig, dass wir in demselben Augenblick, wo ein solcher Nachweis sicher geliefert würde, ein Verbot des Fleisches, der Milch

und aller zur Nahrung dienender Theile eines perlsüchtigen Thieres eintreten lassen müssten.

Die Gründe, welche mich bestimmten, diesen Nachweis als nicht geführt zu betrachten, will ich hier nicht sämmtlich noch einmal wiederholen. Nur die zwei Hauptgründe will ich kurz anführen: das ist einmal die Inconstanz der Ergebnisse, zum anderen das Verhalten der Controlthiere. Hr. Semmer hat, soviel ich ersehe, überhaupt keine Controlthiere gehalten; ist diese Annahme richtig, so würde dadurch die Zuverlässigkeit seiner Versuchsreihe mit Inoculation und Injection von Milch und Blut stark beeinträchtigt werden. Freilich hat er sehr constante Resultate erhalten. Denn wenn man die sehr bald nach der Infection an anderen Leiden zu Grunde gegangenen Thiere abrechnet, so wurden nach seiner Angabe 12 Ferkel und 6 Schafe perlsüchtig oder tuberculös und nur ein Schaf blieb frei. Aber wohl gemerkt, erst nach 5—6 Monaten zeigte sich dieser Befund. Hier ist wohl die Frage erlaubt, wie würden sich nach einer so langen Zeit Controlthiere verhalten haben?

Bei den Versuchen, welche auf Veranlassung der Königlichen Staatsregierung auf der hiesigen Thierarzneischule von mir und Hrn. Prof. Schütz veranstaltet wurden, zeigte sich allerdings nach der Ernährung der Thiere mit perlsüchtigen Massen (d. h. nicht mit einfachem Fleisch oder Milch), dass ein grösserer Bruchtheil der Versuchsthiere allerlei käsige, tuberculöse und verwandte Erkrankungen erfuhr, als die nicht damit gefütterten Controlthiere zeigten. Dies war die einzige Thatsache, welche, wie ich schon früher anführte, die Verdächtigkeit der perlsüchtigen Massen bestätigte, wenngleich ein ausreichender Beweis ihrer Schädlichkeit dadurch nicht geliefert wurde.

Ich bin fern davon, diese Versuche als entscheidende zu betrachten; noch weniger gehöre ich zu denjenigen, welche die Unschädlichkeit der Perlsucht in Bezug auf die menschliche oder thierische Nahrung behaupten. Aber es scheint mir, dass noch viel daran fehlt, die Gefährlichkeit dieser Krankheit in einem so schlimmen Lichte erscheinen zu lassen, wie es jetzt Mode geworden ist, sie darzustellen. Der Einzelne mag trotzdem, in der Sorge für sein und der Seinigen Wohl, in der Vorsicht weiter gehen und schon jetzt jeden Bezug von Nahrungsstoffen aus einem perlsüchtigen Thier für seinen Hausstand untersagen. Aber die Sanitätspolizei hat kein Recht, ebenso weit zu gehen und dem Besitzer eines perlsüchtigen Rindes den Werth seines Viehes zu vernichten. Meiner Meinung nach muss man für die hygieinische Praxis die einzelnen angeschuldigten Gegenstände verschieden beurtheilen: die in der That verdächtigen, d. h. die mit Perlknoten besetzten Organe und die Milch aus erkranktem Euter, schliesse ich von den zulässigen Nahrungsmitteln gänzlich aus, während ich Fleisch, so lange es unverändert ist, und Milch aus gutem Euter zulasse. Erleiden Fleisch und Milch bei dem Fortschreiten der Krankheit, wie bei jedem phthisischen Zustand, wesentliche Veränderungen, so schliesse ich sie als an sich schlecht, nicht als specifisch perlsüchtig, aus.

4.

Ueber die Folgen der Unterbindung der Ureteren und der Nierenarterie bei Thieren im Zusammenhange mit anderen pathologischen Prozessen.

Von Dr. Johann Csokor,
Adjunct und Docent des k. k. Thierarznei-Institutes in Wien.

Unter diesem Titel beschrieb Dr. Leo Popoff aus St. Petersburg in diesem Archiv (Bd. 82, Hft. 1, S. 40) Veränderungen an den Gehirngefässen bei Hunden, welchen theils die Nierenarterie theils der Harnleiter unterbunden wurde. Die dort geschilderten Veränderungen werden als Resultate der Experimente aufgefasst und mit ähnlichen Befunden anderer Forscher bei Lyssa für nahezu identisch gehalten. Aus der citirten Literatur ist jedoch zu ersehen, dass ein von dem Gefertigten in der Gesellschaft der Aerzte in Wien gehaltener Vortrag: „Ueber die pathologisch-histologischen Veränderungen im Centralnervensystem wüthender Hunde“[1]), dem Autor nicht bekannt war.

Im Interesse des Gegenstandes erlaubt sich der Gefertigte Einiges aus einer diesbezüglichen Arbeit[2]) wörtlich zu citiren:

Ein wesentlicher und immer vorhandener Befund an den Gefässen des Gehirns, des Rückenmarks und der Medulla oblongata bei gesunden Hunden besteht in einem eigenthümlichen Involutionszustande, welcher von vielen Forschern über Lyssa als ein charakteristischer, pathologischer Prozess aufgefasst wurde und auch leider die vielen Irrthümer veranlasst hat. Schon bei fünf Monate alten, gesunden Hunden finden wir an den isolirten Gefässen aller Theile des Centralnervensystems hie und da haftende, kleine, eigenthümlich das Licht brechende, helle, lichtgelbe bis dunkelbraune Körperchen von der Grösse eines rothen Blutkügelchens bis zu jener einer Ganglionzelle in den verschiedensten Formen vor. Je grösser die Thiere werden, um so grösser wird sowohl die Zahl als auch der Umfang dieser erwähnten Gebilde; 4—5 Jahre alte Hunde enthalten sie in allen Theilen des Centralnervensystems, vorzüglich an den Gefässen, bevor dieselben zu Capillaren werden, an letzteren in geringerer Menge. Wird ein Stückchen Gehirn sammt der Pia mater von einem 5 Jahre alten Hunde in einer Flüssigkeit (destillirtes Wasser) geschüttelt und hierauf in Glycerin untersucht, so zeigen solche Gefässe die grösste Aehnlichkeit mit einer Traube u. s. w.

An einer anderen Stelle desselben Aufsatzes heisst es: Werden kleine, durch Schütteln isolirte Gefässe aus der Rindensubstanz des Gehirns wüthender oder nicht wüthender, jedoch älterer Hunde mit Ueberosmiumsäure, nachträglich mit Pikrocarmin, um das Nachdunkeln zu vermeiden, behandelt und in Glycerin untersucht, so treten die eigenthümlichen Körper sehr scharf und deutlich hervor.

[1]) Anzeiger der k. k. Gesellschaft der Aerzte in Wien 14. Mai 1880 und alle wiener medicinischen Journale.

[2]) Oesterreichische Vierteljahrsschrift für Veterinärkunde. LIV. Bd. I. Hft. S. 1—40.

Die jüngste Form präsentirt sich als ein einzeln auftretendes, rundes, dunkelbraunes Körperchen von der Grösse eines geschrumpften rothen Blutkörperchens oder eines Stückchens derselben; niemals sind die Gebilde so klein, wie die berüchtigten Mikrococcen, sondern immer grösser und mit dem Hartnack'schen System No. 4 schon deutlich wahrnehmbar. Andere Partien desselben Gefässzweigchens zeigen schon eine Vermehrung der besprochenen Gebilde, es treten 5—20 und mehr solche Körperchen in Gruppen auf. Allmählich werden diese Gebilde durch Aufblähung grösser, sie verlieren successive den dunkelbraunen Ton, werden lichter und treten aus der Tiefe des Gefässes in die Gefässwand ein. Kurze Zeit darauf vergrössern sich die Körperchen in der Art, dass sie gegenseitig verschmelzen, sie treten in die Adventitia über, verlieren ihre Farbe vollständig und erscheinen glashell. Wir finden dann, statt der kleinen, neben einander in Gruppen abgelagerten Körperchen einen grossen zusammenhängenden Klumpen von maulbeerartiger Gestalt vollkommen glashell, welcher an den Gefässen nach aussen haftet. Unzweifelhaft stellt dieses Stadium die von den Forschern als „hyaloide Massen" bezeichneten Gebilde dar.

Auch diese maulbeerartigen Körper bestehen nicht fort, sondern verlieren ihren Contour und fliessen zu einem Tropfen von verschiedener Grösse zusammen. Ganz deutlich kann hier beobachtet werden, dass der früher feste Körper in eine tropfbar flüssige Substanz übergeht. Die Tropfen erhalten nach kurzem Bestehen eine lichtgelbe Farbe und wir haben dann jenen Zustand, welcher von den Forschern als „eigenthümliche Fettkörper" beschrieben wurde. Nun treten im Fetttropfen kleine, dunkle Körperchen auf und füllen denselben vollkommen aus, das Ganze wird undurchsichtig, die Tropfenform geht verloren, es entsteht eine gelblichbraune Masse von runder oder länglichrunder Form, welche auf den Beschauer den Eindruck einer elastisch breiigen Consistenz macht, daher an die „colloiden Massen" erinnert. Auch dieser Zustand ist unbeständig; durch eine allmähliche Vermehrung der kleinen dunklen Körnchen innerhalb der colloiden Scholle wird der Contour zackig, die Consistenz fest und brüchig, das Ganze undurchsichtig; wir finden schliesslich eine starre, braune bis lichtgelbe Masse an den Gefässen haften, welche dieselben oft wie ein Schild umhüllt, durch Aether und Chloroform kann die Masse nicht momentan extrahirt werden, wie dies bei der Fetttropfenform der Fall war, es ist daher „Pigment", welches aus der colloiden Form hervorgeht.

Wenn man das Alter der Thiere berücksichtigt und in dieser Beziehung Untersuchungen vornimmt, so zeigt es sich, dass bei 1—2 Monate alten Hunden nur spärlich auftretende, einzelne, in der Nähe der Gefässkerne oder entfernt von denselben, in der Gefässwand abgelagerte Körperchen vorkommen, welche die Grösse eines rothen Blutkörperchens nicht überschreiten. Bei etwas älteren Thieren finden sich die hyaloiden Massen, bei noch älteren die eigenthümlichen Fettkörper und bei 3—4 Jahre alten Thieren alle Stadien bis zum eigentlichen Pigment vor.

Demnach kann gesagt werden:

1. Die von den verschiedenen Forschern wahrgenommenen, an den Gefässen der Organe des Centralnervensystems haftenden Gebilde sind ein normal sich abspielender Involutionszustand.

2. Dieser Involutionszustand hat die Bedeutung einer Pigmentbildung und es können alle Vorstufen derselben beobachtet werden.
3. Die Gebilde stammen von den rothen Blutkörperchen oder deren Derivaten ab, wobei der Eiweisskörper der Blutkügelchen in eine resorptionsfähige Masse, der Farbstoff dagegen in Pigment umgewandelt wird.
4. Der ganze Prozess steht mit dem Alter der Thiere in Zusammenhang und ist somit eine senile Veränderung.

Nach dieser kurzen Darstellung wird wohl Niemand zweifeln, dass die von Dr. Leo Popoff beschriebenen Dinge an den Gehirngefässen der Hunde keineswegs als Resultate der Unterbindung der Nierenarterie und des Harnleiters aufzufassen sind, sondern die Bedeutung einer normal sich abspielenden, senilen Veränderung haben und in jedem Hundehirne vorkommen.

5.

Ueber einen Sacralanhang beim Menschen.

Briefliche Mittheilung an den Herausgeber.

Von Sanitätsrath Dr. de Ruyter zu Quakenbrück.

In dem 79. Bande dieses Archivs ist die Aufforderung enthalten, die Frage, ob abnormerweise wohl charakterisirte Schwänze beim Menschen vorkämen, durch sorgfältige Untersuchung zu entscheiden.

Sie wollen mir gestatten, eine in diesen Tagen von mir beobachtete Missbildung zu beschreiben, welche einer Schwanzbildung ähnlich, indessen nicht völlig gleich ist.

Ein gesundes, kräftig gebautes Mädchen in dem Lebensalter von 22 Jahren ist mit einem, seit ihrer Geburt bestehenden Auswuchs in der unteren Sacralgegend behaftet.

Dieser Auswuchs ist birnförmig, hat Aehnlichkeit mit einem herabhängenden Geldbeutel, ist 8 Cm. lang, hat eine Peripherie am oberen Ende von 15 Cm., am unteren Ende von 18 Cm. und wiegt 85 Centigramm. Er fühlt sich grösstentheils leer, nur wie festes Hautgewebe an, ist nicht fluctuirend und hat in der Mitte einen festen, knorpeligen Strang, welcher etwa die Dicke eines gewöhnlichen Stahlfederhalters hat, nach oben sich bis unter das Steissbein verfolgen lässt und in der unteren Hälfte des Anhanges sich zu theilen scheint. Jede schmerzhafte Empfindung fehlt.

Der Auswuchs hängt frei herunter, bedeckt den After und ist, wenn er nicht beschmutzt werden soll, bei jeder Leibesöffnung in die Höhe zu heben. Er ist nicht reactionsfähig.

Die gewünschte Untersuchung per anum ist mir von dem Mädchen bis dahin verweigert worden.

6.

Aufforderung.

Zu meiner in diesem Archiv (Bd. 82 S. 202) abgedruckten Zusammenstellung ausländischer Preisertheilungen an deutsche Aerzte und Naturforscher, welche, der Natur der Sache nach, und wie ich angegeben, nicht vollständig sein konnte, sind mir von verschiedenen Orten bereits dankenswerthe Ergänzungen zugegangen. Um nun den nöthigen Nachtrag auf einmal liefern zu können, bitte ich um baldthunliche Mittheilung weiterer Ergänzungen, etwa durch Postkarte.

Frankfurt a. M., Anfang November 1880.

Dr. med. W. Stricker.
Bleichstrasse 54.

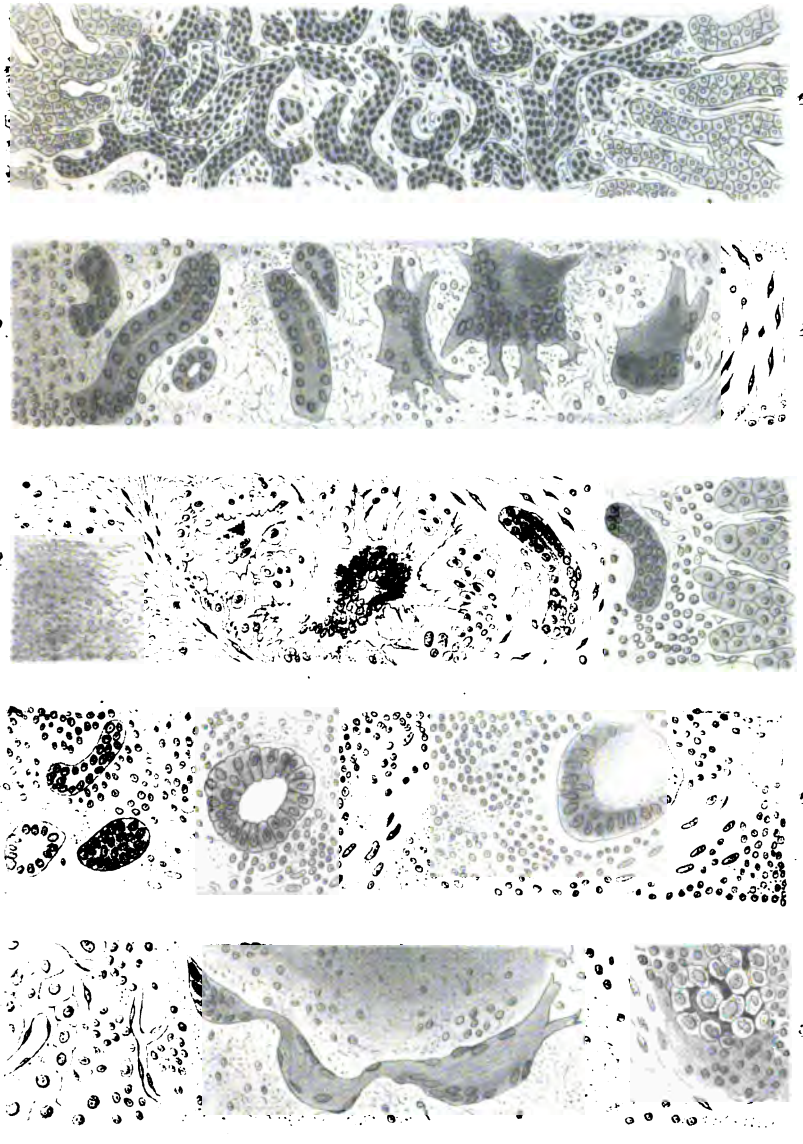

W. Grohmann sc

LIBRARY
OF THE
UNIVERSITY
OF
CALIFORNIA

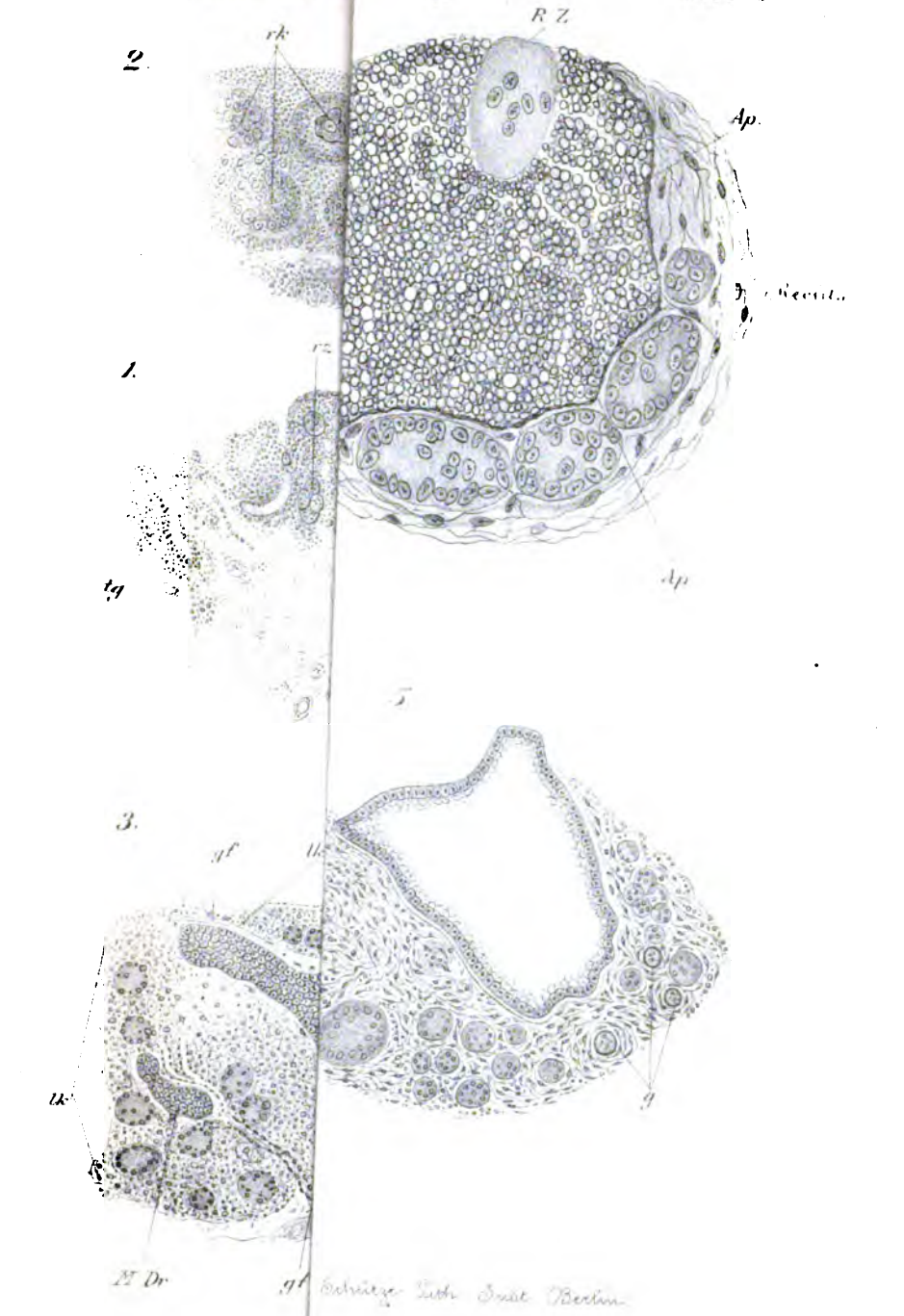

Schrieze Lith. Inst. Berlin



1
a
b
c
d
2
a
b

LIBRARY
OF THE
UNIVERSITY



LIBRARY
OF THE
UNIVERSITY
OF
CALIFORNIA

Taf. XIX.

3

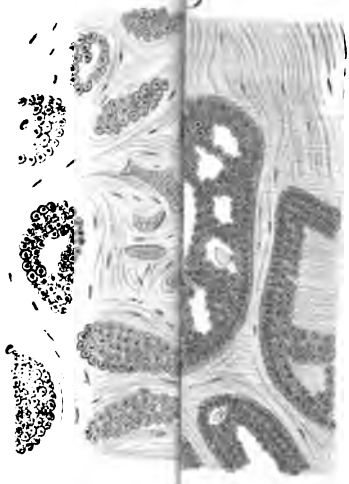

M. E. del.

W. Grohmann sc.

LIBRARY
OF THE
UNIVERSITY
OF
CALIFORNIA

RETURN TO the circulation desk of any
University of California Library
or to the
NORTHERN REGIONAL LIBRARY FACILITY
Bldg. 400, Richmond Field Station
University of California
Richmond, CA 94804-4698

ALL BOOKS MAY BE RECALLED AFTER 7 DAYS
2-month loans may be renewed by calling
(510) 642-6753
1-year loans may be recharged by bringing books
to NRLF
Renewals and recharges may be made 4 days
prior to due date

DUE AS STAMPED BELOW

DEC 1 6 1993

ST

FOR REFERENCE

NOT TO BE TAKEN FROM THE ROOM

BRODART CAT. NO. 23 012

PRINTED IN U.S.A.

1244